

Resorpce diabetického cystoidního makulárního edému po intravitreální aplikaci triamcinolon acetonidu v závislosti na kompenzaci základního onemocnění

Rusňák Š., Fidranská H., Belfínová Š., Frdlíková D., Kozlerová Š.

Oční klinika LF UK a FN, Plzeň, přednosta doc. MUDr. Renata Říčařová, CSc.

SOUHRN

Cílem studie bylo zhodnotit vliv intravitreálního podání triamcinolonu u diabetického cystoidního makulárního edému (CME) v závislosti na hodnotách krevního tlaku (TK) a glykovaného hemoglobinu (HbA1c). Byla hodnocena přítomnost a délka trvání resorpce makulárního edému po injekci.

Metodika: Do studie bylo zařazeno 80 očí 68 pacientů s diabetickým edémem makuly (CME), přetrvávajícím po laserové fotokoagulaci makuly. Sledovací doba každého oka byla 6 měsíců.

Pacienti byli rozděleni podle stupně kompenzace krevního tlaku do 4 skupin (do 120/80, 120/80–140/90, 140/90–180/110, více než 180/110) a do 2 skupin podle HbA1c (do 6 % a nad 6 %).

V horním temporálním kvadrantu ve vzdálenosti 4 mm od limbu byly injikovány 4 mg (0,1 ml) suspenze triamcinolon acetonidu. Pomocí optické koherenční tomografie byla sledována resorpce CME.

Výsledky: U většiny pacientů po intravitreální injekci triamcinolonu se resorboval CME 1 měsíc po aplikaci. U pacientů s dobře kompenzovaným krevním tlakem byla makula bez edému i na konci sledovací doby, ve skupinách s vyšším TK jsme zaznamenali tendenci k recidivě CME.

Vliv podání nebyl ovlivněn koncentrací HbA1c.

Závěr: Poznatky získané ve studii nám dovoří přesněji identifikovat pacienty, pro které může být intravitreální injekce triamcinolonu přínosem.

Klíčová slova: intravitreální injekce triamcinolonu, cystoidní makulární edém, kompenzace TK

SUMMARY

Resorption of the Diabetic Cystoid Macular Edema after Intravitreal Triamcinolon Acetonide Injection Depending on Compensation of Diabetes and Systemic Hypertension

Purpose: The aim of the study was to evaluate the effect of the intravitreal administration of triamcinolon acetonide depending on patients' HbA1c and blood pressure levels. The presence of edema, its resorption, and the duration of the edema free macula during the follow-up period were evaluated.

Methods: A total of 80 eyes of 68 patients with persistent diabetic macular edema after grid laser photocoagulation were included in the study. The follow-up period of each eye was 6 months.

The group of patients was divided into four subgroups according to the blood pressure levels (up to 120/80 mm Hg, 120/80–140/90 mm Hg, 140/90–180/110 mm Hg, and higher than 180/110 mm Hg) and into two subgroups according to the HbA1c levels (up to 6 % and above 6 %).

The dose of 4 mg (0.1 ml) of triamcinolon acetonide suspension (TRIAM INJEKT) was used in the standard transconjunctival intravitreal injection. The site of injection was located superotemporally 4 mm behind the limbus.

Results: The cystoid edema resolved in all eyes treated in the study. The patients with excellent controlled blood pressure maintained the edema free macula during the whole follow-up period. The patients with poorly controlled blood pressure experienced recurrence of the edema during follow up period. The HbA1c level did not influence the effect of the intravitreal triamcinolon administration.

Conclusion: The results achieved in the study allow us to identify more accurately the patients, who may profit from the intravitreal triamcinolone injection.

Key words: cystoid macular edema, intravitreal triamcinolone injection, blood pressure levels

Čes. a slov. Oftal., 64, 2008, No. 1, p. 26–29

ÚVOD

Protizánětlivé, antipermeabilní, antiangiogenní a imunosupresivní účinky kortikosteroidů jsou v oftalmologii široce využívané. V posledních letech probíhá rozmach intravitreální injekce kortikosteroidů v terapii diabetického cystoidního

makulárního edému (CME), cystoidního makulárního edému u venózních okluzí, při uveitidě a při věkem podmíněné degeneraci sítnice (VPM). Výhodou lokálního podání kortikosteroidů je dosažení účinné intraokulární terapeutické koncentrace s minimem celkových nežádoucích účinků. Dosud publikované práce prokazují většinou dobrý vliv lokální intravitreální injekce kortikoidů v podobě restituce anatomických poměrů makuly, mnohdy však limitovaný přínos v úpravě zrakových

funkcí. V předešlé studii z našeho pracoviště (Olomouc 2005) jsme hodnotili resorpci CME v závislosti na délce trvání CME se zjištěním, že délce trvající CME (déle než 3 měsíce) nereaguje na intravitreální injekci triamcinolonu.

Cílem této návazné studie je zhodnotit vliv intravitreálního podání triamcinolonu acetonidu u pacientů s dobou trvání diabetického CME do 3 měsíců (měřenou tloušťkou centrální části sítnice pomocí OCT) v závislosti na kompenzaci základního onemocnění, a to hodnotách krevního tlaku (TK) a glykovaného hemoglobinu (HbA1c). Sledovali jsme, zda po intravitreální aplikaci triamcinolonu se CME resorboval a pokud ano, jak dlouhý časový interval byl k další eventuální recidivě CME.

Soubor tvořilo 80 očí 68 pacientů s perzistujícím CME po laserové fotokoagulaci makuly, s dobou trvání edému, měřené od poklesu centrální zrakové ostrosti, do 3 měsíců. V souboru bylo 39 mužů a 41 žen dispenzarizovaných a ošetřovaných na diabetologické ambulanci Oční kliniky FN v Plzni, průměrného věku 65 let (rozmezí 48–82 let). Artefakie nebyla vylučujícím kritériem, žádné oko nebylo po pars plana vitrektomii. Sledovací doba každého oka byla 6 měsíců po zákroku.

METODIKA

Pacienti před zákrokem podstoupili standardní biomikroskopické vyšetření předního segmentu oka a fundu v mydriáze, byla stanovena nejlépe korigovaná zraková ostrost (NKZO) do dálky a blízka, fluoroangiografické vyšetření (FAG) a vyšetření optickou koherenční tomografií (OCT). Na OCT byla měřena tloušťka fovey. Z počítačové databáze FN či z interního vyšetření spádovým internistou byla zjištěna hodnota krevního tlaku při poslední návštěvě internisty, krevní tlak byl též opakovaně měřen během vyšetření na oční ambulanci, kde byl též proveden krevní odběr ke zjištění hodnoty glykovaného hemoglobinu. Pacienti byli rozděleni do 4 skupin podle výše TK (do 120/80, 120/80–140/90, 140/90–180/110 a nad 180/110) a do 2 skupin podle hodnoty HbA1c (do 6 % a nad 6 %). Všichni pacienti byli podrobně seznámeni s výkonem a podepsali informovaný souhlas. Po předchozí 3denní profylaktické aplikaci ATB očních kapek (Gentamicin gtt, Polfa) jsme provedli vlastní operační zákrok. V transkutánní parabolbulární injekci 2–4 ml 0,5 % bupivacainu (Marcaine), po důkladné přípravě kůže a okrajů víček a dvakrát opakovanou irigací spojivkového vaku povidone iodinem (Betadine) á 45 sekund byla v horním zevním kvadrantu po posunu spojivky ve vzdálenosti 4 mm od limbu provedena transkonjunktivální intravitreální injekce 4 mg (0,1 ml) suspenze triamcinolonu acetonidu. Suspenze byla aplikována přímo z originální ampule přípravku TRIAM injekt 40 mg (1ml), bez použití promývání suspenze Ringerovým roztokem přes filtr. Po kontrole perfúze terče zrakového nervu indirektním oftalmoskopem byla aplikována ATB mast a sterilní krytí do 2. dne. Pacienti byli kontrolováni 1. pooperační den, dále za 1, 3 a 6 měsíců po aplikaci TRIAMu, kdy za jeden měsíc po aplikaci jsme provedli u všech očí těsné laserové ošetření makuly. Při pooperačních návštěvách byla vedle běžného oftalmologického vyšetření kontrolována NKZO a OCT vyšetření.

Statistická analýza byla provedena s užitím software a programu STATISTICA 98Edition.

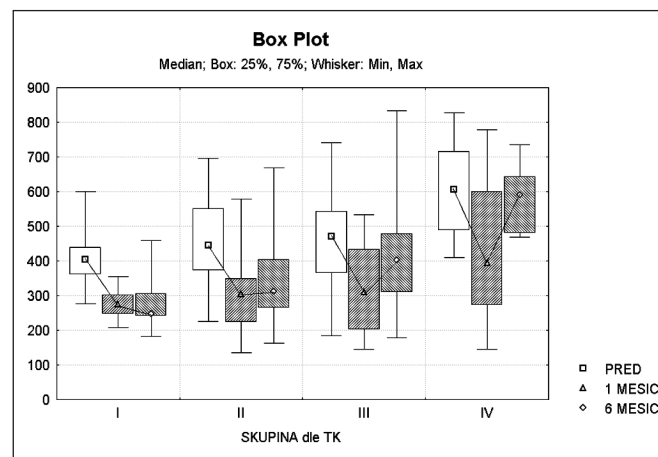
Pro měřené parametry v celém souboru a v jednotlivých skupinách a podskupinách byly počítány základní statistické údaje jako průměr, směrodatná odchylka, rozptyl, medián, mezikvartilové rozpětí, minimum, maximum. Vybrané statistické údaje byly též zpracovány graficky do tzv. Box & Whisker plot diagramů. Na porovnání distribucí jednotlivých parametrů

v různých skupinách, vzhledem k distribucím těchto proměnných, byly použity neparametrické testy, a to Kruskal-Wallisův test a Wilcoxonův test. V zásadě byly používány dvouvýběrové varianty těchto testů. Pro zjištění závislostí zkoumaných znaků, vzhledem k negaussovskému rozdělení těchto proměnných, byl použit Spearmanův koeficient korelace. Změny zadaných parametrů v čase byly zkoumány vzhledem k rozložení daných proměnných neparametrickým znaménkovým párovým testem (SIGN Test).

VÝSLEDKY

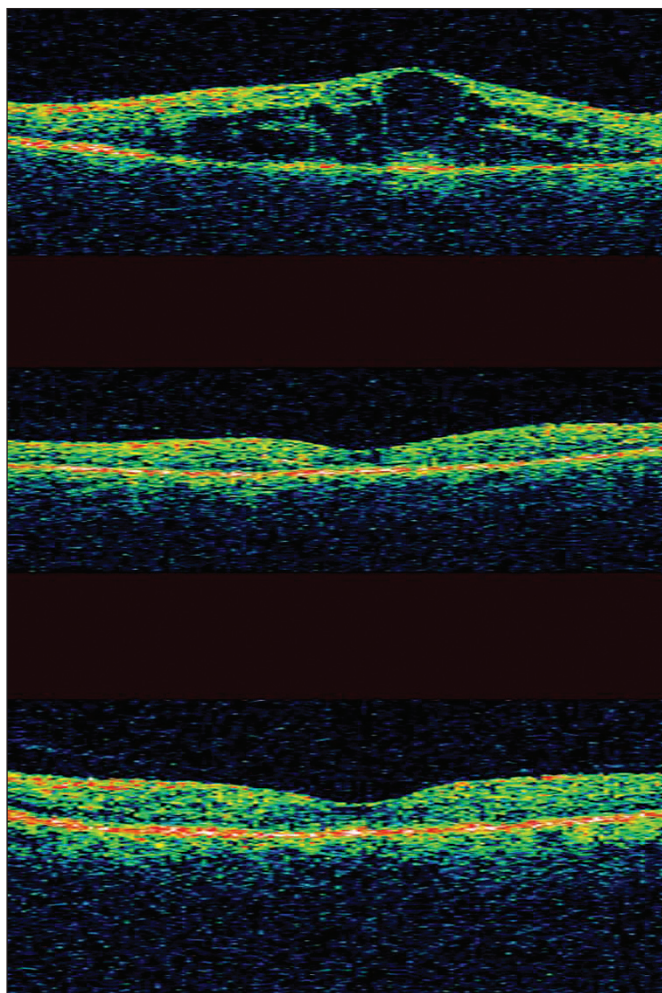
Hodnota krevního tlaku korelovala s předoperační tloušťkou makuly (Spearmanův korelační koeficient: 0,28; $p = 0,0110$) – pacienti s dobře kompenzovaným krevním tlakem (skupina I.) měli nejnížší výchozí hodnoty tloušťky fovey. Ve skupinách I., III a IV byl patrný nárůst výchozí předoperační tloušťky (Kruskal-Wallis test; $p = 0,0175$, mediány předoperační tloušťky makuly v jednotlivých skupinách byly: I = 405, II = 445, III = 471, IV = 605).

U 70 pacientů (87,5 %) jsme po intravitreální injekci triamcinolonu zaznamenali resorpci cystoidního makulárního edému dle vyšetření na OCT 1 měsíc po zákroku (snížení

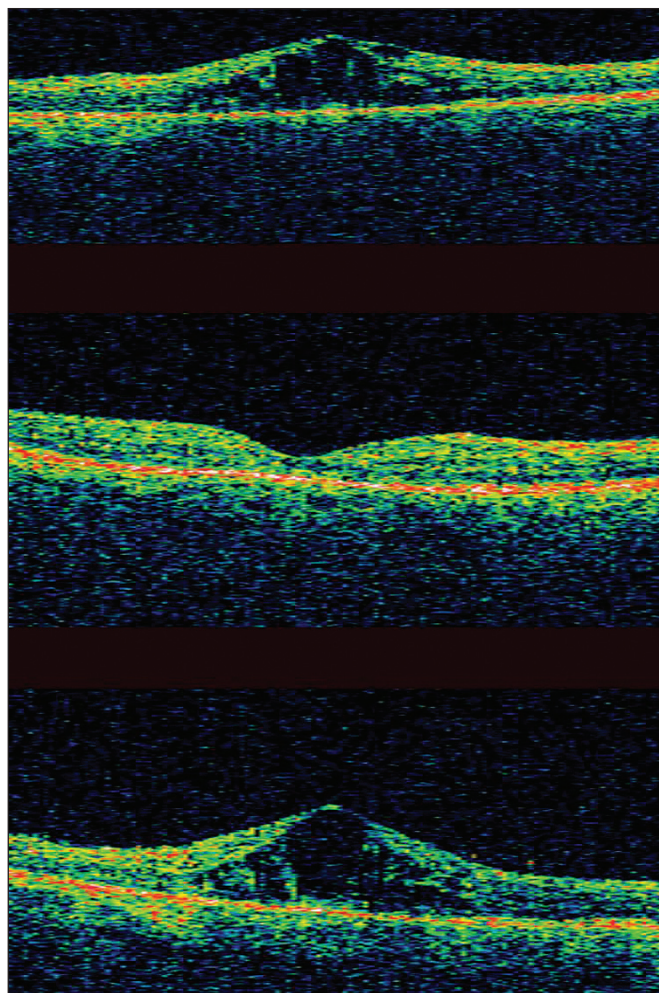


Obr. 1. Výsledky závislosti tloušťky CME v mikrometrech na výšce TK

tloušťky makuly) (párový znaménkový test; $p = 0,0001$). Přetrvání účinku (makula bez edému) se lišilo v závislosti na výšce krevního tlaku. Ve skupině s nejlépe kompenzovaným krevním tlakem (skupina I.) přetrvávala makula bez edému po celou sledovací dobu 6 měsíců (Párový znaménkový test; $p = 0,0039$). S horší kompenzací TK jsme zaznamenali při kontrole po 6-ti měsících od intravitreální injekci triamcinolonu vyšší tendenci k recidivě CME (Spearmanův korelační koeficient: 0,43; $p = 0,0001$). Ve skupině II došlo u 27 pacientů (69 %) k opětovnému zvýšení tloušťky makuly mezi kontrolami po 1. měsíci v porovnání s kontrolou po 6 měsících (Párový znaménkový test; $p = 0,0139$), u skupiny III ke zvětšení tloušťky makuly u 17 pacientů (70,83 %, párový znaménkový test; $p = 0,0347$). Ve skupině s nejhůře kompenzovaným TK (skupina IV) se průměrná tloušťka fovey vrací na konci sledovací doby k původním hodnotám před zákrokem (medián před zákrokem = 605,5, medián po 6 měsících od zákroku = 589,5). U 6 pacientů (75 %) se opět zvýšila tloušťka makuly při kontrole po 6 měsících v porovnání s kontrolou po 1. měsíci. Obr. 1 ukazuje výsledky závislosti tloušťky CME v mikrometrech na výšce TK.



Obr. 2. OCT pacienta ze skupiny 1 (TK do 120/80 mmHg) před, 1 a 6 měsíců po intravitreální injekci triamcinolonu



Obr. 3. OCT pacienta ze skupiny 4 (TK nad 180/110 mmHg) před, 1 a 6 měsíců po intravitreální injekci triamcinolonu

Hladina HbA1c neměla vliv na resorpci makulárního edému.

DISKUSE

Makulární edém je jednou z nejzávažnějších příčin trvalého zhoršení vize v industrializovaných zemích. Vyskytuje se nejčastěji u diabetické retinopatie, retinální venózní okluze, exsudativní věkem podmíněné makulární degenerace, perifoveálních teleangiektázií, pseudofakie a uveitid. Fokální či mřížková laserová fotokoagulace byla standardně prováděnou terapií, v poslední době je doplňována či nahrazována podáním kortikosteroidů (lokálně, subtenonskou injekcí či intravitreální injekcí) [10, 13, 16].

Instilace kortikosteroidů do spojivkového vaku či podání subtenonskou injekcí však nedosahovalo terapeutických hodnot, proto toto omezení navrhli překonat Machemer, Ryan, Tano [4, 5, 11] intravitreální aplikací kortikosteroidu. Rozpuštěný kortison je eliminován z oka přibližně za 24 hodin, proto navrhl Machemer [10] použití triamcinolonu acetonidu, jehož krystalická suspenze se vstřebává podstatně déle. Intravitreální injekce triamcinolonu acetonidu je považována za bezpečný zákrok sice s nízkým procentem komplikací, které však mohou mít závažné následky. Mezi nejčastější a nejzávažnější komplikace zákroku se řadí purulentní endoftalmitida, její výskyt se pohybuje do 1 % [2]. Přechodné nebo trvalé zvýšení nitrooční tenze, krvácení do sklivce a odchlípení sítnice ojediněle komplikují pooperační průběh [2]. Intraokulární injekce kortikoidů u fakických očí potencuje roz-

voj katarakty. Sledovací doba v našem souboru byla 6 měsíců. V této době lze přepokládat, že hodnoty centrální zrakové ostrosti nebyly ještě podstatně ovlivněny případným rozvojem katarakty. Nejčastěji používaná dávka je 4 mg triamcinolonu acetonidu, která představuje 0,1 ml suspenze. Toto množství lze bezpečně injikovat do sklivce, bez nutnosti předchozí hypotonizace bulbu a s minimálním rizikem perforační dekompenzace NT s poruchou perfúze terče. Práce Spandau a kol. [14] prokazuje korelaci mezi dávkou triamcinolonu v injekci, která se u různých autorů pohybuje v rozmezí od 4 do 20 mg a efektem podání. Jonas a kol. [6, 8] používá dávku 20 mg (0,2 ml) po předchozí hypotonizaci bulbu paracentézou přední komory a prokazuje dočasný vliv představovaný zlepšením NKZO (statisticky signifikantním) po dobu 2–6 měsíců. Existuje velká variabilita v aktuální hustotě suspenze, kterou je možné injikovat do oka, a která podstatně ve výsledku ovlivní výslednou intraokulární koncentraci triamcinolonu [7]. Anatomický výsledek zákroku, tzn. snížení tloušťky fovey nemusí být vždy doprovázen zlepšením centrální zrakové ostrosti, což bývá většinou přičítáno na vrub destrukci vrstvy fotoreceptorů při přetrvávající ischémii. V patogenezi CME se mimo diabetické mikroangiopatie uplatňuje i extravazace potencovaná arteriální hypertenzí, jednak hypertonickým poškozením cévní stěny perifoveolárních pletení, jednak vlastním vysokým tlakovým gradientem mezi intraluminálním a extracelulárním prostorem v arteriálním úseku kapilárního řečiště. V patogenezi edému se zřejmě uplatňuje často přítomný vysoký kapilární tlak na venózním úseku kapilárního řečiště, kdy onkotický tlak není

schopen absorbovat přítomný extravazát. Tyto skutečnosti mají pravděpodobně za následek tu skutečnost, že v naší studii ve skupině s dekompenzovaným TK je poměrně časná recidiva CME. Opakované injekce triamcinolonu při recidivě edému však bývají používány ojediněle, Chan a kol. [3] dokumentují jejich klesající vliv. Cystoidní makulární edém spojený s trakční komponentou odlučující se zadní sklivcové membrány (ZSM), popř. vnitřního listu vitreoschízy či epiretinální membrány (ERM) je většinou řešen chirurgickou léčbou CME, která spočívá v pars plana vitrektomii, odloučení ZSM a peelingu ERM a ILM, v našem souboru se nevyskytoval. Co nejtěsnější kompenzace diabetu ve smyslu snahy o normoglykémii je základním terapeutickým nástrojem v léčbě diabetu včetně jeho komplikací. Hladina glykovaného hemoglobinu je standardně používaným laboratorním ukazatelem kompenzace diabetu. V našem souboru však hladina HbA1c statisticky významně neovlivnila délku trvání vlivu intravitreálně podané injekce triamcinolonu.

ZÁVĚR

Intravitreální injekce triamcinolonu je u indikovaných pacientů bezpečná a účinná metoda v léčbě exsudativního diabetického makulárního edému. Vzhledem k málo častým, avšak závažným komplikacím, které ji mohou doprovázet, by neměla být prováděna u pacientů se špatně kompenzovanou arteriální hypertenzí, neboť podle našich zkušeností můžeme v takových případech předpokládat pouze limitovaný výsledek zároku.

LITERATURA

1. Early Treatment Diabetic Retinopathy Study Research Group. Photocoagulation for diabetic macular edema. Early Treatment Diabetic Retinopathy Study Report Number 1. Arch. Ophthalmol., 103, 1985: 1796-1806
2. **Gillies, M. C., Simpson, J. M., Billson, F. A. et al.:** Safety of an intravitreal injection of triamcinolone: results from a randomised clinical trial. Arch. Ophthalmol., 122, 2004: 336-340
3. **Chan, C. K. M., Mohamed, S., Shanmugam, M. P. et al.:** Decreasing efficacy of repeated intravitreal triamcinolone injections in diabetic macular oedema. Br. J. Ophthalmol., 90, 2006: 1137-114
4. **Jonas, J. B., Hayler, J. K., Sofker, A. et al.:** Intravitreal injection of crystalline cortisone as adjunctive treatment of proliferative diabetic retinopathy. Am. J. Ophthalmol., 131, 2001: 468-471
5. **Jonas, J. B., Sofker, A.:** Intraocular injection of crystalline cortisone as adjunctive treatment of diabetic macular edema. Am. J. Ophthalmol., 132, 2001: 425-427
6. **Jonas, J. B., Harder, B., Kampeter, B. A.:** Inter-eye difference in diabetic macular edema after unilateral intravitreal injection of triamcinolone acetonide. Am. J. Ophthalmol., 138, 2004: 970-977
7. **Jonas, J. B.:** Intraocular availability of triamcinolone acetonide after intravitreal injection. Am. J. Ophthalmol., 137, 2004: 560-562
8. **Jonas, J. B., Akkoyun, I., Kreissig, I. et al.:** Diffuse diabetic macular oedema treated by intravitreal triamcinolone acetonide: a comparative, non-randomised study. Br. J. Ophthalmol., 89, 2005: 321-326
9. **Lee, C. M., Olk, R. J.:** Modified grid laser photocoagulation for diffuse diabetic macular edema. Long-term visual results. Ophthalmology, 98, 1991: 1594-1602
10. **Machemer, R., Sugita, G., Tano, Y.:** Treatment of intraocular proliferations with intravitreal steroids. Trans. Am. Ophthalmol. Soc., 77, 1979: 171-180
11. **Martidis, A., Duker, J. S., Greenberg, P. B. et al.:** Intravitreal triamcinolone for refractory diabetic macular edema. Ophthalmology, 109, 2002: 920-927
12. **Mc Donald, H. R., Schatz, H.:** Grid photocoagulation for diffuse macular edema. Retina, 5, 1985: 65-72
13. **Park, C. H., Jaffe, G. J., Fekrat, S.:** Intravitreal triamcinolone acetonide in eyes with cystoid macular edema associated with central retinal vein occlusion. Am. J. Ophthalmol., 136, 2003: 419-425
14. **Spandau, U. H. M., Derse, M., Schmitz-Valckenberg, P. et al.:** Dosage dependency of intravitreal triamcinolone acetonide as treatment for diabetic macular edema. Br. J. Ophthalmol., 89, 2005: 999-1003
15. **Vernon, S. A.:** Intravitreal triamcinolone therapy for diabetic macular oedema. Br. J. Ophthalmol., 89, 2005: 931-933
16. **Young, S., Larkin, G., Branley, M. S. et al.:** Safety and efficacy of intravitreal triamcinolone for cystoid macular oedema in uveitis. Clin. Experiment. Ophthalmol., 29, 2001: 2-6

MUDr. Štěpán Rusňák
Pod Vrchem 25
321 00 Plzeň
E-mail: rusnak@fnplzen.cz