

Benigní maskující syndromy v diferenciální diagnostice uveitid

Svozílková P. ¹, Říhová E. ¹, Heissigerová J. ¹, Brichová M. ¹, Jeníčková D. ¹, Šach J. ²

¹Oční klinika VFN a 1. LF UK Praha, přednostka doc. MUDr. B. Kalvodová, CSc.
²Ústav patologie FNKV a 3. LF UK Praha, přednostka prof. MUDr. V. Mandys, CSc.

SOUHRN

Cíl: Prezentovat vlastní zkušenosti s diagnózou benigních maskujících syndromů, zhodnocení prevalence, klinického obrazu a vyšetřovacích postupů.

Metodika: Retrospektivní studie 42 pacientů s benigním maskujícím syndromem sledovaných v Centru pro diagnostiku a léčbu uveitid VFN a 1. LF UK v Praze v letech 1996–2006.

Výsledky: Maskující syndrom byl diagnostikován u 79 pacientů (7,1 %) ze souboru 1112 pacientů s uveitidou. Maligní maskující syndrom byl zjištěn u 37 pacientů (19 žen, 18 mužů, průměrný věk 55 let), benigní maskující syndrom u 42 pacientů (23 žen, 19 mužů, průměrný věk 33,7 let). Nejčastější příčinou benigního onemocnění byly cévní anomálie (22 pacientů). U většiny pacientů byla primární diagnózou infekční nebo idiopatická uveitida. U klinicky nejasných případů významně přispěly ke stanovení diagnózy fluorescenční angiografie a vyšetření vzorků nitroočních tekutin.

Závěr: Diagnózu maskujícího syndromu je třeba zvažovat u pacientů s idiopatickou chronickou uveitidou, která nedostatečně reaguje na léčbu kortikosteroidy. Včasná diagnóza a léčba může zlepšit prognózu onemocnění.

Klíčová slova: benigní maskující syndromy, uveitida, diagnostická pars plana vitrektomie

SUMMARY

Benign Masquerade Syndromes in Differential Diagnosis of Uveitis

Purpose: To present our experience with the diagnosis of benign masquerade syndromes, to evaluate the prevalence, clinical features and diagnostic tests.

Methods: A retrospective study of 42 patients treated for benign uveitis masquerade syndromes at our Department for Diagnosis and Treatment of Uveitis, 1st Faculty of Medicine in Prague, between 1996 and 2006, was performed.

Results: Seventy-nine patients with masquerade syndromes (7.1%) from all 1112 patients with uveitis were included. Malign masquerade syndromes were recognized in 37 patients (19 females and 18 males, mean age 55 years) and benign masquerade syndromes in 42 patients (23 females and 19 males, mean age 33.7 years). The most frequent cause of benign masquerade syndromes was a group of vascular anomalies (22 patients). The primary diagnosis was infectious or idiopathic uveitis in many cases. The most valuable diagnostic procedures were fluorescein angiography and analysis of intraocular fluids.

Conclusion: Diagnosis of masquerade syndromes should be considered in all patients with idiopathic corticosteroid-resistant chronic uveitis. Timely diagnosis and treatment may improve the prognosis of masquerade syndromes.

Key words: benign masquerade syndrome, uveitis, diagnostic pars plana vitrectomy

Čes. a slov. Oftal., 64, 2008, No. 5, p. 175–184

ÚVOD

Maskující syndromy (MS) jsou nezánettivá oční onemocnění manifestující se pod klinickým obrazem uveitidy. Pojem MS byl poprvé v oftalmologii použit v roce 1967, kdy byl popsán karcinom spojivky projevující se chronickou konjunktivitidou [20]. Klinické příznaky MS se shodují s projevy akutní nebo chronické uveitidy, ale buněčné elementy a opacity přítomné v přední komoře a ve sklivci jsou nezánettivého původu (např. pigmentové buňky, erytrocyty, maligní elementy). Obecně se MS dělí na maligní a benigní. Maligní MS jsou závažná, nejen zrak, ale i život ohrožující onemocnění, a proto je na ně třeba v diferenciální diagnóze uveitid myslet. Maligní infiltrace předního segmentu oka se projevuje přítomností buněk v přední komoře, u většiny hematologických chorob bývá infiltrován i sklivec a zadní segment oka (non-Hodgkinský lymfom, leukémie).

Tato práce je zaměřena na zhodnocení klinického obrazu a diagnostických postupů v řešení problematiky benigních MS.

Do této klinické jednotky patří cévní anomálie, cizí nitrooční těleso, dlouhotrvající odchlípení sítnice (Schwartzův syndrom), degenerace a dystrofie sítnice, syndrom pigmentové disperze, polékové a postvakcinační reakce, oční ischemický syndrom, juvenilní xantogranulom a osteom [16, 23]. Nussenblatt et al. řadí mezi benigní MS i chronické pooperační infekce [14].

Pacienti bývají často léčeni kortikosteroidy z důvodu idiopatické uveitidy. Terapeutická odpověď je však jen přechodná nebo nedostatečná a naopak může dojít ke zhoršení některých očních projevů. Častou komplikací léčby bývá sekundární glaukom a katarakta, kortikosteroidy mohou rovněž negativně ovlivnit výsledky vyšetření nitroočních tekutin.

PACIENTI A METODIKA

Retrospektivní studie 42 pacientů s diagnózou benigního MS sledovaných v letech 1996–2006 v Centru pro diagnos-

tiku a léčbu uveitid VFN a 1. LF UK v Praze. Pacienti podstoupili rutinní oftalmologické vyšetření zahrnující odebrání anamnézy, stanovení zrakové ostrosti, biomikroskopické vyšetření předního i zadního segmentu oka, nepřímou oftalmoskopii a aplanační tonometrii. V indikovaných případech byla tato vyšetření doplněna o perimetrii, ultrasonografii bulbu, fluorescenční angiografii, angiografii s indocyaninovou zelení a optickou koherentní tomografií. Pro potvrzení diagnózy bylo potřeba provést u některých pacientů cytologické vyšetření vzorků nitroočních tekutin, genetické vyšetření, elektrofyziologická vyšetření, u jednoho z pacientů byla diagnóza verifikována histopatologickým vyšetřením enukleovaného bulbu.

VÝSLEDKY

Maskující syndrom byl diagnostikován u 79 pacientů (7,1%) ze souboru 1112 pacientů s uveitidou. U většiny byla důvodem konzultace na našem pracovišti uveitida nedostatečně reagující na zavedenou protizánětlivou léčbu. Maligní MS byl zjištěn

u 37 pacientů (19 žen, 18 mužů, průměrný věk 55 let), benigní MS u 42 pacientů (23 žen, 19 mužů, průměrný věk 33,7 let; tab. 1). Mezi příčinami benigních onemocnění jednoznačně převažovaly cévní anomálie (tab. 2). Benigní MS se manifestovaly převážně jako zadní uveitida, ale u 4 pacientů jsme se setkali s projevy zánětu pouze na předním segmentu oka, 4 pacienti měli příznaky panuveitidy a u 2 pacientů se benigní MS projevil jako endoftalmitida (tab. 3). U 31 pacientů se jednalo o jednostranný nález, 11 pacientů mělo projevy onemocnění na obou očích. Nejčastější primární diagnózou, s níž byli pacienti odesláni ke konzultaci, byla infekční chorioretinitida toxoplazmové či toxokarové etiologie (18 pacientů) nebo idiopatická uveitida (13 pacientů). Zvažované diagnózy u dalších pacientů byly vaskulitida, intermediální uveitida, vitritida, tumor cévnatky, u jednoho z pacientů se jednalo o náhodný nález vavřovitých ložisek na sítnici při léčbě interferonem alfa pro chronickou hepatitidu C. Interval mezi začátkem symptomů a stanovením diagnózy se pohyboval od 1 do 26 měsíců (medián 15 měsíců), pouze u jedné z pacientek byla diagnóza stanovena až po 26 letech od vzniku očních obtíží. Častou komplikací základního onemocnění byl sekundární glaukom, komplikovaná katarakta, exsudativní amoce a cystoidní makulární edém.

Tab. 1. Charakteristika pacientů s MS

	BENIGNÍ MS	MALIGNÍ MS
počet pacientů (očí)	42 (53)	37 (64)
průměrný věk (medián)	33.7 (33) let	55 (57) let
muži / ženy	19 / 23	18 / 19
interval mezi začátkem symptomů a stanovením diagnózy (medián)	15 měsíců (1 měsíc až 26 let)	7 měsíců (1 týden až 4 roky)
predominantní anatomický typ uveitidy	zadní uveitida	panuveitida
nejpřínosnější diagnostická metoda	fluorescenční angiografie	vyšetření nitroočních tekutin

Tab. 2. Konečná diagnóza benigních MS

	BENIGNÍ MS
diagnóza / počet pacientů	cévní anomálie / 22
	Schwartzův syndrom / 5
	polékové reakce / 4
	dystrofie sítnice / 3
	choroidální osteom / 3
	syndrom pigmentové disperze / 2
	cizí nitrooční těleso / 1
	oční ischemický syndrom / 1
	juvenilní xantogranulom / 1


Tab. 3. Oční manifestace a komplikace benigních MS

OČNÍ MANIFESTACE A KOMPLIKACE	BENIGNÍ MS (n = 42)
přední uveitida	4
zadní uveitida	32
panuveitida	4
endoftalmitida	2
sekundární glaukom	10
komplikovaná katarakta	10
exsudativní amoce	9
cystoidní makulární edém	8
hemoftalmus	4
zonulární keratopatie	3
ftíza bulbu	1

Den uveitid

24.10. 2008

Vzdělávací a informační
centrum FLORET
Průhonice



Vážené kolegyně, vážení kolegové,

dovolujeme si Vás srdečně pozvat na pracovní setkání konané dne 24.10. 2008 v Praze pod záštitou České oftalmologické společnosti s názvem Den uveitid 2008.

Odborný program Dne uveitid 2008 bude zaměřen na problematiku diagnostiky a léčby nitroočních zánětů infekční i neinfekční etiologie. Součástí programu budou i zajímavé kazuistiky. Na závěr společného pracovního setkání je plánována diskuse u kulatého stolu s odborníky v uveologii.

Těšíme se na Vaše příspěvky i na shledání s Vámi.

Doc. MUDr. Eva Říhová, CSc.

*vedoucí Centra pro diagnostiku a léčbu uveitid, Oční klinika VFN a 1. LF UK
předsedkyně organizačního výboru a odborná garantka akce*

As. MUDr. Jarmila Heissigerová, Ph.D.

Oční klinika VFN a 1. LF UK

As. MUDr. Petra Svozílková, Ph.D.

Oční klinika VFN a 1. LF UK

členky organizačního výboru a koordinátorky akce

Hlavní sponzor:

Alcon



URSAPHARM

Vystavovatel:

Bausch & Lomb

NOVARTIS

**SPIRIT
MEDICAL**

Pořadatel:

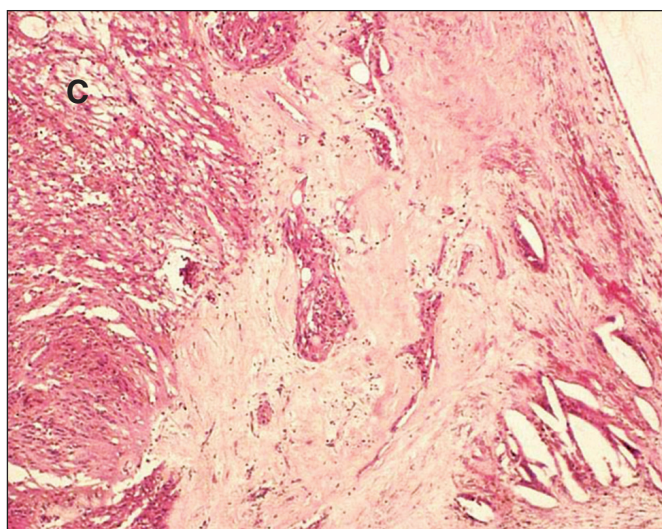
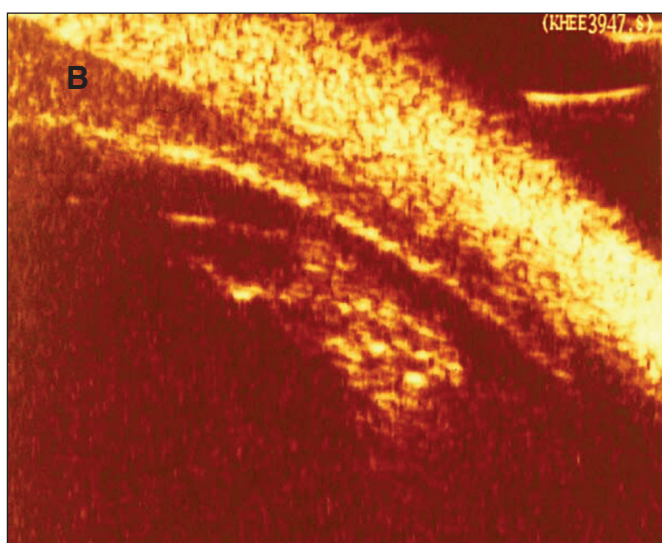
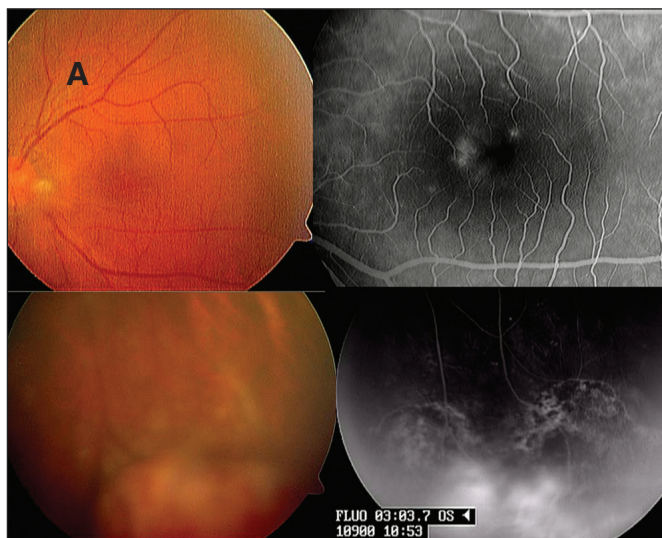


Organizátor:



Registrujte se na
www.denuveitid.cz

JS Partner s.r.o.
Dolní 1, Žďár nad Sázavou
kontaktní osoba:
Barbora Smažilová Kroufková
Tel: +420 566 620 726
gsm: +420 736 622 954
e-mail: barbora.smazilova.kroufkova@js-partner.cz



Obr. 1. Coatsova nemoc manifestující se jako infekční chorioretinitida (toxokara, toxoplazma) u 37leté ženy. A) Cystoidní makulární edém a elevovaný žlutočervený útvar v periférii sítnice levého oka. Při fluorescenční angiografii patrné prosakování fluoresceinu v makule i elevovaném útvaru v periférii sítnice. B) Biomikroskopický ultrazvuk nepotvrdil zánětlivé změny. C) Histopatologické vyšetření enukleovaného pravého bulbu prokázalo exsudativní amoci, přítomnost cholesterolu a teleangiektatických cév s minimální zánětlivou reakcí

V tabulce 4 je uvedeno spektrum provedených vyšetření. Zatímco pro stanovení diagnózy maligních MS bylo nejpřírodnější metodou vyšetření vzorků nitroočních tekutin, u benigních MS k diagnóze nejvíce přispěla především fluorescenční angiografie (tab. 1).

U 11 pacientů s benigním MS (cévní anomálie, Schwartzův syndrom) byla provedena diagnosticko-terapeutická pars plana vitrektomie s odběry vzorků sklivce k cytologickému a eventuálně i mikrobiologickému či parazitárnímu vyšetření. Výsledky vyšetření významně podpořily diagnózu MS u 10 pacientů, vzorek sklivce u jednoho pacienta nebyl cytologicky hodnotitelný, veškeré elementy byly rozpadlé. U 2 pacientů byla odebrána k vyšetření tekutina z přední komory s cílem vyloučit infekční příčinu; známky infekce nebyly prokázány ani u jednoho z nich. U jedné pacientky byla diagnóza stanovena až po 26 letech od vzniku očních obtíží na základě histopatologického vyšetření bulbu enukleovaného na jiném pracovišti z důvodu dolorózního sekundárního glaukomu. Jednalo se o atypickou manifestaci Coatsovy nemoci, v periférii sítnice byl přítomen cystický útvar, nález se komplikoval cystoidním makulárním edémem (obr. 1). Pacientka byla původně léčena pro oční formu toxoplazmózy i toxokarózy. Coatsova nemoc ve své typické manifestaci mezi cévními anomáliemi převažovala, diagnostikována byla celkem u 9 pacientů (obr. 2). U dvou pacientů jsme stanovili diagnózu Hippelovy nemoci, u jednoho pacienta Sturgeův-Weberův syndrom (obr. 3, 4). U 9 pacientů nesplňovala cévní anomálie kritéria popsaných klinických jednotek.

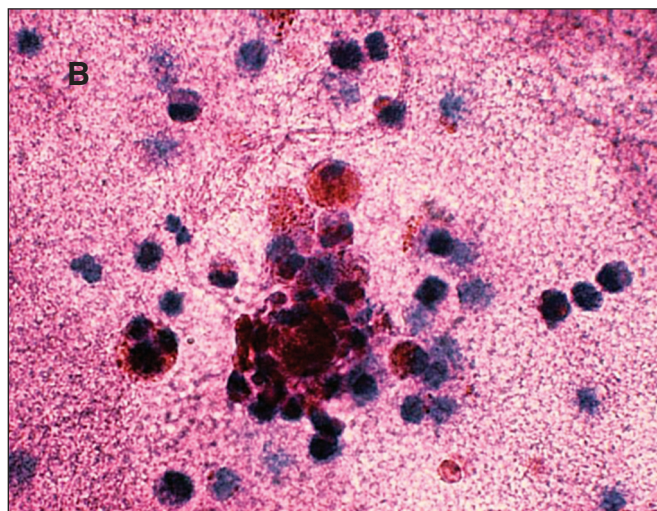
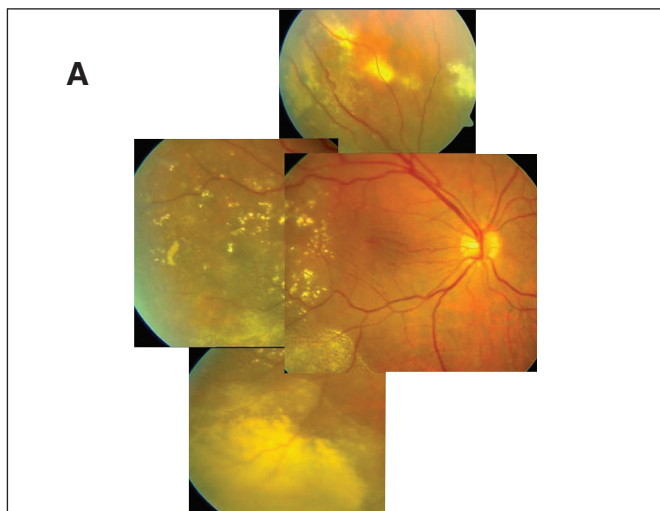
Schwartzův syndrom byl zjištěn u 5 pacientů, u všech byla amoce verifikována ultrazvukovým vyšetřením (obr. 5). U 72leté pacientky byl oční nález považován za pooperační

Tab. 4. Oční vyšetření provedená u pacientů s benigním MS

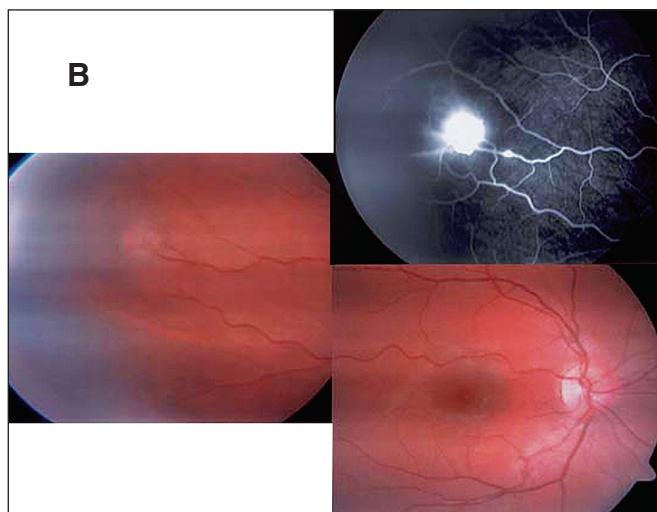
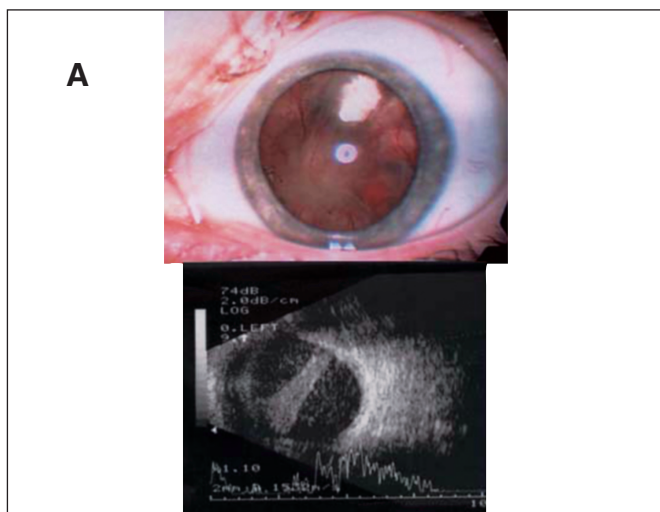TYP VYŠETŘENÍ	POČET PACIENTŮ
cytologické vyšetření sklivce	11
cytologické vyšetření předněkomorové tekutiny	2
histopatologické vyšetření bulbu	1
fluorescenční angiografie	27
angiografie s indocyaninovou zelení	5
B-scan ultrasonografie bulbu	28
perimetrie	14
optická koherentní tomografie	5
elektrofyzilogická vyšetření (ERG, EOG)	3
genetické vyšetření	1
pouze biomikroskopické vyšetření	5

Tab. 5. Vizus u pacientů s benigním MS

CZO	počátek sledování (počet očí = 53)	konec sledování (počet očí = 53)
6/6 – 6/12	25	22
6/15 – 6/24	2	3
6/36 – 6/60	9	11
horší než 6/60	17	17



Obr. 2. Coatsova nemoc manifestující se jako zadní uveitida nejasné etiologie u 55leté ženy. A) Patrné žluté transudáty, nařasení sítnice v makule a cévy nepravidelného kalibru v periferii očního pozadí pravého oka. B) Cytologické vyšetření sklivce prokázalo směs erytrocytů s drobnými kulatojadernými buňkami původu gliového, eventuálně lymfocytárního. Nález odpovídá neznámému očnímu onemocnění



Obr. 3. Hippelova nemoc imitující toxokarovou chorioretinitidu u 14leté dívky. A) Za čočkou levého oka je patrná odchlípená sítnice. B) Vyšetření periferie sítnice pravého oka prokázalo elevovaný žlutočervený kapilární hemangiom vykazující hyperfluorescenci při fluorescenční angiografii

endoftalmitidu, histopatologické vyšetření vlasovitého útvaru přítomného v předněkomorové tekutině prokázalo, že se jedná o řasu (obr. 6). U 13letého chlapce pomohla specializovaná oční (perimetr, fluorescenční angiografie) a elektrofyziologická (ERG) vyšetření objasnit nález na očním pozadí imitující změny po proběhlé zadní uveitidě. Nález byl součástí oční manifestace juvenilního xantogranulomu (obr. 7). Choroidální osteom se často projevuje jako juxtapapilární choroiditida, ultrazvukové vyšetření bulbu a CT vyšetření se zaměřením na orbitu zobrazí kalcifikovanou tkáň v cévnatce (obr. 8).

Tři pacientky se sítnicovou dystrofií měly na očním pozadí žlutobělavá ložiska imitující zánětlivé léze (fundus flavimaculatus – obr. 9, viteliformní dystrofie), ke stanovení diagnózy přispěla elektrofyziologická vyšetření (ERG, EOG) a fluorescenční angiografie.

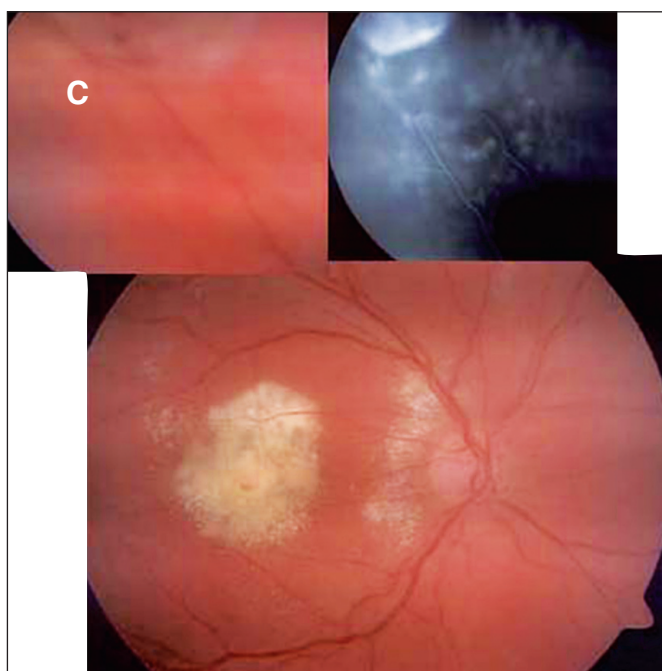
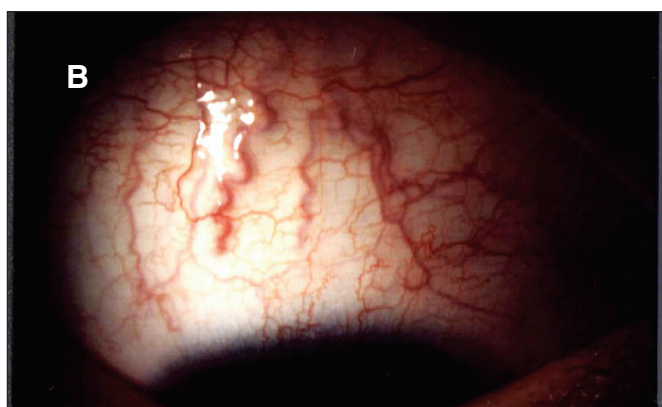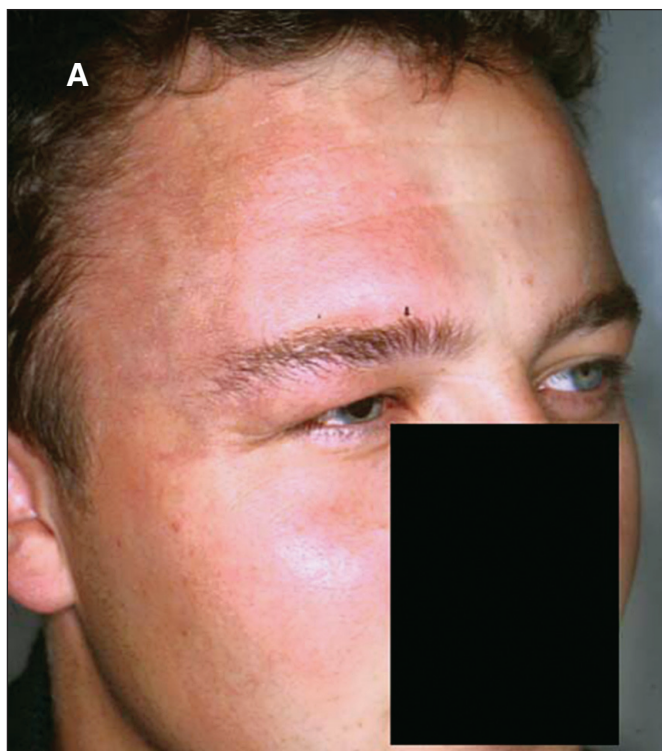U 5 pacientů byla diagnóza určena pouze na základě anamnézy a biomikroskopického vyšetření (syndrom pigmentové disperze, uveitida indukovaná léčivý – obr. 10).

Z tabulky 5 je patrná srovnatelná CZO při vstupním vyšetření a na konci sledování s tím, že alespoň o 2 řádky Snelle-

nových optotypů se zlepšilo 6 očí (6 pacientů), naopak zhoršilo se 9 očí (9 pacientů).

DISKUSE

V období 1996–2006 jsme vyšetřili 1112 pacientů s uveitidou, u 42 z nich byl diagnostikován benigní MS, u 37 maligní MS. Pacienti s benigním MS byli mladší (průměrný věk 33,7 let) oproti pacientům s maligním MS (průměrný věk 55 let). Výskyt MS je v našem souboru pacientů obdobný u žen i mužů. Tyto údaje jsou ve shodě se světovými studii, které demonstrují vyšší věk u pacientů s maligním onemocněním a neprokazují častější výskyt u žen či mužů [16]. Rothová et al. ve své práci hodnotila soubor 828 pacientů s uveitidou, u 40 z nich (4,8 %) byla stanovena diagnóza MS. Z benigních MS se nejčastěji vyskytovaly cévní anomálie [16]. Podobně u našeho souboru 1112 pacientů s uveitidou jsme diagnostikovali MS u 7,1 %. Rovněž shodně pro-



kazujeme, že nejčastější příčinou benigních MS jsou cévní anomálie.

Tato práce je zaměřena na zhodnocení klinického obrazu a diagnostických metod benigních MS. Klinické projevy benigních MS jsou rozmanité a stanovení správné diagnózy může být proto velmi obtížné a zdouhavé, což ukazuje i časový interval od vzniku prvních očních příznaků ke stanovení diagnózy, který se v našem souboru pacientů pohyboval od 1 do 26 měsíců, u jedné z pacientek trvalo stanovení diagnózy 26 let.

Primárně nezápětlivá onemocnění jsou maskována příznaky nitroočního zánětu. Na předním i zadním segmentu oka mohou být přítomny obdobné změny, které nalézáme u akutní či chronické uveitidy, například precipitáty na endotelu rohovky, buňky v přední komoře a ve sklivci, retinální léze, vaskulopatie apod. Původ těchto změn je nezápětlivý. U cévních anomálií dochází k transudaci buněčných elementů z cév, což může imitovat zápětlivou exsudaci. U námi prezentovaných pacientů s cévními anomáliemi (morbus Coats, Hippelova nemoc, Sturgeův-Weberův syndrom) jsme se setkali se všemi výše uvedenými klinickými projevy. Častou komplikací očního onemocnění byl glaukom, katarakta, cystoidní makulární edém, hemoftalmus a exsudativní amoce [5, 8, 11, 18].

U inveterované amoce bývá přítomna mírná iridocyklitida s vitritidou jako projev sekundární zápětlivé reakce. Zaznamenali jsme ji i u našich pacientů. Primární diagnózou, se kterou byli odesláni na naše pracoviště ke konzultaci, byla idiopatická uveitida, vitritida či endoftalmitida. Pro Schwartzův syndrom je typický nálezní fotoreceptorů v předněkomorové tekutině, které mohou ucpat trabekulární trámčinu, což vede k elevaci nitroočního tlaku [13].

Přítomnost cizího tělesa v oku, u prezentované pacientky nálezní řasy v přední komoře, může imitovat mírný nitrooční zápět až endoftalmitidu [7]. Jsou však popsány případy, kdy řasa zůstala po operaci katarakty v přední komoře oka a nezpůsobila žádné subjektivní obtíže ani známky uveitidy ve čtyřletém sledování [9].

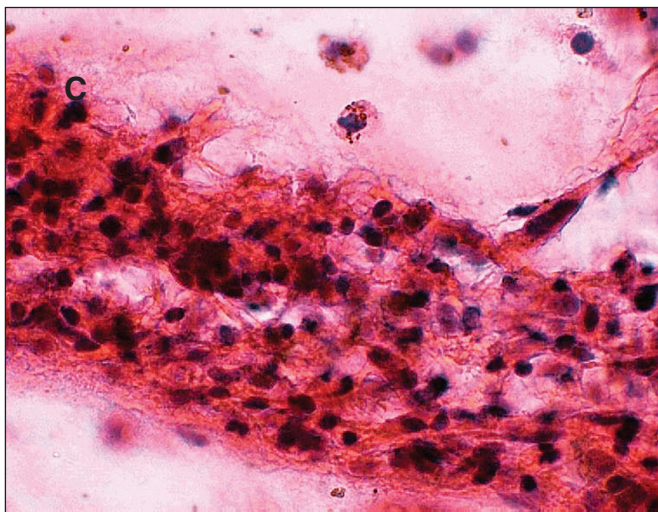
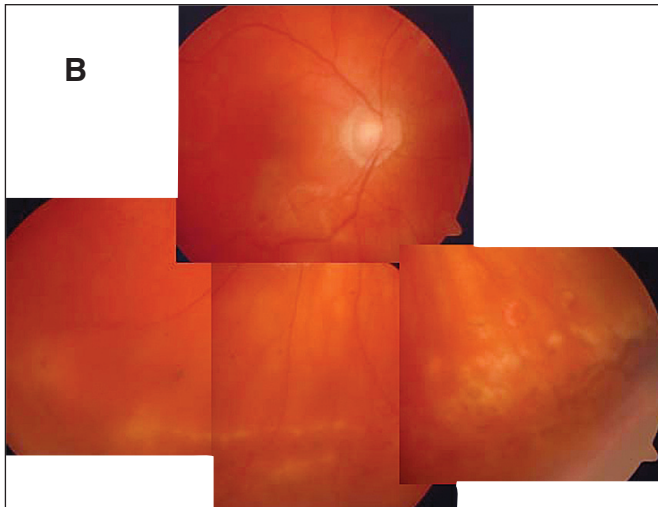
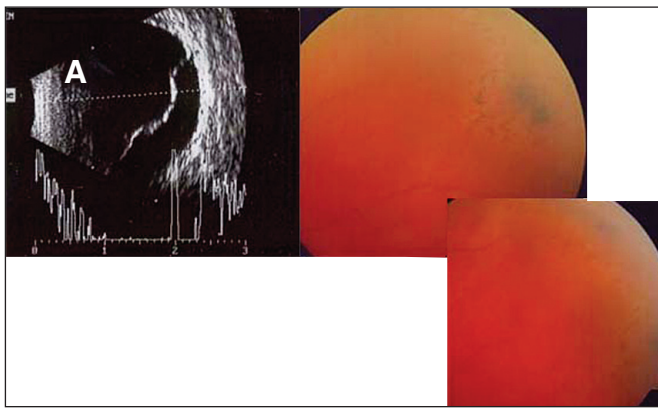
Odlišit ložiskové změny sítnice vzniklé na podkladě dystrofie od nitroočního zánětu bývá obtížné. Oba typy očního onemocnění mohou být provázeny přítomností žlutavých ložisek. Na rozdíl od uveitidy je klinický obraz u dystrofie většinou stranově symetrický a ve sklivci nenacházíme zápětlivé buňky. U jedné z našich pacientek jsme se setkali s koincencí dystrofie sítnice (fundus flavimaculatus) a toxoplazmové chorioretinitidy. Ke stanovení diagnózy pomohla elektrofyziologická vyšetření, fluorescenční angiografie, vyšetření kontrastní citlivosti, barvocitu a zorného pole.

Známky nitroočního zánětu vyvolané aplikací některých léků jsou reverzibilní a ustoupí za několik týdnů po vysazení daného preparátu. Lokálně podávaný brimonidin vzácně způsobuje vznik precipitátů na endotelu rohovky [21], což jsme zaznamenali u 2 pacientů. Častější je klinický obraz vaskulopatie u pacientů léčených interferonem alfa [15, 17]. V našem souboru byli 2 pacienti léčení interferonem alfa pro chronickou hepatitidu C, u jednoho z nich se jednalo o náhodný nálezní retinopatie při screeningovém vyšetření, druhá pacientka udávala pokles vize, ke kterému došlo v důsledku makulárního edému.

Vodítkem ke stanovení diagnózy MS by měla být uveitida s atypickou manifestací a neadekvátní či žádnou terapeutickou odpovědí na protizápětlivou léčbu. Pokud nelze diagnózu jednoznačně stanovit na základě klinického obrazu, pomohou specializovaná vyšetření (zejména fluorescenční angiografie

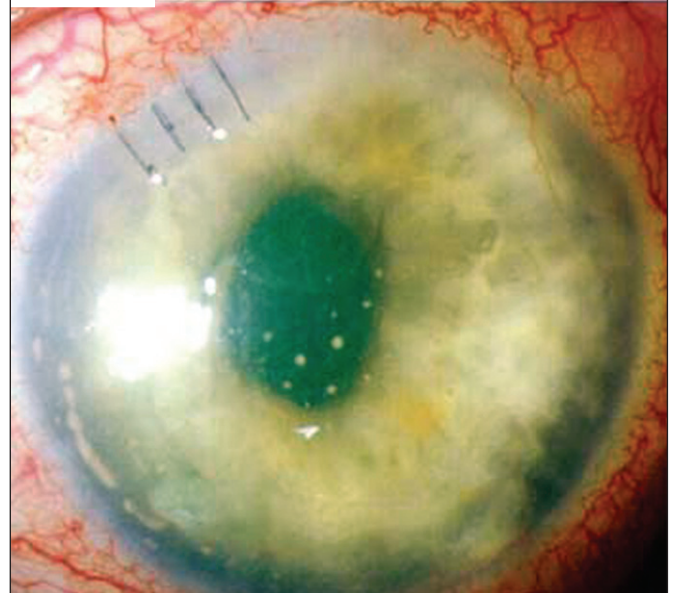
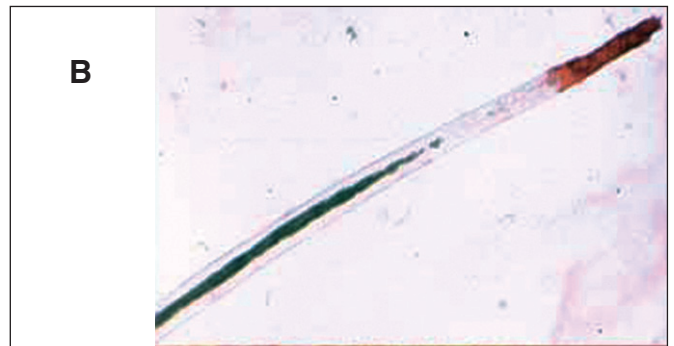
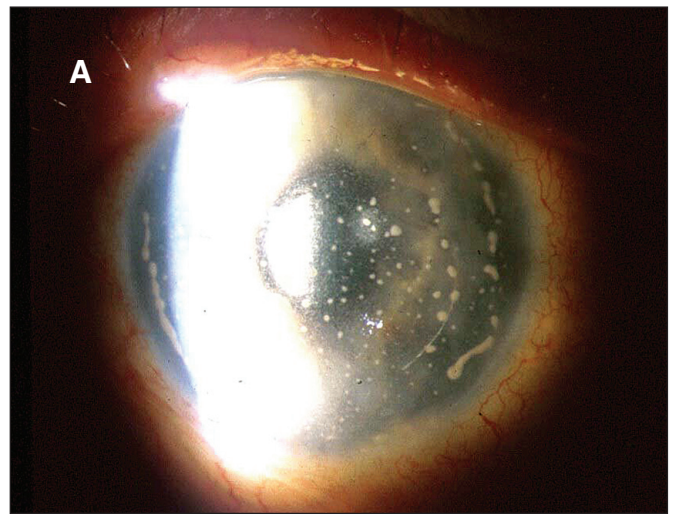
←

Obr. 4. Sturgeův-Weberův syndrom manifestující se jako toxokarová chorioretinitida u 18letého muže. A) Naevus flammeus. B) Dilatované episklerální cévy pravého oka. C) Tvrdá ložiska v makule a choroidální hemangiom v periférii pravého oka



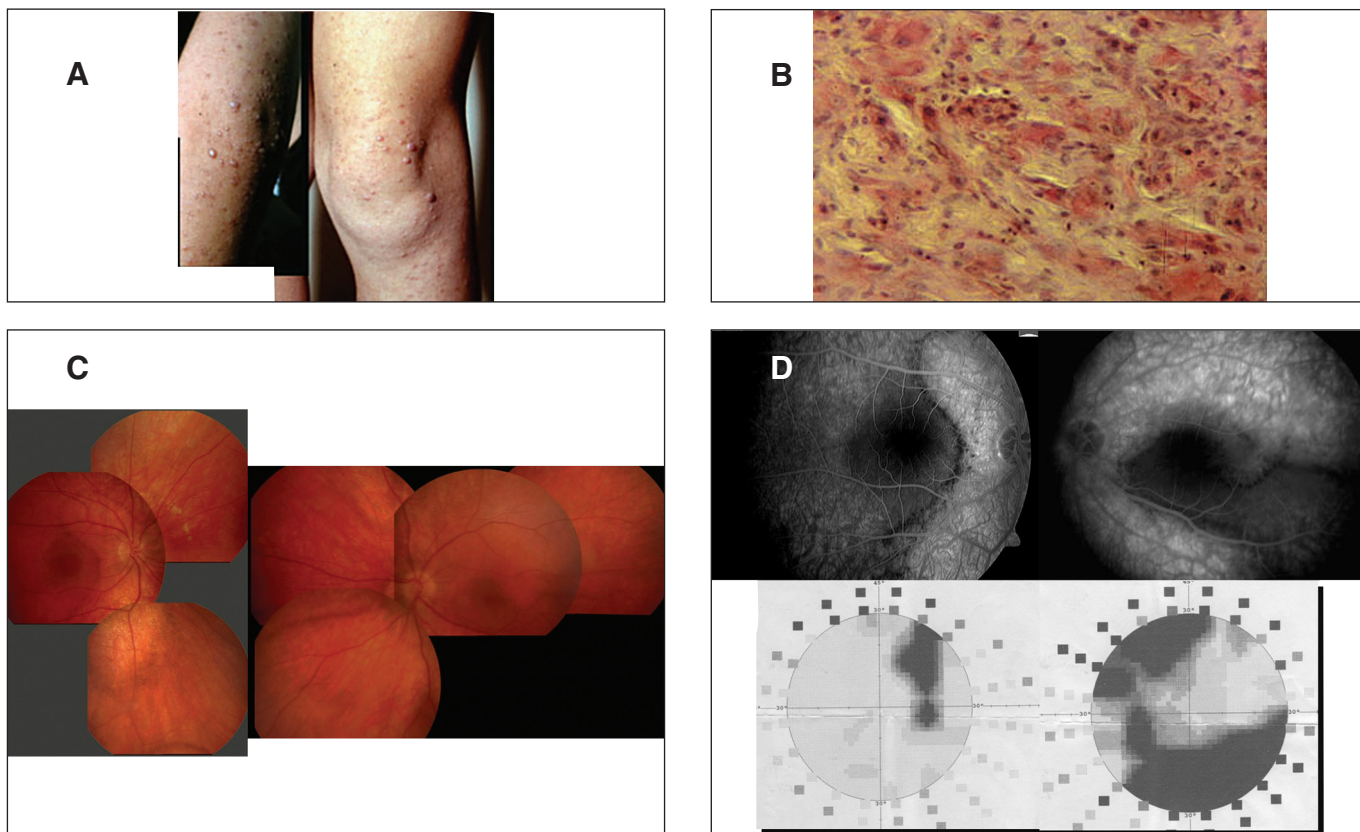
Obr. 5. Schwartzův syndrom projevující se jako vitritida u 53letého muže. A) Ultrazvukové vyšetření potvrdilo amoci na pravém oku. V periférii sítnice levého oka patrné degenerativní změny. B) Nález na pravém oku po operaci amocie s laserovou baráží periferních vitreoretinálních degenerací. C) Histopatologické vyšetření prokázalo fragment vitreoretinální proliferace, v jehož okolí jsou i jednotlivé pigmentofágy

a vyšetření vzorků nitroočních tekutin) vyloučit zánět a potvrdit správnou diagnózu. V našem souboru 42 pacientů s benigním MS byla diagnóza stanovena pouze na základě anamnézy a biomikroskopického vyšetření u 5 pacientů. U 2 mužů se jednalo o syndrom pigmentové disperze, u 3 pacientů byla zjištěna uveitida indukovaná léčivý. U ostatních pacientů přispěla k diagnóze jedna či více specializovaných vyšetřovacích metod. U 13letého chlapce s juvenilním xantogranulomem nás

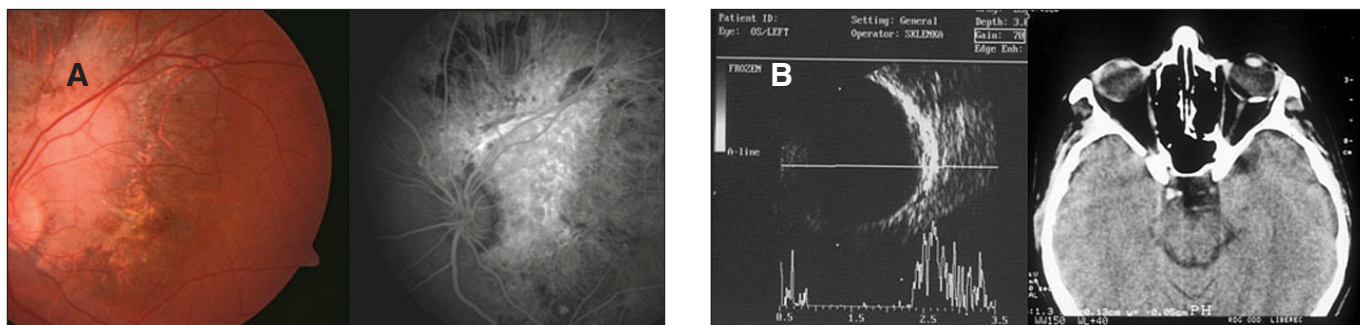


Obr. 6. Cizí nitrooční těleso imitující pooperační endoftalmitidu u 72leté pacientky. A) Špekovité precipitáty na endotelu rohovky a fibrin v přední komoře levého oka, nález 4 týdny po operaci katarakty. B) Histopatologické vyšetření vzorku tekutiny z přední komory a vlasovitého útvaru prokázalo, že se jedná o řasu

anamnéza (kožní projevy potvrzené z několika nezávislých biopsií kůže) přivedla k objasnění očního nálezu, který byl původně uzavřen jako zadní uveitida. Provedená vyšetření zorného pole, fluorescenční angiografie a ERG prokázala, že se u pacienta nejedná o nitrooční zánět, ale o ložiska atrofie retinálního pigmentového epitelu v souvislosti se systémovým onemocněním [2, 22]. Klinická manifestace choroidálního os-



Obr. 7. Juvenilní xantogranulom manifestující se jako zadní uveitida u 13letého chlapce. A) Mnohočetné makuly a papuly na kůži. B) Histopatologické vyšetření kožních lézí prokázalo četné histiocyty. C) Na očním pozadí obou očí jsou přítomna ložiska atrofie retinálního pigmentového epitelu ohraničená pigmentovanou linií. D) Při fluorescenční angiografii nedocházelo k patologické extravazaci fluoresceinu. Vyšetření zorného pole odhalilo skotomy, které byly v korelaci s ložisky atrofie retinálního pigmentového epitelu



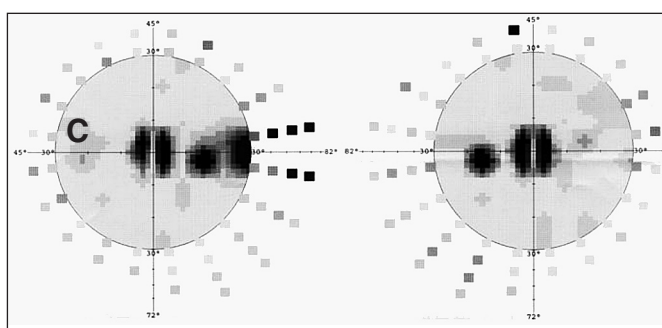
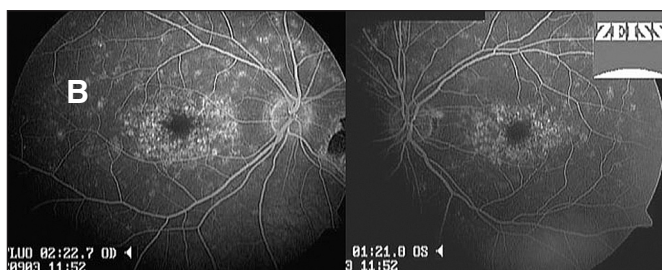
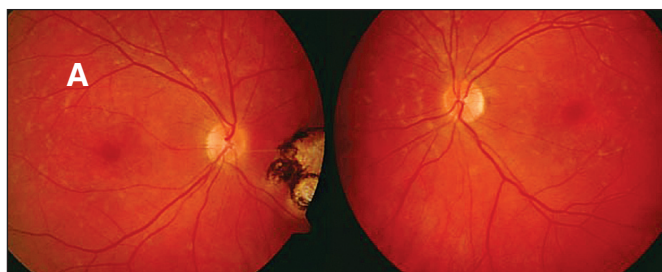
Obr. 8. Choroidální osteom manifestující se jako infekční juxtapapilární chorioretinitida (toxoplazma) u 28leté ženy. A) Žlutooranžová léze v blízkosti papily optického nervu vykazuje hyperfluorescenci při fluorescenční angiografii. B) Ultrasonografie bulbu a CT vyšetření detekují kalcifikovanou tkáň

teomu často imituje juxtapapilární choroiditidu a teprve specializované vyšetření bulbu (ultrazvuk, CT) potvrdí diagnózu detekcí útvaru o stejné densitě jako má kostní hmota [10].

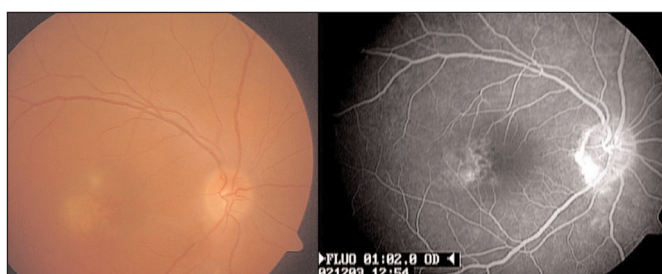
Jako primární diagnóza převažovala v našem souboru pacientů infekční uveitida toxoplazmové či toxokarové etiologie. Jedním z nejpřínosnějších přístupů k potvrzení či vyloučení infekční etiologie nitroočního zánětu a k určení správné diagnózy se zdá být podle našich i zahraničních zkušeností vyšetření vzorků nitroočních tekutin – sklivce a/nebo předněkomorové tekutiny [1, 3, 4, 6, 12, 19]. V diferenciální diagnóze ne zcela typických nálezů jsou nejčastěji zvažovány tři klinické jednotky – infekční etiologie uveitidy, neoplazma a cévní anomálie. Pokud je v diferenciální diagnóze podezření na maligní nitrooční nádor, měl by být vzorek nitrooční tekutiny vyšetřen cytologicky. Při podezření na infekční příčinu je větším přínosem kultivace a PCR než pouze cytologické vyšet-

ření [12]. V prezentovaném souboru benigních MS bylo vyšetření sklivce provedené u 10 pacientů v korelaci s diagnózou nezápětivého očního onemocnění. Předněkomorová tekutina byla odebrána u 2 pacientů, u obou byla vyloučena infekční příčina očního nálezu. Interpretace výsledků cytologického vyšetření nitroočních tekutin nemusí však být snadná a jednoznačná pro častou přítomnost buněk zánětlivé celulizace při sekundárním zánětu. Zánětlivé elementy byly v malé míře zachyceny ve sklivci u 4 našich pacientů, jednalo se však o nevýrazný cytologický nález korespondující s nezápětivým očním onemocněním.

Léčba benigních MS je variabilní. Například u cévních anomálií lze terapeuticky (medikamentózně nebo chirurgicky) ovlivnit komplikace, jako jsou sekundární glaukom, katarakta, cystoidní makulární edém či amoce. U Schwartzova syndromu a cizího nitroočního tělesa je metodou volby operační zákrok,



Obr. 9. Fundus flavimaculatus projevující se jako zadní uveitida obou očí u 33leté pacientky. Koincidence s toxoplazmovou chorioretinitidou pravého oka. A) Žlutobělavá drobná ložiska na úrovni retinálního pigmentového epitelu obou očí. Na očním pozadí pravého oka patrná pigmentovaná chorioretinální jizva. B) Fluorescenční angiografie ukazuje hyperfluorescenci drobných ložisek na sítnici obou očí, nedochází však k patologickému prosakování fluoresceinu. C) Vyšetření zorného pole odhalilo centrální skotom na obou očích a další skotom v temporální periferii pravého oka korespondující s ložiskem, které se nachází nazálně od papily zrakového nervu



Obr. 10. Poléková uveitida imitující zadní uveitidu u 33leté ženy. Makulopatie jako nežádoucí účinek terapie interferonem alfa, kterým byla pacientka léčena z důvodu chronické hepatitidy C. Fluorescenční angiografie dokumentuje prosakování fluoresceinu v makule

který odstraní vyvolávající příčinu MS. Syndrom pigmentové disperze léčit nelze, důležité je však monitorování nitroočního tlaku a eventuální včasné nasazení antiglaukomové terapie.

V našem souboru pacientů došlo během sledovací doby ke zlepšení CZO u 6 očí (6 pacientů) v důsledku provedení operačního výkonu. Pět pacientů podstoupilo pars plana vitrektomii z důvodu amoce či hemoftalmu, u jedné z pacientek bylo laváží přední komory odstraněno cizí nitrooční těleso. Na-

opak zhoršení CZO nastalo během sledovací doby u 9 očí (9 pacientů), příčinou byly komplikace základního onemocnění. U 3 pacientů jsme prokázali epiretinální membránu v makule, u 3 pacientů exsudativní amoce, u 2 pacientů choroidální neovaskulární membránu. U 11letého chlapce se Schwartzovým syndromem byly 4 měsíce po operaci amoce zjištěny známky počínající atrofie bulbu.

Včasná diagnóza a cílená léčba příčiny či komplikací MS jsou nutné pro zachování zrakových funkcí pacienta.

ZÁVĚR

Benigní MS jsou neznámá oční onemocnění, která se mohou projevovat jako přední a/nebo zadní uveitida. Diagnózu MS je třeba zvažovat, pokud uveitida nedostatečně reaguje na zavedenou protizánětlivou léčbu. Specifické vyšetřovací metody, vyšetření vzorků nitroočních tekutin a mezioborové konzilium mohou významným způsobem přispět k objasnění etiologie očního onemocnění zejména v těch případech, kde nelze diagnózu stanovit pouze na základě klinického obrazu.

PODĚKOVÁNÍ

Autoři děkují za spolupráci odborníkům z vitreoretinálního týmu Oční kliniky VFN a 1. LF UK. Dále děkujeme doc. MUDr. P. Adamovi, CSc., z Laboratoře pro likvorologii OKBHI Nemocnice Na Homolce za dlouholetou spolupráci a cytologické vyšetřování nitroočních tekutin.

Náklady na otištění barevné obrazové dokumentace hradí firma Novartis.

LITERATURA

1. Akpek, E.K., Ahmed, I., Hochberg, F.H. et al.: Intraocular – central nervous system lymphoma: clinical features, diagnosis and outcomes. *Ophthalmology*, 106, 1999: 1805-1810.
2. deBarge, L.R., Chan, C.C., Greenberg, S.C. et al.: Chorioretinal, iris and ciliary body infiltration by juvenile xanthogranuloma masquerading as uveitis. *Surv. Ophthalmol.*, 39, 1994: 65-71.
3. deBoer, J.H., Verhagen, C., Bruinenberg, M. et al.: Serologic and polymerase chain reaction analysis of intraocular fluids in the diagnosis of infectious uveitis. *Am. J. Ophthalmol.*, 121, 1996: 650-658.
4. Bovey, E.H. and Herbolt, C.P.: Vitrectomy in the management of uveitis. *Ocul. Immunol. Inflamm.*, 8, 2000: 285-291.
5. Char, D.H.: Coats syndrome: long term follow up. *Br. J. Ophthalmol.*, 84, 2000: 37-39.
6. Foster, C.S. and Vitale, A.T.: Diagnosis and treatment of uveitis. WB Saunders company, Philadelphia, 2002: 1-868.
7. Galloway, G.D., Ang, G.S., Shenoy, R. et al.: Retained anterior chamber cilium causing endophthalmitis after phacoemulsification. *J. Cataract Refract. Surg.*, 30, 2004: 521-522.
8. Gündüz, K.: Transpupillary thermotherapy in the management of circumscribed choroidal hemangioma. *Surv. Ophthalmol.*, 49, 2004: 316-327.
9. Islam, N. and Dabbagh, A.: Inert intraocular eyelash foreign body following phacoemulsification cataract surgery. *Acta Ophthalmol. Scand.*, 84, 2006: 432-434.
10. Kadrmas, E.F. and Weiter, J.J.: Choroidal osteoma. *Int. Ophthalmol. Clin.*, 37, 1997: 171-182.
11. Kirath, H. and Eldem, B.: Management of moderate to advanced Coats disease. *Ophthalmologica*, 212, 1998: 19-22.
12. Liu, K., Klintworth, G.K. and Dodd, L.G.: Cytologic findings in vitreous fluids. *Acta Cytol.*, 43, 1999: 201-206.

13. **Matsuo T.:** Photoreceptor outer segments in aqueous humor: key to understanding a new syndrome: *Surv. Ophthalmol.*, 39, 1994: 211-233.
14. **Nussenblatt R.B., Whitcup S.M. and Palestine A.G.:** Masquerade syndromes. In: *Uveitis: Fundamentals and clinical practice.* Mosby-Year Book, Inc., St. Louis, 1996: 385-395.
15. **Pliskova, J., Greiner, K. and Forrester, J.V.:** Interferon-alpha as an effective treatment for noninfectious posterior uveitis and panuveitis. *Am. J. Ophthalmol.*, 144, 2007: 55-61.
16. **Rothova, A., Ooijman, F., Kerkhoff, F. et al.:** Uveitis masquerade syndromes. *Ophthalmology*, 108, 2001: 386-399.
17. **Sauer, A., Lenoble, P., Bader, P. et al.:** Ocular complications of hepatitis C treatment. *J. Fr. Ophthalmol.*, 30, 2007: e20.
18. **Shields, J.A., Shields, C.L., Honavar, S.G. et al.:** Clinical variations and complications of Coats disease in 150 cases: The 2000 Sanford Gifford memorial lecture. *Am. J. Ophthalmol.*, 131, 2001: 561-571.
19. **Stewart, J., Halliwell, T. and Gusta, R.K.:** Cytodiagnosis of Coats disease from an ocular aspirate. *Acta Cytol.*, 37, 1993: 717-720.
20. **Theodore, F.H.:** Conjunctival carcinoma masquerading as chronic conjunctivitis. *Eye Ear Nose Throat Mon.*, 46, 1967: 1419-1420.
21. **Velasque, L., Ducouso, F., Pernod, L. et al.:** Anterior uveitis and topical brimonidine: a case report. *J. Fr. Ophthalmol.*, 27, 2004: 1150-1152.
22. **Zamir, E., Wang, R.C., Krishnakumar, S. et al.:** Juvenile xanthogranuloma masquerading as pediatric chronic uveitis: a clinicopathologic study. *Surv. Ophthalmol.*, 46, 2001: 164-171.
23. **Zierhut, M.:** Masquerade syndromes. In: *Uveitis, differential diagnosis.* AEP Press Science Publisher, the Netherlands, 1995: 184-188.

*As. MUDr. Petra Svožílková, Ph.D.
Centrum pro diagnostiku a léčbu uveitid
Oční klinika VFN a 1. LF UK
U Nemocnice 2, 128 08 Praha 2
E-mail: psvoz@lf1.cuni.cz*

INTERNATIONAL CONGRESS OF DERMATOLOGY



WORLD CONGRESS OF THE INTERNATIONAL
SOCIETY OF DERMATOLOGY
PRAGUE, CZECH REPUBLIC
MAY 20 - 24, 2009



10th INTERNATIONAL CONGRESS
OF DERMATOLOGY

Golden Jubilee Congress

On-line Registration is open! On-line Abstract Submission is open!

IMPORTANT DATES	SCIENTIFIC SECRETARIAT	CONGRESS ORGANIZER
October 30, 2008 Abstract Submission Deadline October 30, 2008 Scholarship Application Deadline December 1, 2008 Early Registration Deadline May 20-24, 2009 <i>10th International Congress of Dermatology</i>	Dermatology Department, Charles University Bulovka University Hospital Budinova 2, 180 81 Prague 8, Czech Republic Phone/Fax: + 420 266 082 263, + 420 266 082 350 Phone/Fax: +420 284 687 544 Email: president@icd2009.com, secretariat@icd2009.com	GUARANT International Opletalova 22, 110 00 Prague 1, Czech Republic Phone: +420 284 001 444 Fax: +420 284 001 448 Email: icd2009@icd2009.com

WWW.ICD2009.COM