

Liečba rubeózy dúhovky a neovaskulárneho glaukómu pri proliferatívnej diabetickej retinopatii pomocou anti-VEGF

Černák M., Markovic O., Černák A.

AKH Linz, prednosta priv. doc. Sigfrit Priglinger
Očná klinika FNŠP a SZU, Bratislava, prednosta prof. MUDr. Andrej Černák, DrSc.

SÚHRN

Rubeóza dúhovky je vážna komplikácia, ktorá sa najčastejšie vyskytuje pri diabetickej retinopatii a oklúzii retinálnych ciev. Za novotvorbu ciev sú zodpovedné cytokíny, hlavne vaskulárny rastový faktor (VEGF). Liečba, ktorá inhibuje efekt VEGF, predstavuje nové možnosti v liečbe neovaskulárnych ochorení.

Bevacizumab (Avastin) je anti-VEGF protilátka, ktorá blokuje všetky formy VEGF-A. U 3 očí s proliferatívnou diabeticou retinopatiou a neovaskularizáciou dúhovky a komorového uhla sme podali intravitálne 1,25 mg Avastinu. Už za týždeň po podaní lieku bolo na fluoroangiografii viditeľné zníženie presakovania dúhovky a úplne vymiznutie neovaskularizácie za 3 týždne. Na jednom oku po 3 mesiacoch nastal relaps neovaskularizácie a liečbu sme museli opakovať. Pri kontrole 9 mesiacov po druhej aplikácii je stav stabilizovaný, bez neovaskularizácie. U dvoch očí pred podaním Avastinu bol zvýšený aj vnútroočný tlak, ktorý nereagoval na liečbu. Po vymiznutí neovaskularizácie sa vnútroočný tlak upravil a antiglaukomatózna liečba mohla byť vysadená. Liečba bevacizumabom do sklovca u neovaskularizácie dúhovky a komorového uhla sa ukázala ako účinná, došlo k vymiznutiu neovaskularizácie a úprave vnútroočného tlaku. Ani u jedného pacienta po podaní bevacizumabu nedošlo k žiadnym nežiadúcim účinkom.

Kľúčové slová: bevacizumab, Avastin, proliferatívna diabeticá retinopatia, neovaskulárny glaukóm, rubeóza dúhovky.

SUMMARY

The Treatment of the Rubeosis of the Iris and the Neovascular Glaucoma in Proliferative Diabetic Retinopathy by Means of anti-VEGF

The rubeosis of the iris is a serious complication especially in diabetic retinopathy and retinal veins occlusion. Cytokines, especially the vascular growing factor (VEGF), are responsible for the forming of new vessels. The treatment that inhibits the effect of the VEGF presents new possibilities in the neovascular diseases treatment. Bevacizumab (Avastin) is an anti-VEGF antibody that blocks all forms of VEGF-A. In three eyes with proliferative diabetic retinopathy and neovascularization of the iris and the anterior chamber angle, the dose of 1.25 mg of Avastin was applied intravitreally. Just one week after the application of the drug, the decrease of the leakage on the iris, and the total disappearance of the neovascularization in three weeks were visible on the fluorescein angiogram. The recurrence of the neovascularization was found in one eye after three months and the treatment had to be repeated. Nine months after the second application, the disease is stabilized without the neovascularization. The intraocular pressure was elevated in two eyes before the application of Avastin, and was refractive to the treatment. After the disappearance of the neovascularization, the intraocular pressure was normalized and it was possible to terminate the antiglaucomatous therapy. The bevacizumab intravitreal treatment of the neovascularization of the iris and the anterior chamber angle was proved to be efficient, the neovascularization disappeared and the intraocular pressure was normalized. There were no side effects after the bevacizumab applications in any of our patients.

Key words: Bevacizumab, Avastin, proliferative diabetic retinopathy, neovascular glaucoma, rubeosis of the iris

Čes. a slov. Oftal., 64, 2008, No. 6, p. 234–236

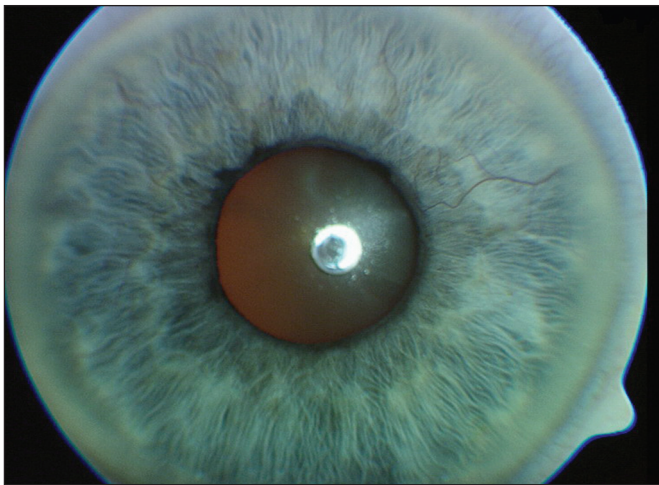
ÚVOD

Rubeóza dúhovky a neovaskularizácia komorového uhla je vážna komplikácia, ktorá môže ohroziť zrak a je prítomná pri viacerých očných ochoreniach, ako napr. diabeticá retinopatia, oklúzia retinálnych ciev a iné. Za novotvorbu ciev v dúhovke sú zodpovedné viaceré cytokíny, ale hlavne vaskulárny rastový faktor (VEGF), ktorý sa nachádza až v trikrát vyššej koncentrácii v sklovci u pacientov s pokročilou diabeticou retinopatiou ako u zdravých jedincov (2, 12). Hladina VEGF sa v sklovci mení v súvislosti s rastom a regresiou patologických ciev (1,12). Ukazuje sa, že liečba, ktorá inhibuje efekt VEGF, reprezentuje nové možnosti v terapii očných neovaskulárnych

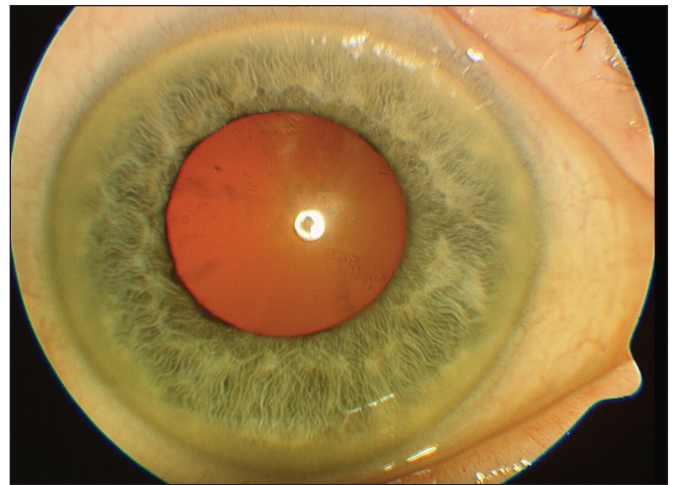
ochorení (5, 6, 1). Bevacizumab (Avastin) je rekombinovaná, anti-VEGF monoklonálna protilátka, ktorá sa viaže ku všetkým formám VEGF-A. Je používaná pre intravenóznú liečbu metastatickej rakoviny hrubého čreva. V oftalmológii jej použitie je off-label, avšak početné publikácie z viacerých oftalmologických pracovísk sveta ukazujú veľmi sľubné výsledky pri patologických vaskularizáciách oka (1, 3, 9, 10, 13, 14).

MATERIÁL A METODIKA

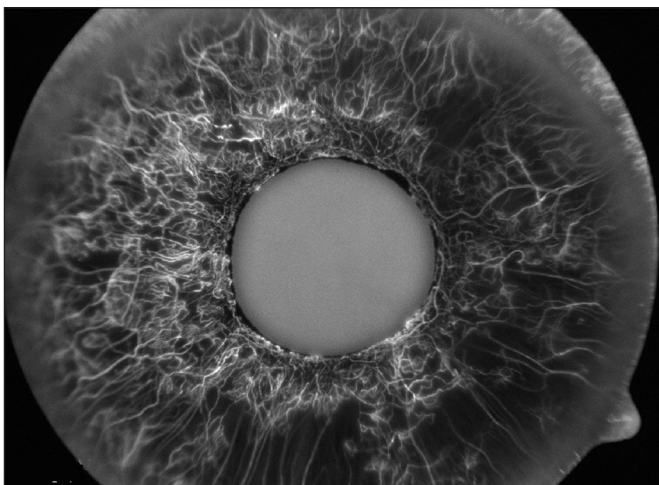
Do štúdie sme zahrnuli tri oči dvoch pacientov, všetky s nálezom neovaskularizácie dúhovky ako komplikáciou proliferatívnej diabetickej retinopatie. U dvoch očí bol ešte stav kompli-



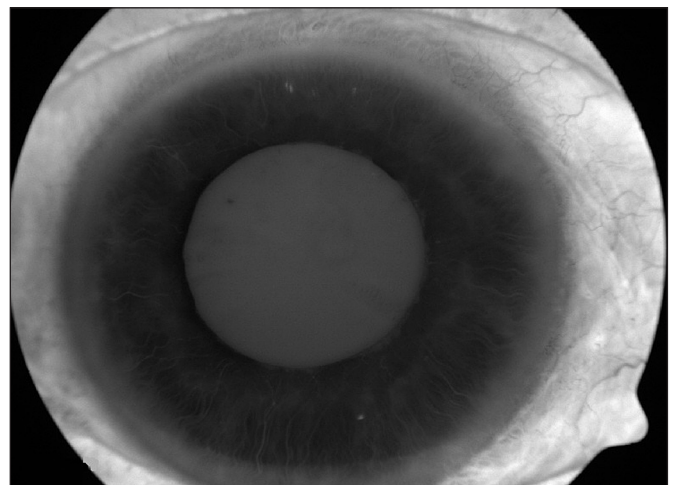
Obr. 1a: Natívna snímka dúhovky pacienta pred podaním bevacizumabu. IOT 36 mm Hg



Obr. 2a: Natívna snímka dúhovky toho istého pacienta 9 mesiacov po podaní bevacizumabu do sklovca. IOT 16 mm Hg



Obr. 1b, 1c: Fluoroangiografia dúhovky toho istého pacienta pred podaním bevacizumabu



Obr. 2b, 2c: Fluoroangiografia dúhovky toho istého pacienta 9 mesiacov po podaní bevacizumabu do sklovca

kovaný neovaskulárnym glaukómom. U prvého pacienta, kde rubeosis iridis bola bilaterálne, sa na jednom oku jednalo o sekundárny neovaskulárny glaukóm s hodnotami VOT do 36 mm Hg (obr. 1a, 1b, 1c), na druhom oku boli hodnoty VOT do 19 mm Hg. Na sietnici bilaterálne bol nález proliferatívnej diabetickej retinopatie s neovaskularizáciou terča zrakového nervu a edému makuly. Druhý pacient mal len na jednom oku

rubeosis iridis s masívnou neovaskularizáciou v uhle so sekundárnym glaukómom a hodnotami tlaku až do 50 mm Hg. Na sietnici bol nález s proliferatívnymi zmenami typu neovaskularizácie terča zrakového nervu a neovaskularizáciou sietnice a nekompletnou panretinálnou laserkoaguláciou sietnice. Na druhom oku bol stabilizovaný stav po PPV pre rekurentné zakrvácania do sklovcového priestoru pri PDR s kompletou

panretinálnou laserkoaguláciou sietnice. Všetky tri oči boli liečené intravitreálnou aplikáciou bevacizumabu. Morfológické zmeny a vaskulárne presakovanie boli vyšetrené prospektívne dýchovkovou fluoresceinovou angiografiou.

K intravitreálnemu podaniu 1,25 mg Avastinu (Avastin; Genentech, Inc., San Francisco, CA) sme pristúpili v dôsledku zlej prognózy quoad visum u týchto pacientov. Po diskusii s pacientom o výhodách a riziku vyplývajúceho z liečby, pacient podpísal informovaný súhlas pre off-label intravitreálnu injekciu.

VÝSLEDKY

Zníženie presakovania sme zaznamenali už týždeň po aplikácii injekcie. Nepozorovali sme žiadne zápalové zmeny ani iné nepriaznivé účinky. Anatomické zmeny v zmysle ústupu a neskoršie až úplného vymiznutia neovaskularizácie z dúhovky, ako aj z uhla sme pozorovali na 3. až 4. týždeň od aplikácie. U prvého pacienta sme zaznamenali relaps neovaskularizácie po 3 mesiacoch od aplikácie, preto sme pristúpili k opätovnej aplikácii bevacizumabu. Znovu sme pozorovali ústup neovaskularizácie (obr. 2a, 2b, 2c). Na oboch očiach s ústupom neovaskularizácie dúhovky a komorového uhla došlo aj k normalizácii IOT a v ďalšom priebehu mohla byť antiglaukomatózna liečba vysadená.

DISKUSIA

Liečba inhibície rastového faktora sa ukazuje ako účinná nielen pri liečbe VPDM, ale aj pri iných ochoreniach, kde patologická vaskularizácia predstavuje vážne ohrozenie oka (2, 3, 8, 13). Vaskularizácia dúhovky a komorového uhla ohrozuje oko nielen pre možnosť krvácania do prednej komory, ale aj pre zvýšenie vnútroočného tlaku. Doterajšia liečba neovaskulárneho glaukómu je veľmi obtiažna a vo väčšine prípadov neúspešná. Preto sme pristúpili k liečbe pomocou bevacizumabu. U oboch pacientov došlo postupne k zmenšeniu a potom až k vymiznutiu neovaskularizácie dúhovky a komorového uhla a s následným poklesom vnútroočného tlaku. U jedného oka za 3 mesiace došlo k opätovnej neovaskularizácii, opakované podanie liečiva viedlo znovu k úplnému vymiznutiu. U oboch očí sa tlak stabilizoval, takže v ďalšom priebehu mohli byť lieky na zníženie vnútroočného tlaku vysadené.

Aj iní autori (4, 5, 10, 11, 14) pozorovali po podaní bevacizumabu do sklovca priaznivé účinky na neovaskularizáciu dúhovky a komorového uhla. Ukazuje sa, že liečba pomocou anti-VEGF predstavuje len podpornú liečbu a bez ďalšej laserkoagulácie sietnice by dosiahnutý efekt bol len dočasný (1, 6), čo sa ukázalo aj u nášho jedného pacienta.

ZÁVER

Po intraokukárnom podaní bevacizumabu sme v priebehu 2. až 4. týždňa pozorovali zmenšenie a postupne až úplné vymiznutie neovaskularizácii na dúhovke a v uhle.

Súčasne sa upravila aj VOT. Po 4 týždňoch bolo dokonca možné lokálnu antiglaukomatickú liečbu úplne vysadiť. Na jednom oku sa po troch mesiacoch v oblasti koreňa dúhovky a tiež v uhle znovu objavila vaskularizácia, preto sme liečbu Avastinom opakovali. V ďalšom priebehu sme u pacienta pokračovali v panretinálnej koagulácii sietnice. Pri kontrole 9 mesiacov od aplikácie 2. injekcie Avastinu je stav stabilizovaný s VOT 16 mm Hg bez antiglaukomatickej liečby.

Intraokulárne podanie bevacizumabu môže predstavovať ďalšiu možnosť v liečbe rubeosis iridis a pri neovaskulárnom glaukóme.

LITERATURA

1. **Avery, RL.:** Regression of retinal and iris neovascularization after intravitreal bevacizumab (Avastin) treatment, *Retina*, 26, 2006, 3: 352-354
2. **Avery, RL., Pearlman, J., Pieramici, DJ. et al.:** Intravitreal bevacizumab (Avastin) in the treatment of proliferative diabetic retinopathy, *Ophthalmology*, 113, 2006, 10:1695.e1-15.
3. **Barile, GR., Chang, S., Horowitz, JD. et al.:** Neovascular complications associated with rubeosis iridis and peripheral retinal detachment after retinal detachment surgery, *Am J Ophthalmol*, 126, 1998, 3: 379-389
4. **Chilov, MN., Grigg, JR., Playfair, T.J.:** Bevacizumab (Avastin) for the treatment of neovascular glaucoma, *Clin Experiment Ophthalmol.*, 35, 2007 Jul, 5: 494-506.
5. **Davidorf, FH., Mouser, JG., Derick, RJ.:** Rapid improvement of rubeosis iridis from a single bevacizumab (Avastin) injection, *Retina*, 26, 2006 Mar, 3: 354-356
6. **Grisanti, S., Biester, S., Peters, S., Tatar, O. et al.:** Tuebingen Bevacizumab Study Group. Intracameral bevacizumab for iris rubeosis, *Am J Ophthalmol.*, 142, 2006 Jul, 1:158-160
7. **Iliev, ME., Domig, D., Wolf-Schnurrbursch, U. et al.:** Intravitreal bevacizumab (Avastin) in the treatment of neovascular glaucoma, *Am J Ophthalmol.*, 142, 2006 Dec, 6: 1054-1056
8. **Iturralde, D., Spaide, RF., Meyerle, CB., Klancnik, JM. et al.:** Intravitreal bevacizumab (Avastin) treatment of macular edema in central retinal vein occlusion: a short-term study, *Retina*, 26, 2006 Mar, 3: 279-284
9. **Kahook, MY., Schuman, JS., Noecker, RJ.:** Intravitreal bevacizumab in a patient with neovascular glaucoma, *Ophthalmic Surg Lasers Imaging*, 37, 2006 Mar-Apr, 2: 144-146
10. **Mason, JO., Albert, MA. Jr., Mays, A. et al.:** Regression of neovascular iris vessels by intravitreal injection of bevacizumab, *Retina*, 26, 2006 Sep, 7: 839-841
11. **Silva Paula, J., Jorge, R., Alves Costa, R. et al.:** Short-term results of intravitreal bevacizumab (Avastin) on anterior segment neovascularization in neovascular glaucoma, *Acta Ophthalmol Scand.*, 84, 2006 Aug, 4: 556-557
12. **Tolentino, M.J., Miller, J.W., Gragoudas, ES. et al.:** Vascular endothelial growth factor is sufficient to produce iris neovascularization and neovascular glaucoma in a nonhuman primate, *Arch Ophthalmol.*, 114, 1996 Aug, 8: 964-970
13. **Vatavuk, Z., Bencic, G., Mandic, Z.:** Intravitreal bevacizumab for neovascular glaucoma following central retinal artery occlusion, *Eur J Ophthalmol.*, 17, 2007 Mar-Apr, 2: 269-271
14. **Yazdani, S., Hendi, K., Pakravan, M.:** Intravitreal bevacizumab (Avastin) injection for neovascular glaucoma, *J Glaucoma*, 16, 2007 Aug, 5: 437-439

MUDr. Martin Černák, Ph.D.
AKH Linz, Krankenhaus str. 9
4010 Linz