

Drenážní implantáty v chirurgii dětského glaukomu

Krejčířová I., Autrata R., Řehůřek J.

Dětská oční klinika LF MU a FN Brno, přednosta doc. MUDr. Rudolf Autrata, CSc., MBA

Ve formě přednášky sdělení prezentováno na České glaukomové debatě 28.3.2007 v rámci 6. Mezinárodního glaukomového symposia v Athénách.

SOUHRN

Cíl: Zhodnotit účinnost a bezpečnost glaukomových drenážních implantátů (Molteno, Baerveldt) u dětí s primárním a sekundárním glaukomem refrakterním na tradiční chirurgickou a medikamentózní léčbu.

Pacienti a metodika: Retrospektivní studie zahrnovala 76 dětí (76 očí), které podstoupily na naší klinice v letech 1990-2004 implantaci glaukomového drenážního implantátu (GDI). Průměrný věk v době operačního zákroku byl 6,9 5,3 (4 měsíce až 17,5 roků).

Hodnotili jsme nitrooční tlak (NOT), nejlépe korigovanou zrakovou ostrost, průměr rohovky, axiální délku oka, peroperační a postoperační komplikace a množství antiglaukomové medikace. Kritéria úspěšnosti jsme stanovili jako NOT mezi 7–22 mm Hg s/bez přítomnosti antiglaukomové medikace, bez nutnosti další operace, bez komplikací ohrožující vidění nebo bez ztráty světlocitu. Výsledky byly srovnávány ve skupině dětských pacientů s primárním a sekundárním glaukomem. Průměrná doba sledování byla 7,1 6,5 roků (1,6-15,2 roků).

Výsledky: Průměrný NOT před operací byl 33,6 11,4 mm Hg, průměrný NOT po operaci byl 17,1 6,5 mm Hg ($p = 0,001$). Kaplanova-Meierova křivka 6letého přežití ukazuje následující procento úspěšnosti: 93 % v 6 měsících, 91 % v 1 roce, 82 % v 2 letech, 76 % ve 3 letech, 71 % ve 4 letech, 67 % v 5 letech a 65 % v 6 letech. Nebyl prokázán statisticky významný rozdíl v míře úspěšnosti ($p = 0,186$) ve skupině dětí s primárním ($n = 31$ očí) a sekundárním ($n = 45$ očí) glaukomem, finálním NOT, počtu antiglaukomové medikace nebo délce sledování.

V průměru byla implantace GDI úspěšná po průměrnou dobu 6,7 let. U 14 ze 76 očí (18,4 %) byla implantace hodnocena jako neúspěšná: u 10 očí pro dekompenzaci glaukomu, u 2 očí pro odchlípení sítnice a u 2 očí pro ztrátu světlocitu. Závislost na pohlaví a na předchozích operačních zákrocích nebyla statisticky významná. Nižší věk v době implantace GDI byl spojován s vyšší pravděpodobností neúspěšnosti.

Závěr: Na základě dosažených výsledků se glaukomové drenážní implantáty jeví jako bezpečná a účinná metoda v léčbě refrakterních dětských primárních a sekundárních glaukomů, u nichž selhaly předchozí chirurgické postupy a medikamentózní terapie.

Klíčová slova: glaukomový drenážní implantát, dětský glaukom, nitrooční tlak, Molteno implantát, Baerveldt implantát

SUMMARY

Drainage Implants in Surgical Management of Pediatric Glaucoma

Purpose: To evaluate the effectiveness and safety of glaucoma drainage implants (Molteno and Baerveldt devices) in primary and secondary childhood glaucomas refractory to conventional surgical treatments and medical therapy.

Patients and Methods: Retrospective study included 76 children (76 eyes) younger than 18 years who underwent glaucoma drainage device (GDD) implantation in our clinic between 1990 and 2004. The mean age at time of surgery was 6.9 5.3 years (range: 4 months to 17.5 years). Intraocular pressure (IOP), visual acuity, corneal diameter, axial length, intraoperative and postoperative complications and number of glaucoma medications were evaluated. Criteria for success were defined as IOP between 7 and 22 mmHg with or without glaucoma medications, no further glaucoma surgery, and the absence of visually threatening complications, no loss of light perception. Results were compared for children with primary and secondary glaucomas. The mean follow-up was 7.1 6.5 years (range: 1.6 to 15.2 years).

Results: Mean preoperative and postoperative IOP was 33.6 11.4 mmHg and 17.1 6.5 mmHg ($p = 0.001$), respectively. Kaplan-Meier survival analysis showed cumulative probability of success: 93% at 6 months, 91% at 1 year, 82% at 2 years, 76% at 3 years, 71% at 4 years, 67% at 5 years and 65% at six years. There was no difference between primary ($n = 31$ eyes) and secondary glaucoma ($n = 45$ eyes) patients in terms of cumulative success ($p = 0.186$), final IOP, number of medications, or length of follow-up. On average, the GDI surgery was successful for a mean period of 6.7 years. Fourteen eyes of 76 (18.4%) failed with these causes: 10 eyes with uncontrolled IOP, 2 eyes of retinal detachment and 2 eyes with no light perception. Statistical regression model did not show influence of gender and previous surgery. Lower age at the time of surgery was found to be associated with higher probability of treatment failure.

Conclusion: Molteno and Baerveldt glaucoma drainage implants surgery seems to be safe and effective treatment for primary and secondary pediatric glaucoma refractive to the initial surgical procedure and medical therapy.

Key words: glaucoma drainage implant, pediatric glaucoma, intraocular pressure, Molteno implant, Baerveldt implant

Čes. a slov. Oftal., 65, 2009, No. 3, p. 79–86

ÚVOD

Mezi úvodní metody v léčbě primárního dětského glaukomu, kongenitálního nebo infantilního, se řadí goniotomie nebo trabekulotomie, jejichž úspěšnost se pohybuje od 75 do 90 % (3, 10, 28). U většiny dětí se sekundárním glaukomem nebo s primárním glaukomem refrakterním na tradiční postupy je medikamentózní terapie často neúspěšná. Tradičně následuje trabekulektomie (2, 12, 19, 42). Některé studie však dokumentují neuspokojivou míru úspěšnosti tradiční trabekulektomie v závislosti na typu hojení u dětí, které může vést k četnějšímu výskytu fibrózy a jizvení. Snížit výskyt jizvení se dá použitím antifibrotických látek, jako je mitomycin C (MMC) (6, 18, 26, 27, 38, 40, 43, 44). Trabekulektomie v kombinaci s MMC se hodnotí procentem úspěšnosti kolísajícím od 40 do 90 %, a je méně úspěšná u mladších dětí (26, 27, 43). Relativně vysoký výskyt endoftalmitidy po trabekulektomiích s MMC u dětských pacientů a špatné výsledky prognózy vidění (38, 44) řadí glaukomové drenážní implantáty (GDI) na místo alternativní chirurgické metody, zejména u dětí s takto náročným refrakterním glaukomem (23). Cyklodestruktivní metody jsou také jednou z možností, ale vyžadují mnohočetné opakování a mohou být spojeny s ftizou bulbu (7, 24, 37). Glaukomové drenážní implantáty se ukázaly jako efektivní léčba pro refrakterní glaukom u dospělých (4, 22, 41). Některé studie již hodnotily výsledky implantace drenážních implantátů u dětí (9, 18, 23, 32, 34, 39). Cílem naší studie je popsat klinický průběh, účinnost a bezpečnost Molteno a Baerveldt glaukomových drenážních implantátů ve skupině dětí s primárním a sekundárním glaukomem refrakterním na tradiční chirurgické postupy hodnocené v dlouhodobém sledovacím období.

METODIKA

Retrospektivně byly zpracovávány lékařské záznamy pacientů, kteří podstoupili implantaci drenážního implantátu v 15letém období (1990–2004) na pracovišti Dětské oční kliniky FN Brno (Pracoviště dětské medicíny). Všichni pacienti, které jsme zahrnuli do souboru, měli i přes maximální medikamentózní terapii glaukom dekompenzovaný a mnozí z nich podstoupili předchozí chirurgické antiglaukomové zákroky. Z pacientů, u kterých byla provedena implantace GDI na obou očích, jsme náhodně vybrali 1 oko pro zařazení do sledovaného souboru. Vyloučení byli pacienti se sledovací dobou kratší než 6 měsíců. Data získaná z lékařské dokumentace

zahrnovala typy a počet předchozích operací, NOT před operací, nejlépe korigovanou zrakovou ostrost před operací, medikamentózní terapii předoperačně, chirurgickou metodu, postoperační NOT, postoperační zrakovou ostrost, medikamentózní terapii; intraoperační a postoperační komplikace.

Pro umístění glaukomového drenážního implantátu byl u všech pacientů používán podobný chirurgický postup. Drenážní implantáty Molteno a Baerveldt byly použity zcela náhodně. Operace byly prováděny jedním z 2 specialistů. Drenážní implantát byl umísťován do horního temporálního kvadrantu, místem 2. volby byl horní nazální kvadrant. Nejprve byla provedena peritomie spojivky a tenonské fascie, dále byly identifikovány přilehlé přímé svaly. Tělo glaukomového drenážního implantátu bylo umístěna 8–10 mm nazad od limbu. Podvázaná tubovitá část (drenážní kanyla) byla vložena do přední oční komory paralelně s plochou duhovky. GDI byl stehem zajištěn k episkléře a event. kryt štěpem. Nakonec byly tenonská fascie a spojivka jednotlivě suturovány. Po operaci byla lokálně aplikována antibiotika 5krát denně po dobu 1 týdne, u fakických pacientů lokálně 1% atropin 2krát denně po dobu 2–4 týdnů a lokálně byly podávány po další 4 týdny 5krát denně steroidy.

Kritéria úspěšnosti jsme stanovili jako NOT mezi 7–22 mm Hg s nebo bez antiglaukomové medikace, bez nutnosti další operace, bez komplikací ohrožujících vidění nebo bez ztráty světlocitu. Předoperační a pooperační NOT a množství medikamentózní terapie byly srovnávány užitím párového Studentova t testu. Tyto proměnné byly srovnávány mezi skupinami užitím nepárového Studentova t testu. Kategorické proměnné byly srovnávány užitím χ^2 testu. Kaplanova-Meierova křivka přežití byla užitá pro zhodnocení dlouhodobé míry úspěšnosti. Procento přežití ve skupině primárních a sekundárních glaukomů bylo srovnáváno pomocí log rank testu. Výsledky byly hodnoceny jako statisticky významné při $p < 0,05$.

VÝSLEDKY

76 očí 76 pacientů vyhovovalo kritériím pro zařazení do studie. Průměrný věk v době operačního zákroku byl 6,9 \pm 5,3 roků (4 měsíce až 17,5 roků). Doba sledování se pohybovala od 1,6 do 15,2 roků s průměrnou sledovací dobou 7,1 roků. Nejčastější předoperační diagnózou byl primární kongenitální nebo infantilní glaukom, následován glaukomem spojeným s afakií, dále Sturgeův-Weberův syndrom, a poúrazový sekundární glaukom.

Tabulka 1 ukazuje předoperační a postoperační klinické údaje a poskytuje informace o délce sledovacího období,

Tab. 1. Předoperační a pooperační klinická data u pacientů s primárním a sekundárním glaukomem po implantaci drenážního implantátu.

| | Všichni pacienti (n = 76) | Primární glaukom (n = 31) | Sekundární glaukom (n = 45) | p |
|--|------------------------------|------------------------------|--------------------------------|---------|
| Věk (roky) | 6,9 \pm 5,3 (0,3-17,5) | 4,2 \pm 3,6 (0,15-10) | 7,8 \pm 6,9 (0,5-17,5) | 0,089 # |
| Pohlaví (muž / žena) | 41/35 | 17/14 | 24/21 | 0,915 * |
| Předchozí operace | 1,6 \pm 1,2 (0-5) | 1,8 \pm 1,3 (0-5) | 1,5 \pm 1,2 (0-4) | 0,713 * |
| Množství předoperační medikamentózní terapie | 1,8 \pm 1,5 (1-4) | 1,6 \pm 1,4 (1-4) | 1,9 \pm 1,5 (1-4) | 0,442 # |
| Předoperační NOT (mm Hg) | 33,6 \pm 11,4 (21-53) | 35,3 \pm 11,2 (23-56) | 32,9 \pm 9,7 (21-52) | 0,581 # |
| Doba sledování (roky) | 7,1 \pm 6,5 (1,6-15,2) | 7,8 \pm 6,7 (2,9-15,2) | 6,5 \pm 5,9 (1,6-13,8) | 0,615 # |
| Množství pooperační medikamentózní terapie | 1,1 \pm 1,4(0-3) | 0,9 \pm 1,2(0-3) | 1,3 \pm 1,2 (0-3) | 0,432 # |
| Postoperační konečný NOT (mm Hg) | 17,1 \pm 6,5 (5-39) | 17,8 \pm 6,9 (7-39) | 16,8 \pm 6,4 (5-36) | 0,879 # |

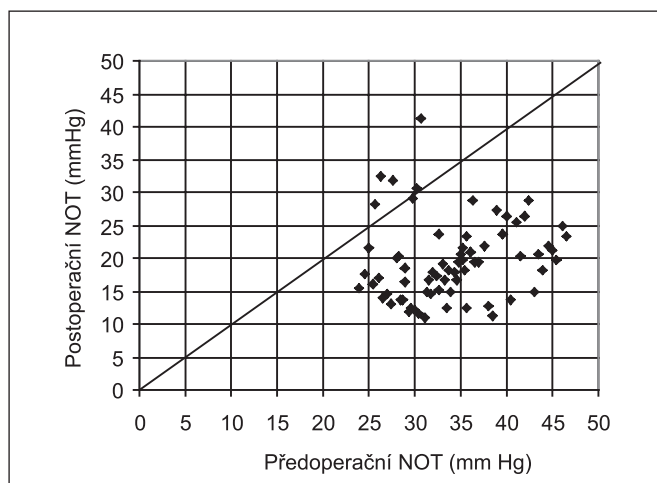
Hodnoty jsou dány jako průměrné \pm standardní odchylka s rozmezím v závorce, NOT - nitrooční tlak, * χ^2 test, # two-sample t test

Tab. 2. Předchozí antiglaukomové a jiné oční operace u dětských pacientů, kteří podstoupili implantaci drenážního implantátu

| Předchozí operace | Počet | % |
|--|-------|------|
| Trabekulotomie | 29 | 38,2 |
| Trabekulektomie | 27 | 35,5 |
| Goniotomie | 23 | 30,2 |
| Kombinovaná trabekulotomie s trabekulektomií | 18 | 23,6 |
| Trabekulektomie s mitomycinem C | 17 | 22,3 |
| Cyklokryoterapie, cyklofotokoagulace | 13 | 17,1 |
| Extrakce katarakty | 8 | 10,5 |
| Pars plana vitrektomie | 6 | 7,8 |
| Cerkláž | 6 | 7,8 |
| Glaukomové drenážní implantace | 4 | 5,2 |
| Penetrující keratoplastika | 3 | 3,9 |

Tab. 3. Předoperační a postoperační (při poslední návštěvě) užití antiglaukomové medikamentózní terapie u pacientů po implantaci drenážního implantátu.

| Oční antiglaukomová medikamentózní terapie | Předoperační n (%) | Pooperační n (%) |
|--|--------------------|------------------|
| Betablokátory | 56 (73,6) | 32 (42,1) |
| Celkové inhibitory karboanhydrázy | 31 (40,7) | 6 (7,8) |
| Lokální inhibitory karboanhydrázy | 33 (43,4) | 18 (23,6) |
| Prostaglandiny | 27 (35,5) | 13 (17,1) |
| Alfa-adrenergní agonisté | 21 (27,6) | 9 (11,8) |

**Graf 1. Tento graf ukazuje srovnání předoperační a finální hodnoty nitroočního tlaku u všech pacientů souboru. (n=76) NOT = nitrooční tlak**

o hodnotách NOT, množství medikamentózní terapie u všech pacientů a ve skupině pacientů s primárním a sekundárním glaukomem. Z celkového počtu bylo 31 dětí s primárním a 45 dětí se sekundárním glaukomem. Diagnózy spojené se sekundárním glaukomem zahrnovaly afakii po extrakci kongenitální katarakty (9), Sturgeův-Weberův syndrom (7), traumatické poranění oka (7), vrozený rubeolový syndrom (6), Petersovy anomálie předního segmentu (5), aniridii (4), perzistenci primárního hyperplastického sklivce (4) a juvenilní revmatoidní artritidu (3).

Nebyl prokázán statisticky významný rozdíl v demografických a předoperačních klinických znacích ve skupině dětí s primárním a sekundárním glaukomem.

Ve skupině dětí s primárním glaukomem byl průměrný věk v době implantace GDI poněkud nižší než ve skupině dětí se sekundárním glaukomem, ačkoliv rozdíl nevykazoval statistickou významnost. (4,2 roků vs 7,8 roků, resp.; $p = 0,0935$). Průměrná doba sledování všech pacientů činila 7,1 roku a nebyl zaznamenán statisticky významný rozdíl mezi skupinou dětí s primárním a sekundárním glaukomem.

V horním temporálním kvadrantu bylo umístěno 64 implantátů a zbylých 12 implantátů pak v horním nasálním kvadrantu. Jeden předchozí antiglaukomový chirurgický zákrok prodělalo před umístěním glaukomového drenážního implantátu 42 (55,2 %) z 76 pacientů, a 25 (32,8 %) prodělalo 2 nebo více operací. U 9 dětí (11,8 %) byla implantace GDI primárním chirurgickým antiglaukomovým zákrokem. Předchozí antiglaukomové operace a ostatní oční chirurgické intervence jsou uvedeny v přehledu v tabulce 2.

Nejčastější operací před implantací GDI byla trabekulektomie, trabekulotomie a goniotomie.

Průměrné množství medikamentózní antiglaukomové terapie podávané před operací činilo

1,8 (rozmezí 1–4); 73 % pacientů bylo léčeno betablokátory (tabulka 3).

Nitrooční tlak (NOT)

Průměrný NOT před operací byl 33,6 ± 11,4 mm Hg (rozmezí 21–53 mm Hg) u všech pacientů a nebyl zaznamenán statisticky významný rozdíl mezi skupinou s primárním a sekundárním glaukomem. Průměrný NOT po operaci byl 17,1 ± 6,5 mm Hg (rozmezí 5–39 mm Hg) a medián počtu užívaných medika-

Tab. 4. Předoperační a pooperační (při poslední návštěvě) nejlépe korigovaná zraková ostrost u pacientů, kteří podstoupili implantaci drenážního implantátu

| Zraková ostrost | Předoperačně n (%) | Pooperačně n (%) |
|-----------------|--------------------|------------------|
| 1.0 | 0 | 3 (5,2) |
| 0.8 | 2 (3,5) | 3 (5,2) |
| 0.6 | 4 (7) | 5 (8,7) |
| 0.5 | 2 (3,5) | 3 (5,2) |
| 0.4 | 1 (1,75) | 2 (3,5) |
| 0.3 | 2 (3,5) | 2 (3,5) |
| 0.25 | 2 (3,5) | 2 (3,5) |
| 0.2 | 4 (7) | 6 (10,5) |
| 0.1 | 8 (14) | 7 (12,3) |
| 0.06 | 6 (10,5) | 4 (7) |
| 0.05 (3/60) | 5 (8,7) | 5 (8,7) |
| 0.02 | 7 (12,3) | 4 (7) |
| Prsty | 7 (12,3) | 6 (10,5) |
| Pohyb | 5 (8,7) | 4 (7) |
| Světlocit | 2 (3,5) | 2 (3,5) |
| Bez světlocitu | 0 | 2 (3,5) |

Celkem z 57 pacientů.

mentózních hypotenziv činil 1,0 při poslední návštěvě (tabulka 1). Rozdíl hodnot NOT předoperačně a pooperačně byl pro celý soubor očí statisticky významný ($p < 0,001$). Graf 1 ukazuje předoperační NOT a NOT na konci sledovacího období všech pacientů souboru. Většina dětí měla NOT pooperačně nižší než předoperačně.

Zraková ostrost

Hodnota nejlépe korigované zrakové ostrosti před operací byla získána u 57 pacientů: u 22 dětí ve skupině s primárním glaukomem a u 35 dětských pacientů ve skupině se sekundárním glaukomem. U 19 dětí nemohl být vizus hodnocen pro špatnou spolupráci.

Nejlépe korigovaná zraková ostrost po operaci byla dostupná u 60 dětských pacientů a byla mírně zlepšena oproti předoperačním hodnotám, možná zásluhou lepší spolupráce starších dětí při hodnocení zrakové ostrosti.

Z těchto 57 hodnocených pacientů byla nejlépe korigovaná zraková ostrost před operací vs. po operaci: u 28 dětí zlepšena, u 22 dětí beze změny a u 7 dětí byly hodnoty pooperačně horší.

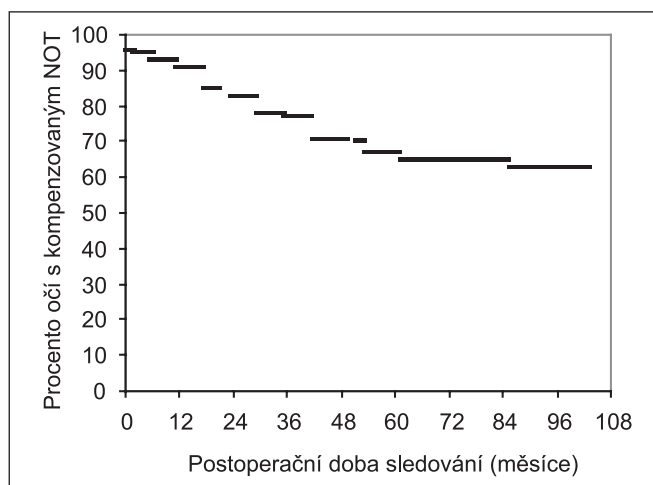
Předoperačně byla u 13 pacientů nejlépe korigovaná zraková ostrost v rozmezí od 1,0 do 0,25 dále u 30 dětských pacientů v rozmezí od 0,2 do 0,02 a od počítání prstů až po světlocit u 14 dětí. Při poslední návštěvě rozmezí pooperační nejlépe korigované zrakové ostrosti bylo

u 19 pacientů 1,0–0,25, u 26 pacientů 0,2–0,02, a u 12 pacientů počítání prstů - světlocit (tabulka 4).

Kumulativní míra úspěšnosti

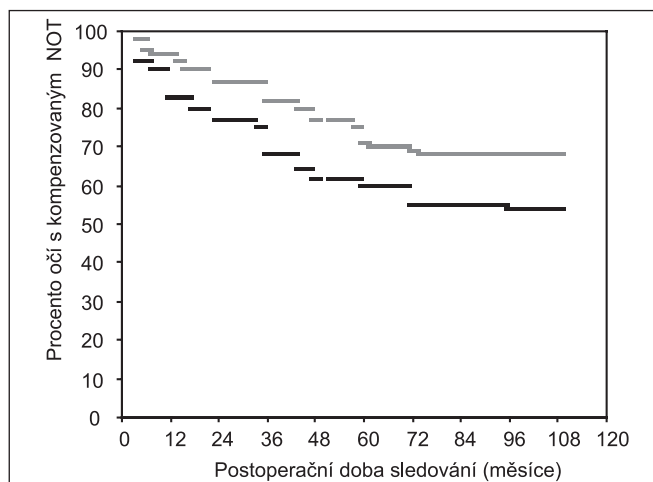
Pro celou skupinu pacientů činila kumulativní míra úspěšnosti po 6 měsících (1, 2, 3, 4, 5, 6 letech) během 10,4 roku po implantaci GDI 93,1 %, 91,4 %, 82,7 %, 76,5 %, 71,4 %, 67,2 %, resp. 65,3 %. V tabulce 5 je shrnuta kumulativní míra úspěšnosti v skupině dětí s primárním a sekundárním glaukomem a Kaplanova-Meierova křivka přežití je znázorněna v grafu 2a, b.

Log rank test srovnávající křivky přežití v jednotlivých diagnostických skupinách neprokázal statisticky významný



Graf 2 a. Kaplan-Meierova křivka přežití dokumentuje míru úspěšnosti - procento očí po implantaci drenážního implantátu s kompenzovaným nitroočním tlakem v průběhu dlouhodobého sledování.

NOT = nitrooční tlak



Graf 2 b. Kaplan-Meierova křivka přežití ukazuje míru úspěšnosti ve skupině dětí s primárním a sekundárním glaukomem po implantaci drenážního implantátu v průběhu dlouhodobého sledování

Černě = skupina primárních glaukomů. Šedě = skupina sekundárních glaukomů. NOT = nitrooční tlak

rozdíl ve skupině dětí s primárním a sekundárním glaukomem ($p = 0,186$). Ze 76 pacientů, kteří podstoupili implantaci GDI, byl u 62 pacientů v této studii hodnocen zákrok jako úspěšný, u 14 očí (18,4 %) jako neúspěšný. U 10 očí došlo k dekompenzaci glaukomu, u 2 očí se objevilo odchlípení sítnice, u 2 očí byla implantace hodnocena jako neúspěšná kvůli ztrátě světlocitu.

Rizikové faktory

Hodnotili jsme, zda závisela úspěšnost, či neúspěšnost glaukomové drenážní implantace na předoperačních faktorech, jako jsou pohlaví, věk v době operace, předchozí chirurgické zákroky, typ drenážního implantátu (Molteno nebo Baerveldt), typ glaukomu, předoperační NOT, množství medikamentózní předoperační terapie (tab. 6). Log rank test neprokázal žádný statisticky významný vztah mezi všemi výše uvedenými faktory a neúspěšně hodnocenými případy. Ani zhodnocení dat diferencovaně ve skupinách primárního a sekundárního glaukomu nebylo statisticky významné.

Tab. 5. Výsledky a kumulativní míra úspěšnosti u pacientů, kteří podstoupili implantaci drenážního implantátu

| Výsledky | Všechny oči | Primární glaukom (n = 31 očí) | Sekundární glaukom (n = 45 očí) |
|---|--------------|----------------------------------|------------------------------------|
| celkový chirurgický výsledek (%) | | | |
| Úspěšnost | 62 (81,6 %) | 26 (83,8 %) | 36 (80 %) |
| Neúspěšnost | 14 (18,4 %) | 5 (16,2 %) | 9 (20 %) |
| Kumulativní míra úspěšnosti (%) | | | |
| 6 měsíců (n = 76) | 93,1 ± 3,6 % | 92,7 ± 4,9 % | 94,9 ± 3,1 % |
| 1 rok (n = 76) | 91,4 ± 3,9 % | 83,6 ± 6,1 % | 93,7 ± 3,3 % |
| 2 roky (n = 76) | 82,7 ± 4,8 % | 76,9 ± 7,5 % | 87,3 ± 4,5 % |
| 3 roky (n = 73) | 76,5 ± 5,6 % | 68,3 ± 8,9 % | 82,1 ± 4,9 % |
| 4 roky (n = 69) | 71,4 ± 7,2 % | 65,4 ± 10,2 % | 77,4 ± 6,1 % |
| 5 roků (n = 61) | 67,2 ± 8,6 % | 62,8 ± 10,8 % | 70,2 ± 9,5 % |
| 6 roků (n = 53) | 65,3 ± 9,7 % | 57,5 ± 11,7 % | 68,9 ± 10,3 % |
| Neúspěšnost | | | |
| dekompence NOT (> 22 mm Hg) | 10 (13,1 %) | 4 (12,9 %) | 6 (13,3 %) |
| odchlípení sítnice | 2 (3,9 %) | 0 | 2 (4,4 %) |
| ztráta světlocitu | 2 (2,6 %) | 0 | 2 (4,4 %) |

Tab. 6. Rizikové faktory u dětských pacientů, kteří postoupili implantaci GDI

| Faktory | Kumulativní míra úspěšnosti v 1 roce ± SD | p value (Log-rank test) |
|---|--|----------------------------|
| Pohlaví | | |
| Muž | 0,86 ±,07 | 0,648 |
| Žena | 0,97 ±,05 | |
| Věk v době operace | | |
| < 2 | 0,78 ±,08 | 0,275 |
| 2-5 | 0,84 ±,10 | |
| > 5 | 0,85 ±,11 | |
| Typ GDI | | |
| Molteno | 0,82 ±,06 | 0,396 |
| Baerveldt | 0,90 ±,07 | |
| Počet předchozích operací | | |
| 0 | 0,73 ±,12 | 0,805 |
| 1-2 | 0,79 ±,09 | |
| ? 3 | 0,88 ±,14 | |
| Množství předchozí oční medikamentózní terapie | | |
| 0-1 | 0,81 ± ,08 | 0,591 |
| 2-4 | 0,89 ± ,06 | |
| Předoperační NOT (mm Hg) | | |
| ≤ 30 | 0,82 ± ,11 | 0,743 |
| 31-40 | 0,87 ± ,10 | |
| ? 41 | 0,91 ± ,07 | |
| Typ glaukomu | | |
| Primární | 0,83 ± ,06 | 0,186 |
| Sekundární | 0,93 ± ,03 | |

GDI = glaukomový drenážní implantát, NOT = nitroční tlak
SD = standardní odchylka

Tab. 7. Pooperační komplikace u dětských pacientů, kteří podstoupili implantaci drenážního implantátu

| Typ komplikací | n (%) |
|-------------------------|-----------|
| Katarakta | 3 (3,9) |
| Obstrukce GDI | 3 (3,9) |
| Retrakce GDI | 3 (3,9) |
| Expozice GDI | 2 (2,6) |
| Sklivcové krvácení | 3 (3,9) |
| Změlčení přední komory | 2 (2,6) |
| Serózní ablace cévnatky | 2 (2,6) |
| Odchlípení sítnice | 2 (2,6) |
| Endoftalmitida | 1 (1,3) |
| Celkem | 21 (27,6) |

GDI = glaukomový drenážní implantát

Komplikace

Peroperační komplikace se nevyskytovaly. Postoperační komplikace se vyskytly u 21 pacientů (27,6 %). U 3 očí se vyvinula katarakta vyžadující extrakci. U 8 očí se vyskytly komplikace přímo související s glaukomovým drenážním implantátem, respektive s jeho tubovitou částí (drenážní kanylou): u 3 očí blokáda drenážní kanyly, u 3 její retrakce a u 2 očí bylo zaznamenáno obnažení drenážní kanyly následkem odloučení štěpu. U 3 pacientů se vyskytly sklivcové hemoragie, u dalších 2 bylo zaznamenáno změlčení přední komory, u 2 dětských pacientů jsme zaznamenali výskyt serózní ablace cévnatky a u 2 očí byla nutná cerkláž pro odchlípení sítnice, 1 oko bylo léčeno kvůli endoftalmitidě (tab. 7).

DISKUSE

Léčba primárního vrozeného či juvenilního rozvinutého glaukomu je především chirurgická. Medikamentózní terapie je u dětského glaukomu limitována a je užívána především

jako adjuvantní terapie po chirurgickém zákroku. Mezi chirurgické postupy první volby v řešení primárního dětského glaukomu patří goniotomie ab interno a trabekulotomie ab externo. Jejich úspěšnost kolísá od 54 % do 90 % s nízkým výskytem komplikací (12, 28). Míra úspěšnosti se liší dle populace zavzaté do studie a dle typu glaukomu.

Někteří autoři navrhuji jako iniciální chirurgickou metodu kombinovanou trabekulotomií s trabekulektomií a také dokumentují vyšší míru úspěšnosti tohoto kombinovaného postupu pro těžké a obtížně zvladatelné případy primárního dětského glaukomu (2). Sekundární dětské glaukomy, které se vyskytují při aniridii, Sturgeově-Weberově syndromu, dysgenezích předního segmentu nebo glaukomu s afakii, jsou často refrakterní k úvodním klasickým operacím. Pokud tento případ nastane, je otázkou, který z dalších postupů zvolit jako následný. Mezi dostupné chirurgické metody lze zahrnout trabekulektomii s/bez přidatné antifibrotické terapie, glaukomové drenážní implantáty nebo cyklodestruktivní metody.

Na základě řady studií lze vyvodit určité závěry. Trabekulektomie provedená během 1. roku života má nižší míru úspěšnosti než trabekulektomie provedená u starších dětí (18, 26), peroperační užití mitomycinu C (MMC) nemá signifikantně lepší dlouhodobé výsledky srovnávané s kontrolami bez MMC, a konečně, po filtračních operacích s použitím mitomycinu C do budoucna existuje riziko komplikací související s filtračním puchýřkem (38, 44).

Glaukomové drenážní implantáty nabízejí potenciální výhodu oproti trabekulektomii v těch případech, je-li oko postiženo spojivkovými jizvami nebo má-li buftalmické oko příliš tenkou skléru. Dlouhodobá rizika jsou u glaukomových drenážních implantátů nižší než u trabekulektomií, a to proto, že filtrační puchýřek je více vzdálen limbu. Potenciální nevýhodou drenážních implantátů je riziko erozí či okluze.

Žádná prospektivní randomizovaná studie srovnávající trabekulektomii v kombinaci s MMC versus glaukomové drenážní implantáty stále ještě nebyla zpracována. Retrospektivní studie publikovaná Beckem a spolupracovníky (6) hodnotila klinická data dětí ve věku 2 let a mladších, které podstoupily glaukomovou drenážní implantaci (n = 48, Ahmedův chlopňový implantát, Baerveldt implantát) nebo trabekulektomii s MMC (n = 24) po předchozím selhání klasických chirurgických postupů. Kumulativní míra úspěšnosti byla pro drenážní implantáty (53 ± 12 %, standardní odchylka) vyšší než u trabekulektomie s MMC (19 ± 7 %) po 6 letech (p < 0,0001). Tato studie je limitovaná nerandomizovaným výběrem typu chirurgického zákroku a zahrnovala také případy se sekundárním glaukomem. V případě absence velké komparativní studie je samotná studie týkající se drenážních implantátů přínosem a umožní lepší předpověď úspěšnosti a možných komplikací.

Míra úspěšnosti v již publikovaných studiích týkající se drenážních implantátů kolísá od 50 % do 95 %, v závislosti na kritériích úspěšnosti, typu implantátu a délce sledovacího období (9, 13, 23, 31, 39). Většina pacientů vyžaduje po operaci ještě medikamentózní terapii. Nezávisle na kritériích úspěšnosti byl zaznamenán pokles míry úspěšnosti v dlouhodobém sledování (4, 23). Beck publikoval 87% úspěšnost 2. rok po zákroku, a ta klesla na 53 % po 6 letech od implantace drenážního systému (6). Bylo zhodnoceno několik typů implantátů včetně single a double plate Molteno implantátu, Ahmed, Krupin-Schocket a Baerveldt implantátu. Srovnávat vzájemně tyto studie je velice složité pro rozdílnost v populacích pacientů, délce sledovacího období, typu užití chirurgické techniky a NOT kritéria úspěšnosti. Většina ze studií má příliš krátké sledovací období. Prodloužení jeho délky vždy vede ke snížení míry úspěšnosti.

Naše současná studie hodnotí relativně rozsáhlou skupinu dětí po implantaci glaukomového drenážního systému, s nejdelším sledovacím obdobím a dokumentuje signifikantní pokles NOT, z předoperačního 33,6 mm Hg na 17,1 mm Hg po

operaci, v průměrné sledovací době 7,1 roků. Míra úspěšnosti v naší studii je 82% v 2. roce a klesá na 65 % v 6 letech. Je srovnatelná s ostatními studii se střední sledovací dobou hodnotícími drenážní implantáty u dětí. Nedávno byly publikovány 2 rozsáhlé studie hodnotící Baerveldt implantát v léčbě refrakterního dětského glaukomu, Budenz a spolupracovníci (9) dokumentovali ve své retrospektivní studii 62 pacientů 80% kumulativní míru úspěšnosti v 1. roce, 67% ve 2 letech. Nebyl zaznamenán významný rozdíl v míře úspěšnosti mezi pacienty s primárním a sekundárním glaukomem. Rolim de Moura a spolupracovníci (39) publikovali ve své studii 48 pacientů s mediánem sledovací doby 21 měsíců docela podobné výsledky. Míra úspěšnosti byla 90% v 1 roce, 84% ve 2 letech a 58% ve 4 letech. V obou studiích bylo selhání metody způsobeno nekontrolovatelným NOT, odchlípením sítnice nebo ztrátou světlosti.

Kvůli nejednotnosti je velmi obtížné srovnávat míry úspěšností jednotlivých studií. Buftalmus, malá orbita, spojivkové jizvy jsou rizikové faktory operačního zákroku, které jsou nezávislé na typu GDI. Dále je problém srovnávání v tom, že výběr GDI není náhodný.

Nedávná systematická studie Honga a spolupracovníků (22) neprokázala signifikantní rozdíl mezi různými typy implantátů u dospělých pacientů. Jen jedna studie srovnávala typy implantátů u dětských pacientů. Beck a spolupracovníci (6) používali Ahmedův chlopňový implantát a Baerveldt implantát u svých pacientů a neprokázali statisticky významný rozdíl v míře úspěšnosti mezi těmito dvěma typy implantátů ve skupině 32 dětí ve věku 2 let a méně s primárním vrozeným glaukomem a předchozím selháním tradičních filtračních operací (sledovací období 6 let). Volba implantátu však nebyla náhodná.

V naší studii nebyl prokázán statisticky signifikantní rozdíl v míře úspěšnosti mezi Molteno a Baerveldt implantátem. (p = 0,396).

Mezi nejčastější postoperační komplikace dokumentované v mnoha studiích patřily problémy týkající se tubovité části implantátu (drenážní kanyly) jako je retrakce, obnažení drenážní kanyly nebo její blokáda, kontakt volného konce s rohovkovým endotelem nebo kontakt drenážní kanyly s duhovkou. Kontakt drenážní kanyly s rohovkovým endotelem byl dokumentován s frekvencí kolísající od 5–20 % (9, 15, 31, 32, 39). V naší studii se tato komplikace vyskytla u 7,8 % očí. Ve většině případů se problém se vyřešil chirurgickou repozicí bez dekompenzace NOT. Větší riziko této komplikace měly děti, které byly v době glaukomové drenážní implantace ve věku 2 let a méně (6).

Co se týká komplikací typu blokády a retrakce drenážní kanyly, jsou tyto komplikace způsobeny především příliš pružnou, elastickou a tenkou korneosklerální tkání u dětských očí (23). Mezi další komplikace tohoto typu patří uzavření vnitřního lumen drenážní kanyly sklivcem u afakických očí. Aby se předešlo této pozdní komplikaci, provádí se přední vitrektomie.

Mezi další uváděné postoperační komplikace bývají uváděny mělká přední komora a serózní ablace cévnatky. V naší studii jsme zachytili 2 případy změřené přední komory a u 2 pacientů se objevila serózní ablace cévnatky – tyto komplikace spontánně odezněly. Uvedený výskyt komplikací je srovnatelný s ostatními studii (23). U dětských pacientů incidence hypotonie a mělké přední komory kolísá od 0–25 % (23). Aby se předešlo hypotonii, provádí se v některých případech dvoufázová technika implantace GDI či dočasná ligace drenážní kanyly. Tato technika se ukázala být efektivní a bezpečná ve skupině s postoperační choroidální efuzí a supra-choroidálním krvácením (8).

U 2 pacientů (2,6 %) v naší studii se objevilo odchlípení sítnice (RD), které snížilo vidění navzdory následnému chirurgickému zákroku. Žádný z případů se nevykytl dříve než 6 měsíců po operaci, a proto je vztah případů odchlípení sítnice

vzhledem k implantaci GDI nejasný. Implantát byl odstraněn v obou případech, aby mohla být provedena cerkláž.

Obnažení a eroze v průběhu drenážní kanyly spojené s endoftalmitidou se v naší skupině pacientů rozvinula u 1 oka (1,3 %). Tato komplikace si vyžádala explantaci GDI.

Časné a pozdní postoperační endoftalmitidy po GDI se objevují v míře od 0-5 % (18, 20, 32). Případy s negativní kultivací byly pravděpodobněji případy vážné neinfekční zánětlivé postoperační odezvy než infekční endoftalmitida. Mladší pacienti mají tendenci k výraznější zánětlivé odezvě po implantaci GDI (16, 39, 36).

V naší skupině pacientů jsme nezaznamenali žádný případ poruchy motility. Protože bylo mnoho pacientů v preverbálním věku, mělo špatný nebo obtížně hodnotitelný vizus nebo bylo monokulárních, bylo pooperační vyšetření zaměřeno spíše na poruchy typu strabismu než na možnou diplopii. Po umístění Molteno a Baerveldt drenážního implantátu byly popsány poruchy motility bulbů (11, 33). Strabismus po GDI může být způsoben mechanickým omezením přímých či šikmých očních svalů samotným implantátem a puchýřkem nebo zadní fixační suturou indukující jizvení pod přímým svalem. Umístění glaukomového drenážního implantátu do horního temporálního kvadrantu může redukovat riziko této komplikace (23).

Pozdní pooperační zvýšení NOT se přisuzuje vytvoření cystické filtračního polštáře a v naší studii bylo pozorováno u 9 očí (11,7 %). Tato komplikace se vyskytuje u dětských glaukomů v míře od 6 % do 20 % (23), a to u různých typů GDI. Pokud dochází ke selhání filtrace doporučuje se přídatná medikamentózní terapie. Pokud medikamentózní terapie nedokáže NOT kompenzovat, může být užitečná cyklofotokoagulace nebo excize části cystického filtračního polštáře okolo těla drenážního implantátu (23).

ZÁVĚR

Glaukomové drenážní implantáty jsou efektivní a prospěšnou metodou v léčbě refrakterního dětského glaukomu, pokud dojde k selhání předchozích tradičních operací a pokud byla předchozí medikamentózní terapie neúčinná. Jak u pacientů s primárním, tak i u pacientů se sekundárním glaukomem byla pozorována podobná míra úspěšnosti. Většina vyskytujících se komplikací spojených s GDI nejsou devastující a NOT lze upravit následným chirurgickým řešením.

LITERATURA

1. **Al-Hazmi, A., Zwann, J., Awad, A. et al.:** Effectiveness and complications of mitomycin C use during pediatric glaucoma surgery, *Ophthalmology*, 105, 1998: 1915–1920
2. **Al-Hazmi, A., Awad, A., Zwaan, J. et al.:** Correlation between surgical success rate and severity of congenital glaucoma, *Br. J. Ophthalmol.*, 89, 2005:449–453
3. **Anderson, DR.:** Trabeculotomy compared to goniotomy for glaucoma in children, *Ophthalmology*, 90, 1983: 805–806
4. **Ayyala, RS., Zurakowski, D., Monshizadeh, R. et al.:** Comparison of double-plate Molteno and Ahmed glaucoma valve in patients with advanced uncontrolled glaucoma, *Ophthalmic Surg. Lasers*, 33, 2002: 94-101
5. **Azuara-Blanco, A., Wilson, RP., Spaeth, GL. et al.:** Filtration procedures supplemented with mitomycin C in the management of childhood glaucoma, *Br. J. Ophthalmol.*, 83, 1999:151–156
6. **Beck, AD., Freedman, S., Kamer, J. et al.:** Aqueous shunt devices compared with trabeculectomy with mitomycin-C for children in the first two years of life, *Am. J. Ophthalmol.*, 136, 2003: 994–1000
7. **Bock, CJ., Freedman, SF., Buckley, EG., et al.:** Transscleral diode laser cyclophotocoagulation for refractory pediatric glaucomas, *J. Pediatr. Ophthalmol. Strabismus*, 34, 1997: 235–239
8. **Budenz, DL., Sakamoto, D., Eliezer, R. et al.:** Two-staged Baerveldt glaucoma implant for childhood glaucoma associated with Sturge-Weber syndrome, *Ophthalmology*, 107, 2000: 2105–2110
9. **Budenz, DL., Gedde, SJ., Brandt, JD. et al.:** Baerveldt glaucoma implant in the management of refractory childhood glaucomas, *Ophthalmology*, 111, 2004: 2204–2210
10. **Burke, IP., Howell, R.:** Primary trabeculectomy in congenital glaucoma, *Br. J. Ophthalmol.*, 73, 1989: 188–190
11. **Christmann, LM., Wilson, ME.:** Motility disturbances after Molteno implants, *J. Pediatr. Ophthalmol. Strabismus*, 29, 1992: 44-48
12. **Debnath, SC., Teiehmman, KD., Salamah, K.:** Trabeculectomy versus trabeculectomy in congenital glaucoma, *Br. J. Ophthalmol.*, 74, 1989: 608–611
13. **Djodeyre, MR., Penalta, Calvo, J., Abelairas, Gomez, J.:** Clinical evaluation and risk factors of time to failure of Ahmed Glaucoma Valve implant in pediatric patients, *Ophthalmology*, 108, 2001: 614–620
14. **Eid, TE., Katz, U., Spaeth, OL. et al.:** Long-term effects of tube-shunt procedures on management of refractory childhood glaucomas, *Ophthalmology*, 104, 1997: 1011–1016
15. **Englert, JA., Freedman, SF., Cox, TA.:** The Ahmed valve in refractory pediatric glaucoma, *Am. J. Ophthalmol.*, 127, 1999: 34–42
16. **Fellenbaum, PS., Sidoti, PA., Heuer, DK. et al.:** Experience with the Baerveldt implant in young patients with complicated glaucomas, *J. Glaucoma*, 4, 1995: 91–97
17. **Freedman, J., Rubin, B.:** Molteno implants as a treatment for refractory glaucoma in black patients, *Arch. Ophthalmol.*, 109, 1991: 1417–1420
18. **Freedman, SF., McCormick, K., Cox, TA.:** Mitomycin C-augmented trabeculectomy with postoperative wound modulation in pediatric glaucoma. *J AAPOS*, 3, 1999: 117–124
19. **Fulcher, T., Chan, J., Lanigan, B. et al.:** Long term follow up of primary trabeculectomy for infantile glaucoma, *Br. J. Ophthalmol.*, 80, 1996: 499–502
20. **Gedde, SI., Scott, ID., Tabandeh, H. et al.:** Late endophthalmitis associated with glaucoma drainage implants, *Ophthalmology*, 108, 2001: 1323–1327
21. **Hodkin, MJ., Goldblatt, WS., Burgoyne, CF., et al.:** Early clinical experience with the Baerveldt implant in complicated glaucomas, *Am. J. Ophthalmol.*, 120, 1995: 32–40
22. **Hong, CH., Arosemena, A., Zurakowski, D. et al.:** Glaucoma drainage devices: a systematic literature review and current controversies, *Surv. Ophthalmol.*, 50, 2005: 48–60
23. **Ishida, K., Mandal, AK., Netland, PA.:** Glaucoma drainage implants in pediatric patients, *Ophthalmol. Clin. North Am.*, 18, 2005: 431–442
24. **Kirwan, JF., Shah, P., Khaw P.:** Diode laser cyclophotocoagulation: role in the management of refractory pediatric glaucomas, *Ophthalmology*, 109, 2002: 316–323
25. **Lloyd, MA, Sedlak, T., Heuer, DK., et al.:** Clinical experience with the single-plate Molteno implant in complicated glaucomas, Update of a pilot study, *Ophthalmology*, 99, 1992: 679–687
26. **Mandal, AK., Walton, OS., John T., et al. (1997):** Mitomycin C-augmented trabeculectomy in refractory congenital glaucoma, *Ophthalmology*, 104, 1997: 996–1003
27. **Mandal, AK., Prasad, K., Naduvilath, TJ.:** Surgical results and complications of mitomycin C-augmented trabeculectomy in refractory developmental glaucoma, *Ophthalmic. Surg. Lasers*, 30, 1999: 473–480
28. **McPherson, SD. Jr., Berry, DP.:** Goniotomy vs external trabeculectomy for developmental glaucoma, *Am. J. Ophthalmol.*, 95, 1983: 427–431
29. **Mills, RP., Reynolds, A., Edmond, JM., et al.:** Long-term survival of Molteno glaucoma drainage device, *Ophthalmology*, 103, 1996: 299–305
30. **Molteno, ACB., Van Biljon, O., Aneker, E.:** Two-stage insertion of glaucoma drainage implants, *Trans. Ophthalmol. Soc. N Z*, 31, 1979: 17–26
31. **Morad, Y., Donaldson, CE., Kim, YM., et al.:** The Ahmed drainage implant in the treatment of pediatric glaucoma, *Am. J. Ophthalmol.*, 135, 2003: 821–829
32. **Munoz, M., Tomey, KF., Traverso, C., et al.:** Clinical experience with the Molteno implant in advanced infantile glaucoma, *J. Pediatr. Ophthalmol. Strabismus*, 28, 1991: 68–72

33. **Munoz, M., Parrish, RK II.:** Strabismus following implantation of Baerveldt drainage devices, Arch. Ophthalmol., 111, 1993, 1: 1096–1099
34. **Nesher, R., Sherwood, MB., Kass, MA., et al.:** Molteno implants in children, J. Glaucoma, 1,1992: 228-232
35. **Netland, PA., Walton, DS.:** Glaucoma drainage implants in pediatric patients, Ophthalmic. Surg., 24,1993: 723–729
36. **Pereira, MLM., Araujo, SV., Wilson, RP., et al.:** Aqueous shunt for intractable glaucoma in infants, Ophthalmic. Surg. Lasers, 33, 2002: 19–29
37. **Phelan, MJ., Higginbotham, EJ.:** Contact transscleral Nd:YAG laser cyclophotocoagulation for the treatment of refractory pediatric glaucoma, Ophthalmic. Surg. Lasers, 26,1995: 401–403
38. **Rodrigues, AM., Junior, APOD., Montezano, FT., et al.:** Comparison between results of trabeculectomy in primary congenital glaucoma with and without the use of mitomycin C, J. Glaucoma, 13, 2004: 228–232
39. **Rolim de Moura, C., Fraser-Bell, S., Slout, A., et al.:** Experience with the Baerveldt glaucoma implant in the management of pediatric glaucoma., Am. J. Ophthalmol., 139,2005: 847–854
40. **Sidoti, PA., Belmonte, SJ., Liebmann, JM., et al.:** Trabeculectomy with mitomycin C in the treatment of pediatric glaucomas, Ophthalmology, 107,2000: 422–429
41. **Siegner, SW., Netland, PA., Urban, RC. Jr., et al.:** Clinical experience with the Baerveldt glaucoma drainage implant, Ophthalmology, 102, 1995:1298–1307
42. **Sturmer, J., Broadway, DC., Hitehings, RA.:** Young patient trabeculectomy. Assessment of risk factors for failure, Ophthalmology, 100, 1993: 928–939
43. **Susanna, R. Jr., Niolela, MT., Takahashi, WY.:** Mitomycin C as adjunctive therapy with glaucoma implant surgery, Ophthalmic. Surg., 25, 1994: 458–462
44. **Waheed, S., Ritterband, DC., Greenfield, OS., et al.:** Bleb-related ocular infection in children after trabeculectomy with mitomycin C, Ophthalmology, 104, 1997: 2117–2120

*MUDr. Inka Krejčířová
Dětská oční klinika LF MU a FN Brno
Černopolní 9, 613 00 Brno
e-mail: ikrejcirova@fnbrno.cz*

OČNÍ ORDINACE V BRNĚ

Kompletně moderně zařízená
okamžitě k pronájmu

Tel.: 541 425 411