

Diagnostika akantamébovej keratitídy

¹Trnková K., ²Bieliková A., ²Izák M., ¹Klement C.

¹Regionálny úrad verejného zdravotníctva so sídlom v Banskej Bystrici, OLM, Banská Bystrica, riaditeľ MUDr. Cyril Klement, CSc.

²Il. očná klinika SZU, Banská Bystrica, prednosta prof. MUDr. Milan Izák, PhD., FEBO

SÚHRN

Akantamébová keratitída je vzácne ochorenie rohovky, ktorého etiologickým pôvodcom sú meňavky rodu *Acanthamoeba*. V predkladanej práci sú zhrnuté najnovšie poznatky o postupoch diagnostiky a liečby ochorenia spolu s prehľadom o epidemiológii a preventívnych opatreniach z pohľadu verejného zdravotníctva. Príspevok prezentuje výsledky monitoringu kvality vôd bazénov umelých kúpalísk vykonaného v ukazovateli améby kultivovateľné pri 36 °C a 44 °C v období rokov 2004–2008 na oddelení biológie životného prostredia OLM RÚVZ so sídlom v Banskej Bystrici. Vyšetrovacie metódy predstavujú spôsoby odberu klinického materiálu a vzoriek zo životného prostredia, kultivačné techniky a postupy determinácie. Výsledky poukazujú na uplatnenie nového účinného ukazovateľa pri kontrole kvality rekreačných komplexov ako i na zmeny, ktoré v tomto ukazovateli zaznamenala legislatíva upravujúca dohľad nad kvalitou vody využívané verejnosťou. Z výsledkov vyplýva, že prítomnosť rodu *Acanthamoeba* spp. v životnom prostredí je bežná, preto monitoring vôd zameraný na sledovanie týchto príležitostných patogénov je vnímaný ako podstatný preventívny prostriedok k zamedzeniu vzniku ochorení. Spolupráca úradov verejného zdravotníctva s oftalmológmi pri vyšetrovaní vzoriek klinického materiálu aj vzoriek zo životného prostredia napomôže pri prevencii a diagnostike AK.

Kľúčové slová: *Acanthamoeba* spp., akantamébová keratitída, diagnostika, liečba, vyšetrovacie metódy, verejné zdravotníctvo

SUMMARY

Diagnosing of Acanthamoeba Keratitis

Acanthamoeba keratitis is rare corneal disease, its etiology is caused by amoebae of the *Acanthamoeba* spp. In this paper, the newest findings about the diagnostic and treatment procedures of the disease and epidemiology and preventive issues from the point of public health are presented. The article presents results of the water quality monitoring (according to the *Acanthamoeba* which is possible to cultivate at 36 °C and 44 °C) in man-made swimming pools during the period 2004–2008 at the Department of environmental biology of the Regional Public Health Institute in Banská Bystrica, Slovakia, E.U. The examination methods present the techniques of the clinical sampling and taking samples from the environment. The results underline the use of the new effective criteria in controlling of recreational resorts as well as changes of the legal criteria for the water quality used by the public. The results show that the presence of *Acanthamoeba* spp. in the environment is common, so the water monitoring is perceived as substantial preventive issue to prevent the disease to emerge. The collaboration between the public health departments and ophthalmologists during the examination of the clinical and environmental samples may help to prevent and diagnose the *Acanthamoeba* keratitis.

Key words: *Acanthamoeba* spp., *Acanthamoeba* keratitis, diagnosis, treatment, examination methods, public health departments

Čes. a slov. Oftal., 65, 2009, No. 5, p. 155–160

Akantamébová keratitída patrí do skupiny infekčných ulceratívnych keratitíd – zápalových ochorení rohovky s protozoárnou etiológiou [14]. Pôvodcom ochorenia sú meňavky rodu *Acanthamoeba*, potenciálne patogénne voľne žijúce jednobunkovce, bežne sa vyskytujúce v životnom prostredí. Nachádzajú sa v najrozmanitejších biotopoch – predovšetkým v pôde a v rôznych typoch vôd i vo vzduchu. Boli izolované z jazier, prírodných termálnych prameňov, liečebných a rekreačných bazénov, z pitnej vody, z priemyselne otepľovaných tokov, odpadových vôd, vzduchu, klimatizačných a ventilačných zariadení, z kontaktných šošoviek, z roztokov a nádob na ich uchovávanie [5, 8, 12, 21].

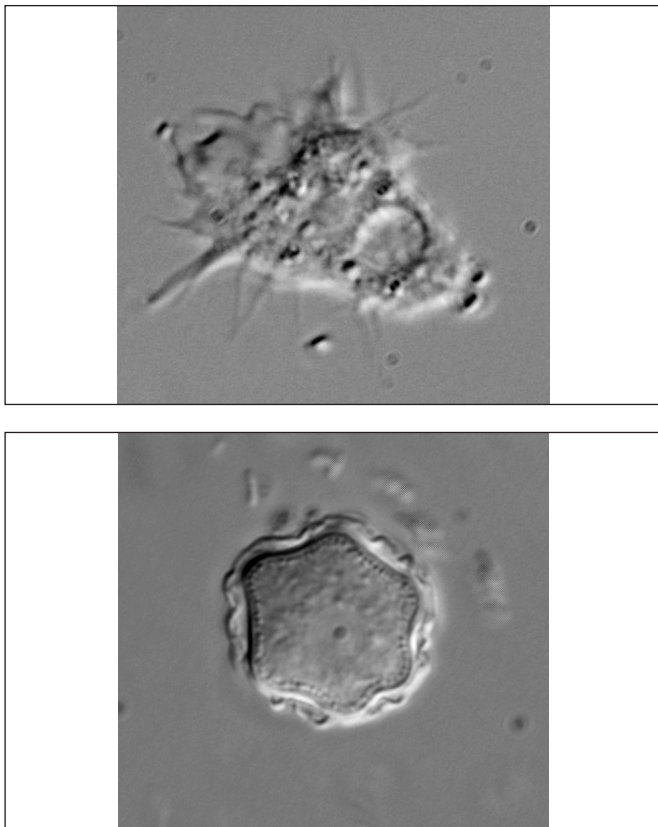
Akantaméby môžu vyvolávať u ľudí dve klinicky rozdielne ochorenia: chronickú granulomatóznú amébovú encefalitídu [20, 32] a zrak ohrozujúcu infekciu rohovky, akantamébovú keratitídu [9, 24]. Okrem ich aktívnej patogenity sú akantaméby významné ako prírodný rezervoár niektorých klinicky významných patogénnych mikroorganizmov (napr. *Cryptococcus neoformans*, *Legionella* spp., *Chlamydomyxa pneumoniae*, *Mycobacterium avium*, *Listeria monocytogenes*,

Pseudomonas aeruginosa, *Francisella tularensis*, *Vibrio cholerae*) [10].

Všadeprítomnosť a kozmopolitnosť väčšiny druhov potvrdzuje množstvo záznamov o virulentných kmeňoch voľne žijúcich druhov *Acanthamoeba* spp. takmer z celého sveta [8]. Tento fakt potvrdzujú aj štúdie, pri ktorých bola dokázaná prítomnosť cirkulujúcich **protilátok** k antigénom akantaméb u väčšiny asymptomatických zdravých jedincov, čo naznačuje že imunitný systém človeka je ich pôsobeniu bežne vystavený [9, 20].

V súčasnosti je známych viac ako 35 druhov rodu *Acanthamoeba*, medzi ktorými ako možných pôvodcov akantamébovej keratitídy rozlišujeme napr. *A. castellanii*, *A. polyphaga*, *A. hatchettii*, *A. culbertsoni*, *A. rhyodes*, *A. lugdunensis*, *A. griffini* [8, 16].

Akantamébová keratitída (AK) je vážne a bolestivé ochorenie oka, ktoré v ojedinelých prípadoch môže viesť k strate zraku. Komplikovanosť ochorenia okrem iného podmieňuje fakt, že akantaméby sú jedny z mála ľudských protozoárných patogénov, ktoré encystujú v ľudských tkanivách. Vo svojom



Obr. 1 Trofozoit a cysta *Acanthamoeba* sp. (foto K. Trnková)

životnom cykle sú schopné vytvárať vysoko rezistentné cysty, odolné voči vplyvu vonkajšieho prostredia, ale i voči mnohým antimikrobiálnym prostriedkom. Organizmus môže pretrvávať v dormantnom štádiu niekoľko desiatok rokov, kým znova nadobudne infekčnú formu trofozoitu. Preto sa opätovné prepuknutie ochorenia môže objaviť mnoho rokov po odznení klinických prejavov nákazy. Postihuje zvyčajne zdravých ľudí bez ohľadu na vek, pohlavie a rasu, pričom predispozícia k ochoreniu je vzhľadom k všadeprítomnosti zástupcov meňaviek rodu *Acanthamoeba* ťažko predvídateľná.

Ochorenie je pre klinickú prax známe od roku 1974, kedy bol publikovaný prvý prípad AK [23]. Výrazný **nárast prípadov AK** nastal v 80. rokoch, jednak v súvislosti s rozpoznaním etiológie ochorenia ale i s rozvojom používania kontaktných šošoviek (KŠ). V súčasnosti predstavuje táto cesta vstupu riziko až v 85 % prípadov, ale je potrebné dodať, že sú zaznamenané prípady asymptomatických používateľov KŠ, u ktorých boli potvrdené nálezy akantaméb a iných voľne žijúcich meňaviek, hoci sa u nich toto ochorenie nerozvinulo [15, 34]. Naopak približne 10–15 % prípadov AK sa vyskytne u pacientov, ktorí KŠ nepoužívajú [11].

Epidemiológia

Na Slovensku bolo ochorenie prvýkrát diagnostikované v roku 1999 a doposiaľ je z nášho územia známych 5 prípadov akantamébovej keratitídy [24, 26]. Jeden pacient ochorel po úraze oka, u ostatných ochorenie vzniklo v súvislosti s nosením KŠ. Dvaja pacienti boli úspešne liečení, dvaja sú po transplantácii rohovky, u jedného pacienta sa ochorenie po neskorej diagnostike a neúspešnej liečbe riešilo enukleáciou oka. Kazuistiky jednotlivých prípadov sú uvedené v práci Ondriska a kol. [26]. Národné referenčné laboratórium pre diagnostiku tropických parazitárnych infekcií v ČR od roku 1995 zaznamenalo 33 prípadov AK Nohýnková, osobná komunikácia. Prípady prenosu z človeka na človeka neboli zaznamenané.

Patogenéza

Životný cyklus druhov rodu *Acanthamoeba* tvoria dve formy: trofozoit a cysta (obr.1). Trofozoity sú aktívne pohybujúce sa bunky, ktoré nepriaznivé životné podmienky (vysušenie, nedostatok potravných zdrojov, kontakt s toxickými látkami a i.) prekonávajú vo forme dormantnej rezistentnej cysty. V procese patogenézy sú infekčným štádiom trofozoity.

Mechanizmus patogenézy akantamébových keratitíd tvorí komplex faktorov, pričom dôležitým iniciálnym faktorom je **adhézia** meňaviek k bunkám epitelu rohovky. Patogény kolonizujú strómu rohovky cez povrchové lézie, ktoré môžu vzniknúť pri používaní KŠ, poranení oka alebo abrázií rohovky. Následne na povrchu epitelu rohovky dochádza k zvýšenej expresii manozylovaných glykoproteínov. Tento jav podnecuje u trofozoitov vylučovanie manózu viažucich cytolytických proteínov (MBP) na povrchu panôžok – akantopódií. Kľúčovým faktorom v patogenéze AK je **proteáza MIP 133** (mannose-induced protein), ktorá pôsobí cytolyticky a stimuluje apoptózu epitelových buniek, čím sa uľahčuje preniknutie meňaviek cez rohovku. Rozrušujú a poškodzujú sa kolagénové vrstvy strómy, čo umožňuje prienik akantaméb do jej hlbších vrstiev [1].

Cytotoxické účinky hydrolytických enzýmov vylučovaných akantamébami vedú k degradácii protilátok inak chrániacich povrch epitelu [13].

Prevládajúce lytické pochody v stróme rohovky vedú až k vykľutiu Descemetovej membrány – descemetokéle. AK má výraznú tendenciu k rozsiahlym nekrózám strómy rohovky, ktoré vyúsťujú do rozsiahleho rozpadu s descemetokélou a perforáciou rohovky, prípadne k prolapsu dúhovky do rany [14].

Predpokladom pre rozvinutie patogenity u meňaviek je ich **teplotná tolerancia** 37° a vyššia. Priemerná teplota povrchu oka je ale podstatne nižšia (~ 34°C), takže sa dá povedať, že klinicky relevantné kmene nemusia tolerovať vyššie teploty, k tomu aby uplatnili svoj patogénny potenciál [36].

Skutočnosť, že trofozoity po preniknutí do hlbších vrstiev rohovky (do strómy) **encystujú**, je častou príčinou relapsu klinicky manifestnej nákazy.

Rizikové faktory

Kľúčovým **predispozičným faktorom** AK je používanie kontaktných šošoviek (KŠ) exponovaných kontaminovanou vodou, nesterilným dezinfekčným alebo vyplachovacím roztokom. Ďalšími faktormi môže byť predchádzajúca bakteriálna, fungálna alebo vírusová infekcia (herpetická vírusová keratitída), trauma oka, povrchové defekty epitelu, transplantácia rohovky, dystrofia rohovky [14, 22].

Virulencia kmeňa, schopnosť meňaviek adherovať k povrchu rohovky, veľkosť infekčnej dávky a expozičný čas sú faktory, ktoré je zložitá stanoviť, čo následne znemožňuje presnejšie určiť **inkubačnú dobu** pre AK. Môže sa pohybovať v rozsahu od niekoľkých dní po niekoľko týždňov.

Ak je infekcia vyvolaná traumou, je priebeh ochorenia rýchlejší, ako v prípadoch používania KŠ. Meňavky môžu preniknúť do oka počas plávania v kontaminovanej vode alebo pri nesprávnej manipulácii a dezinfekcii KŠ. Preto je dôležité dodržiavať bezpečné a účinné dezinfekčné postupy a vedieť o rizikách doma vyrobených a nesterilných vyplachovacích roztokov.

Symptómy AK sú rôznorodé, postihnuté osoby sa môžu sťažovať na pocit cudzieho telesa v oku, úporné bolesti oka, neostré videnie, fotofóbiu, slzenie. Objavujú sa menšie roztrúsené infiltrácie v stróme alebo lézie na povrchu rohovky. Centrálny prstencovitý infiltrát prerastá do formy kupolovitého alebo kruhovitého vredu, objavuje sa zápal, pseudodendrity, recidivujúce epitelové defekty a infiltráty okolo rohovkových nervov. Trofozoity môžu infiltrovať tkanivo okolo nervových vlákien, čo môže vyúsťiť až do nekrózy. Neskoršia fáza keratitídy môže byť sprevádzaná hypestéziou rohovky. V ojedin-

lých prípadoch meňavky môžu prenikať z rohovky do zadného segmentu oka, kde spôsobujú chorioretinitídu [11]. Klinický obraz môže sprevádzať limbitída, episkleritída, skleritída, prípadne nodulárna skleritída. Bez liečby môže vyústiť do nekrotizujúcej keratitídy. Tento závažný stav končí zjazvením a vaskularizáciou rohovky. Vplyvom kolagenolytických enzýmov môže dôjsť k vzniku descemetokély až k perforácii rohovky [13].

Infekcia sa spravidla vyskytuje jednostranne, avšak môže sa objaviť aj postihnutie oboch očí. Prudká, príliš silná bolesť oka je príznakom AK, avšak zvlášť v začiatku ochorenia, neprítomnosť bolesti diagnózu nevyklučuje. V úvodnej fáze ochorenia môže byť klinický nález nevýrazný [9]. Vzhľadom k podobnosti s klinickým prejavom vírusovej, fungálnej alebo bakteriálnej infekcie rohovky, môžu byť pacienti chybné zdiagnovaní a liečení nesprávne antibiotickou alebo kortikosteroidnou terapiou. Tá môže spočiatku zmierniť prejavy infekcie, ale neskôr zjasniť a zastiť klinický obraz a následne navodiť nesprávnu diagnózu.

Diagnostika AK

Akantamébové keratitídy predstavujú zložitý diferenciálne diagnostický problém, keďže svojím klinickým prejavom môžu pripomínať tak infekčné ako aj neinfekčné keratitídy [14].

Včasná rozpoznávanie pôvodcu a diagnostika sú limitujúcim faktorom úspešnej liečby tohto ochorenia, keďže v počiatočných štádiách infekcie prítomné trofozoity sú na liečivá citlivejšie ako rezistentné cysty sprevádzajúce jej neskoršie fázy [26].

Na AK je treba myslieť zvlášť u požívateľov KŠ, najmä ak infekciu predchádzala iná forma keratitídy (napr. *Herpes simplex* keratitída), ktorá nereaguje na antibiotickú alebo virostatickú liečbu.

Výsledky štúdie Radforda et al. [30] ukázali, že priemerný čas na stanovenie diagnózy u požívateľov KŠ bol podstatne kratší, ako u tých, ktorí šošovky nepoužívajú. To poukazuje na fakt, že oftalmológovia menej často myslia na túto infekciu, ak ide o pacientov, ktorí KŠ nepoužívajú. Títo pacienti mávajú aj horšie následky v dôsledku oneskorenej diagnózy [4].

Diagnostika je odporúčaná na základe klinického prejavu a anamnézy. Pozostáva z izolácie organizmov pri kultivácii zoškrabov z rohovky alebo z detekcie trofozoitov a/alebo cýst v nativných a histopatologických preparátoch. Negatívne výsledky kultivácie však podozrenie na AK nevyklučujú, pretože najmä v skorších štádiách ochorenia je prítomnosť organizmu na povrchu rohovky ťažko preukázateľná. Konfokálna mikroskopia a molekulárno-biologická diagnostika môžu tiež napomôcť pri detegovaní rodu *Acanthamoeba*.

LABORATÓRNA DIAGNOSTIKA

Metódy izolácie

Ako **biologický materiál** pre dôkaz AK slúžia vzorky **zoškrabu z rohovky** alebo z **vredu** alebo **excízia z rohovky pre biopsiu**. Po keratoplastike sa odobratá rohovka môže použiť na kultiváciu alebo pre identifikáciu cýst alebo trofozoitov vo farbených tkanivových rezoch. Biopsia rohovky by mala byť vykonaná vtedy, ak opakované kultivácie sú negatívne.

Ak sa jedná o pacienta ktorý používa KŠ, môžu byť ďalším materiálom KŠ, roztoky na ich uchovávanie, vyplachovacie a dezinfekčné roztoky, výplachy z nádob na uchovávanie KŠ. Pozitívna kultivácia z nádob na uchovávanie KŠ a z uchovávacích a dezinfekčných roztokov nepotvrďuje diagnózu, ale ju naznačuje a výrazne podporí úvahu na stanovenie diagnózy AK.

Stery z rohovky a spojivky alebo **oplachy** sú vo všeobecnosti nevyhovujúce a nedostatočné pre izolovanie rodu *Acanthamoeba*.

Návod pre odber biologického materiálu pre dôkaz akantamébovej keratitídy

Postup zoškrabu z rohovky

1. do postihnutého oka nakvapkáme lokálne anestetikum.
2. Sterilným nástrojom (stierka, sklenená lopatka, špachtľa, nôž) zoškrabeme ulcerát z lézií a naočkujeme **primo na médium**. Odobratý materiál položíme do stredu agarovej platne (1,5% NN agar – beznutričný agar – s vrstvou tepelne inaktivovanej bakteriálnej kultúry (napr. *Enterobacter* spp., *E. coli*, *Klebsiella* sp.). Uzavrieme, aby nedošlo k jeho vysychaniu a utesníme parafínovou páskou. Materiál tiež možno vložiť do **sterilnej skúmavky** s niekoľkými kvapkami (1–2 ml) **transportného média** (sterilná voda, PAS roztok (Page's amoeba saline), fyziologický roztok). Všetok materiál potrebný k odberu (médiá, roztoky) na požiadanie dodá laboratórium.
3. Materiál sa **nesmie skladovať v chlade**, čo najskôr **po odbere** sa musí **transportovať** do laboratória. Ak nie je možný okamžitý transport, uskladní sa odobratý materiál pri izbovej teplote.

Identifikačné postupy

V laboratóriu sú meňavky zo vzoriek biologického materiálu izolované kultivačne (monoxenická, axenická a kultivácia na bunkových kultúrach). Z pozitívne kultivovaných vzoriek sú meňavky izolované a následne determinované pomocou viacerých identifikačných postupov.

Determinácia na základe morfológie

Základné identifikačné postupy s využitím svetelnej a elektrónovej mikroskopie sú založené na analýze morfológických a ultraštruktúrnych znakov meňaviek **priamym mikroskopickým pozorovaním** izolovaných jedincov v nativných preparátoch alebo v preparátoch upravených pomocou rôznych farbení pre zvýraznenie steny cýst, prípadne vnútorných štruktúr trofozoitov.

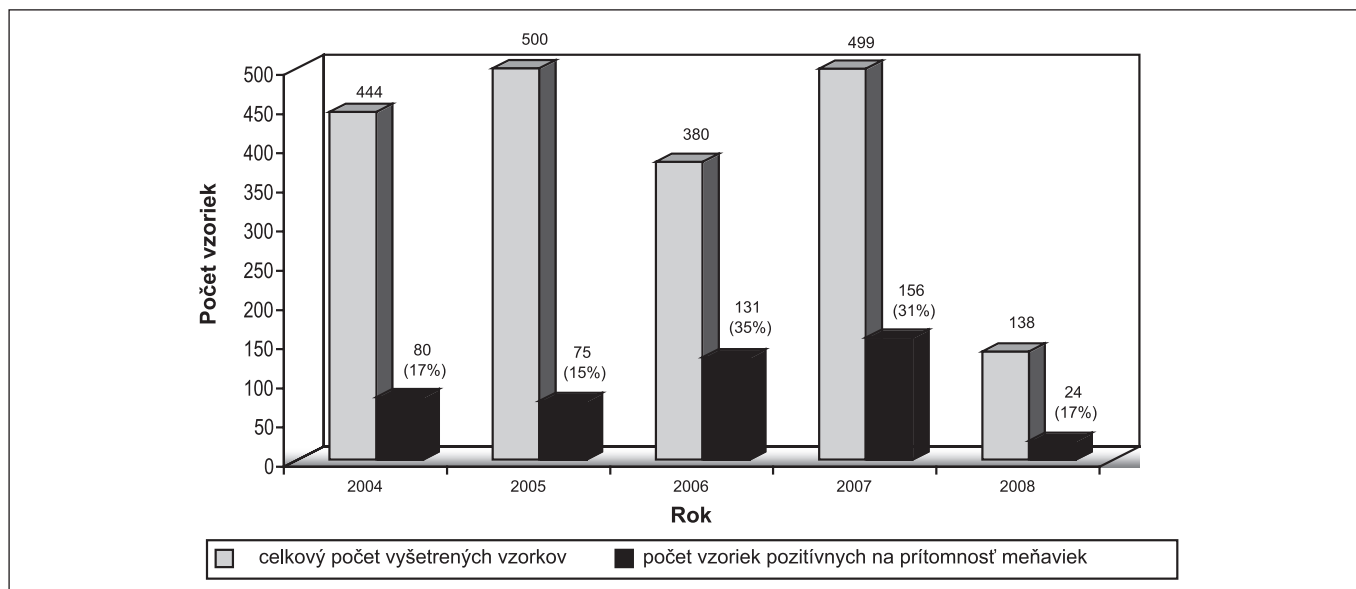
Určovanie výhradne na základe morfológických znakov si vyžaduje značné skúsenosti diagnostika a v súčasnosti ho považujeme za nie celkom spoľahlivé, preto sa prístupuje k potvrdzovaniu za pomoci ďalších nemorfológických prístupov.

Histopatológia – pozorovanie tkanivových rezov

Napriek tomu, že trofozoity v prvotných fázach ochorenia kolonizujú povrch rohovky, môžu preniknúť hlbšie do tkaniva strómy a formovať tam cysty. Pravdepodobne to je príčinou, že zoškraby z rohovky majú často negatívny výsledok kultivácie, ak sú odobraté neskôr ako sa objavia prvotné príznaky. Potom je potrebná biopsia rohovky z hlbších vrstiev strómy. Tieto vzorky sa farbja dostupnými farbivami technikami, napr. HE (hematoxylin-eosin), Trichrom, PAS (periodic acid Schiff) a calcofluor white (optické zjasňovače, založené na princípe ich naviazania na celulózu v stene cysty, zobrazujú sa za pomoci fluorescencie vo svetle s krátkou vlnovou dĺžkou ~ 360 nm). Trofozoity a cysty sa nachádzajú v ulceráciách i v okolitej nepostihnutej stróme, niekedy môžeme cysty nájsť aj v Descemetovej membráne [29].

Nemorfológické identifikačné postupy

Konfokálna mikroskopia (TSCM – tandem scanning confocal corneal microscopy) nepatrí medzi laboratórne postupy, je klinickou identifikačnou vyšetrovacou metódou, umožňujúcou vyšetrenie povrchu oka *in vivo*. Predstavuje veľmi účinnú a citlivú techniku, najmä ak štandardné kultivačné techniky sú bez výsledku. Tento spôsob vyšetrenia poskytuje zobrazovanie vysoko kontrastných obrazov tkaniva rohovky, v ktorých možno detegovať jednotlivé formy organizmu (trofozoity alebo cysty). Keďže sa jedná o neinvazívnu a pomerne rýchlu metódu, vyšetrenie môže byť vykonané opakovane [2]. Nevýhodou tejto metódy je, že je vyhradená špecializovaným pracoviskám, v bežnej diagnostickej praxi nie je v našich podmienkach využívaná.



Graf 1. Prítomnosť meňaviek vo vodách na kúpanie v rokoch 2004–2008

Molekulárno-biologické analýzy

Molekulárno-biologické metódy sú v súčasnosti stále viac využívané ako rýchly, špecifický a presný nástroj na identifikáciu mnohých patogénov. Využívajú sa jednak v genotypovej identifikácii, ale aj pri detekcii pôvodcu ochorenia z biologických vzoriek.

Medzi týmito technikami je najmä sekvenovanie 18S rRNA génov rodu *Acanthamoeba*, využívané pre identifikáciu druhového zloženia a fylogénzy rodu. Skúmanie sekvenčných rozdielov 18S rRNA génu viedlo k vytvoreniu genotypovej identifikačnej schémy, v ktorej sa meňavky rodu *Acanthamoeba* rozčleňujú na 15 genotypov (T1-T15), pričom najzávažnejšie keratitídy spôsobujú kmene patriace do línie T4 13, 32. Výhodou týchto metód je okrem ich špecifity aj to, že výsledok je dostupný v priebehu 1–2 dní bez predchádzajúcej kultivácie. Lehmann et al. [17] zaznamenali využitie PCR analýzy na detekciu DNA akantaméb v zoškraboch z rohovky a vo vzorkách slz obsahujúcich len niekoľko jedincov (1–5 buniek). Táto skúška neslúži len ako diagnostický nástroj, ale môže byť využitá aj pri monitorovaní odpovede organizmu na liečbu [20]. Podrobné postupy jednotlivých typov molekulárno-biologických stanovení uvádzajú mnohé práce [3, 17, 22, 31, 35].

Časová dostupnosť výsledkov vyšetrení závisí od zvoleného dôkazového postupu. Pri priamom mikroskopickom dôkaze z nativného alebo farbeného preparátu je výsledok k dispozícii ihneď, ale treba dodať, že identifikácia cýst týmto spôsobom je pomerne zložitá. Cysty sa v postihnutom tkanive vyskytujú v identifikovateľných množstvách len pri masívnej infekcii, prípadne v jej pokročilejšom štádiu, často je potrebné vykonať opätovné odbery pre prípadné namnoženie organizmov kultiváciou.

Pri kultivačnom stanovení sú výsledky známe v priebehu 48 hodín až 7–10 dní. Časovo najdostupnejšími sa v súčasnosti ukazujú metódy molekulárnej biológie, kde je dôkaz DNA patogénneho organizmu možný v priebehu 1–2 dní.

LIEČBA

Antimikrobiálna liečba

Problémom pri liečbe akantamébovej keratitídy je rezistencia cýst na antimikrobiálne prípravky. Terapia je lokálna a celková. Úspešné zvládnutie AK možno dosiahnuť účinkom kom-

binácie špecifických liekov. Lokálne sa používajú Chlorhexidine a PHMB (polyhexamethylene biguanide) spolu s aromatickými diamínmi: 0,1% propamidin isethionat (Brolen) vhodne doplnené aminoglykozidovými ATB (neomycín, polymyxin B a gramicidin) a imidazolovými antimykotikami (klotrimazol 1% gtt., mikonazol 1% gtt., ketokonazol). Vhodným doplnkom liečby je 0,5–2,5% roztok betadinu [14].

Používanie kortikosteroidov v liečbe AK je diskutabilné. V akútnom štádiu keratitídy nie je vhodná lokálna aplikácia steroidov, po zhojení defektu a vytvorení jazvy je liečba steroidmi vítaná – po ich aplikácii dochádza k prejasneniu rohovky, po keratoplastike je ich aplikácia nutná – na zabránenie rejkčnej reakcie.

Príklad terapeutického schémy podľa Lindquista 18.

1. Úvodná dávka (prvé tri dni): Chlorhexidine 0,02% alebo PHMB 0,02% + Propamidine isethionate 0,1% + Neomycin podávať každú hodinu počas dňa a noci celé 3 dni, jednotlivé lieky podávať v rovnakom intervale, v rozpätí 5 minút.

2. Intenzívna fáza liečby (4–7 dní): tá istá kombinácia je podávaná každé 2 hodiny cez deň, každé 4 hodiny v noci.

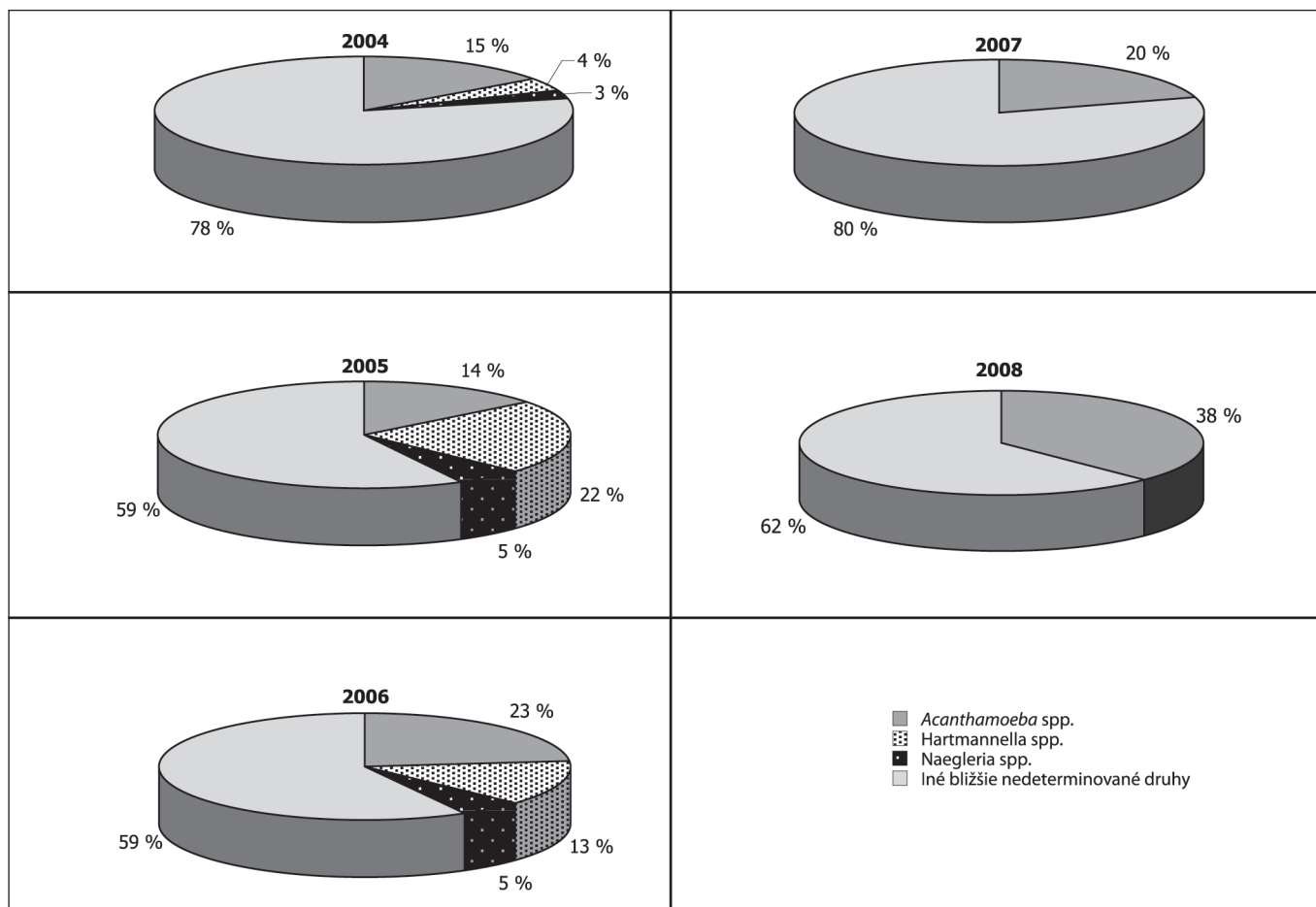
3. Udržiavacia fáza (minimálne 4 mesiace): Chlorhexidine alebo PHMB samostatne alebo v kombinácii s Propamidine isethionate 3–4-krát denne.

Chirurgická liečba

Keratoplastika (KPL) je indikovaná v prípadoch, keď hrozí perforácia rohovky alebo ak hlboká keratitída neustupuje ani po vyčerpávajúcej kombinovanej liečbe. Význam KPL spočíva nielen v dosiahnutí dobrej zrakovkej ostrosti, ale aj v odstránení tkaniva, v ktorom sa nachádza AK vrátane akejkoľvek formy patogénneho organizmu. Len málokedy sa KPL vykonáva v akútnej fáze ochorenia (*a chaud*). Lepšie je nechať proces zhojiť do jazvového štádia a potom pristúpiť ku KPL, pričom pred samotným operačným výkonom sa odporúča dlhodobé (asi 1 rok a viac) užívanie lokálnych amebocídnych a cystycídnych preparátov. Odporúča sa tiež užívať profylaktické antiamebiká do roka po KPL, pretože opätovné prepuknutie AK v transplantáte môže byť devastujúcou komplikáciou so zlou prognózou [14].

Úloha verejného zdravotníctva pri monitoringu vôd ako účinného nástroja pri prevencii AK

Monitorovať prítomnosť voľne žijúcich meňaviek vo vodách na kúpanie v laboratóriách biológie životného prostredia je



Graf 2. Taxonomické skupiny zastúpené v pozitívnych vzorkách

jednou z úloh úradov verejného zdravotníctva v rámci sledovania kvality rekreačných vôd. V Slovenskej republike je táto povinnosť ustanovená legislatívne od roku 2002. Sledovanie prítomnosti meňaviek vo vodách na kúpanie pôvodne upravovala Vyhláška MZ SR č. 30/2002 Z. z. o požiadavkách na vodu na kúpanie, kontrolu kvality vody na kúpanie a na kúpaliská, ktorá ako biologický ukazovateľ pre bazény umelých kúpalísk stanovila tzv. **termotolerantné améby**. Pojem termotolerantný predstavoval umelo vytvorený názov odvodený od spôsobu kultivácie skupiny meňaviek patogénnych pre človeka. Kultivácia využívajúca fenomén teplotnej tolerancie 42–45 °C, pri ktorej sú meňavky schopné množiť sa a rásť **metodicky vychádzala z laboratórnej diagnostiky negleriózy 6**. Fakt, že klinicky relevantné kmene nemusia vykazovať len vyššie teplotné tolerancie k tomu, aby mohli uplatniť svoj patogénny potenciál, bol však opomenutý. Mnoho zástupcov rodu *Acanthamoeba*, významných zo zdravotného hľadiska ako potenciálny pôvodcovia AK, je možné kultivovať len pri teplotách nižších ako 40 °C.

V novom legislatívnom predpise preto bolo navrhnuté zariadenie ďalšej kultivačnej teploty: 36 °C. Dôvodom rozšírenia rozsahu kultivačných teplôt pri izolácii améb bola skutočnosť, že teplota povrchu rohovky je nižšia ako teplota ľudského tela, napriek tomu môže byť infikovaná meňavkami.

V roku 2006 vstúpilo do platnosti NV SR č. 252/2006 o podrobnostiach o prevádzke kúpalísk a podrobnostiach o požiadavkách na kvalitu vody kúpalísk, vody na kúpanie a jej kontrolu, kde ako biologický ukazovateľ pre bazény umelých kúpalísk sú stanovené **améby kultivovateľné pri 36 °C a pri 44 °C**. Táto zmena priniesla nárast v celkovej počte vzoriek pozitívnych na prítomnosť meňaviek (graf 1). Od roku 2008 platná Vyhláška MZ SR č. 72/08 o podrobnostiach o požiadav-

kách na kvalitu vody na kúpanie a jej kontrolu a na kúpaliská priniesla zmenu v rozsahu a početnosti kontroly kvality vody na kúpanie v tomto ukazovateli. Vyšetruje sa len v prípade, ak sa opakovane zistí biologické a mikrobiologické znečistenie.

Rozšírením teplotného rozsahu pri kultivácii sa zvýšil nielen počet pozitívnych vzoriek ale aj záchytnosť meňaviek rodu *Acanthamoeba*. Zastúpenie taxónov meňaviek významných z medicínskeho hľadiska v pozitívnych vzorkách vyšetrených v jednotlivých rokoch znázorňuje graf 2. Taxonomické zastúpenie v pozitívnych vzorkách vykazuje prítomnosť rodov, ktoré by potenciálne mohli byť zdrojom AK. V dôsledku zariadenia kultivačnej teploty 36 °C došlo v roku 2006 k zjavnému nárastu počtu vzoriek, v ktorých boli izolovaní zástupcovia rodu *Acanthamoeba*.

Celkový pokles vyšetovaných vzoriek roku 2008 súvisí so zmenou v rozsahu vyšetrení pre tento ukazovateľ. Vyšetrenia sa sústredili na zariadenia, ktoré vykazovali dlhodobjšie nevyhovujúce výsledky aj v ostatných sledovaných mikrobiologických a biologických ukazovateľoch. To je príčinou toho, že i napriek celkovému nízkemu počtu vyšetrených vzoriek je záchytnosť meňaviek rodu *Acanthamoeba* relatívne vysoká (38 %).

ZÁVER

V príspevku sú zhrnuté výsledky monitoringu kvality vôd bazénov Banskobystrického kraja v priebehu rokov 2004–2008, vykonané na oddelení biológie životného prostredia RÚVZ so sídlom v Banskej Bystrici. Zhodnotený bol dopad legislatívnych zmien z rokov 2006 a 2008, ktorý sa prejavil nárastom

vzoriek pozitívnych na prítomnosť meňaviek rodu *Acanthamoeba*.

Spolupráca úradov verejného zdravotníctva s oftalmológmi pri vyšetrowaní vzoriek klinického materiálu aj vzoriek zo životného prostredia napomôže pri prevencii a diagnostike AK, rovnako ako zavádzanie a využívanie molekulárno-biologických metód poskytujúcich rýchly a presný nástroj v diagnostike a liečbe ochorení vyvolaných voľne žijúcimi meňavkami [19, 33].

LITERATÚRA

1. **Alizadeh, H., Neelam, S., Hurt, M. et al.:** Role of Contact Lens Wear, Bacterial Flora, and Mannose-Induced Pathogenic Protease in the Pathogenesis of Amoebic Keratitis. *Infect. Immun.*, 2005, 73(2): 1061–1068
2. **Awwad, S.T.:** Tandem scanning confocal corneal microscopy in the diagnosis of suspected acanthamoeba keratitis. *Ophthalmol.*, 2006, 113(4): 538–47
3. **Booton, G. C., Kelly, D. J., Chu, Y.-W. et al.:** 18S Ribosomal DNA Typing and Tracking of Acanthamoeba Species Isolates from Corneal Scrape Specimens, Contact Lenses, Lens Cases, and Home Water Supplies of Acanthamoeba Keratitis Patients in Hong Kong. *J. Clin. Microbiol.*, 2002, 40(5): 1621–1625
4. **Claerhout, I., Kestelyn, P.H.:** Acanthamoeba Keratitis: A Review. *Bull. Soc. Belge. Ophthalmol.*, 1999, 274: 71–82
5. **Červa, L., Kasprzak W., Mazur T.:** Naegleria fowleri in cooling waters of power plants. *J. Hyg. Epidemiol. Microbiol. Immunol.*, 1982, 26(2): 152–161
6. **Červa, L.:** Laboratory diagnosis of primary amoebic meningoencephalitis and methods for the detection of limax amoebae in the environment. *Folia parasitol.*, 1980, 27:1-9
7. **De Jonckheere, J.F.:** A Century of Research on the Amoeboflagellate Genus *Naegleria*. *Acta Protozool.*, 2002, 41:309–342
8. **De Jonckheere, J.F.:** Ecology of Acanthamoeba.
9. **Filipec M., Záhava J., Nohynková E.:** Acanthamoeba keratitis. *Cesk Slov Oftalmol.*, 2005, 61(2): 132–40.
10. **Greub, G., Raoult, D.:** Microorganisms Resistant to Free-Living Amoebae. *Clin. Microbiol. Rev.*, 2004, 2: 413–433
11. **Illingworth, C. D., Cook, S. D.:** Acanthamoeba keratitis. *Surv. Ophthalmol.*, 1998, 42:493-508
12. **Kasprzak W., Mazur T., Červa L.:** *Naegleria fowleri* in thermally polluted waters. *Folia parasitol.*, 1982, 29: 211–218
13. **Khan, N.A.:** Acanthamoeba: biology and importance in human health. *FEMS Microbiol. Rev.*, 2006, 30: 564–595
14. **Kuchynka, P. et al.:** Oční lékařství. 1. vyd. Grada, Praha 2007, 768 s.
15. **Larkin, D. F. P., Kilvington, S., Easty, D. L.:** Contamination of contact lens storage cases by *Acanthamoeba* and bacteria. *Br. J. Ophthalmol.*, 1990, 74:133–135
16. **Ledee, D.R., Hay J., Byers T.J. et al.:** *Acanthamoeba griffini*. Molecular characterization of a new corneal pathogen. *Invest. Ophthalmol. Vis. Sci.*, 1996, 37: 544–50
17. **Lehmann, O.J., Green, S.M., Morlet, N. et al.:** Polymerase chain reaction analysis of corneal epithelial and tear samples in the diagnosis of Acanthamoeba keratitis. *Invest. Ophthalmol. Vis. Sci.*, 1998, 39: 1261–1265
18. **Lindquist, T.D.:** Treatment of Acanthamoeba keratitis. *Cornea*, 1998, 17:11–16
19. **Madarová, L.:** Využitie molekulárno-biologických metód v mikrobiologických laboratóriách verejného zdravotníctva II. *Hygiena.*, 2007, 4: 118–125
20. **Marciano-Cabral, F., Cabral, G.:** Acanthamoeba spp. as Agents of Disease in Humans. *Microbiol. Rev.*, 2003, 273–307
21. **Marciano-Cabral F.:** Biology of *Naegleria* spp. *Microbiol. Rev.* 1988, 52: 114-133
22. **Mathers, W.D., Nelson, S.E., Lane, J.L. et al.:** Confirmation of Confocal Microscopy Diagnosis of *Acanthamoeba* Keratitis Using Polymerase Chain Reaction Analysis. *Arch. Ophthalmol.*, 2000, 118: 178–183
23. **Nagington J.W., Watson P.G., Playfair T.J. et al.:** Amoebic infection of the eye. *Lancet*, 1974, 2: 1537-1540
24. **Ondriska F., Mrva M., Lichvár M. et al.:** First cases of *Acanthamoeba* keratitis in Slovakia. *Ann. Agric. Environ. Med.*, 2004, 11: 335–341
25. **Ondriska F., Mrva M., Lichvár M. et al.:** Akantamébová keratitída – prípady neúspešnej terapie. 19 In: Zborník abstraktov z konferencie VII. slovenské a české parazitologické dni, Modra – Harmónia, 2006, 78 s.
26. **Ondriska F., Mrva M., Lichvár M. et al.:** Akantamébová keratitída – novoobjavená humánna parazitóza na Slovensku. *Novinky v pediatrii III.*, 2006, 46–48
27. **Page, F. C.:** A new key to freshwater and soil Gymnamoebae. *Freshwater Biological Association, Ambleside 1988*, 122 s.
28. **Pussard, M., Pons, R.:** Morphologie de la paroi kystique et taxonomie du genre *Acanthamoeba* (*Protozoa: Amoebida*) *Protistologica*, 1977, 8: 557–598
29. **Prasher, P., Sachdeva, P., Bhatnagar, R.N. et al.:** Acanthamoeba Keratitis: A review. *North Zone Ophthalmological Society*. 2004, 14(1)
30. **Radford C.F., Lehmann O.J., Dart J.K.:** Acanthamoeba keratitis: multicentre survey in England 1992–1996. *National Acanthamoeba Keratitis Study Group. Br. J. Ophthalmol.*, 1998, 82: 1387-1392
31. **Schroeder, J.M., Booton, G.C., Hay, J. et al.:** Use of Subgenic 18S Ribosomal DNA PCR and Sequencing for Genus and Genotype Identification of Acanthamoebae from Humans with Keratitis and from Sewage Sludge. *J. Clin. Microbiol.*, 2001, 39(5): 1903–1911
32. **Schuster F.L., Visvesvara G.S.:** Free-living amoebae as opportunistic and nonopportunistic pathogens of humans and animals. *Int. J. Parasitol.*, 2004, 34: 1–27
33. **Trnková, K., Madarová, L., Klement, C.:** Je neglerióza verejného zdravotníckym problémom? Primary Amoebic Meningoencephalitis (Naegleriasis) – Problem of Public Health? *Hygiena.*, 2008, 2: 17–23
34. **Visvesvara G.S., Moura H., Schuster F.L.:** Pathogenic and opportunistic free-living amoebae: Acanthamoeba spp., Balamuthia mandrillaris, Naegleria fowleri, and Sappinia diploidea. *FEMS Immun. Med. Microbiol.*, 2007, 1: 1–26
35. **Vodkin, M. H., Howe, D. K., Visvesvara, G. S. et al.:** Identification of Acanthamoeba at the generic and specific levels using the polymerase chain reaction. *J. Protozool.*, 1992, 39: 378-385
36. **Walochnik, J., Haller-Schober, E.-M., Kölli, H. et al.:** Discrimination between Clinically Relevant and Nonrelevant *Acanthamoeba* Strains Isolated from Contact Lens - Wearing Keratitis Patients in Austria. *J. Clin. Microbiol.*, 2000, 38(11): 3932–3936

Do redakce doručeno dne 27. 2. 2009

Do tisku přijato dne 1. 9. 2009

Ing. K. Trnková
Regionálny úrad verejného zdravotníctva
so sídlom v Banskej Bystrici, OLM
Cesta k nemocnici 1
975 56 Banská Bystrica
Slovenská republika

VIRGAN[®] Ganciklovir 1,5 mg/g

Antivirotikum Oční Gel

ÚČINNOST PŘÍPRAVKU VIRGAN[®]

Virgan[®] má silný účinek díky

- prodlouženému kontaktnímu času gancikloviru na povrchu oka vzhledem ke gelové formě
- vysoké koncentraci gancikloviru v intrakorneálních buňkách, jak to prokázaly studie na zvířatech¹

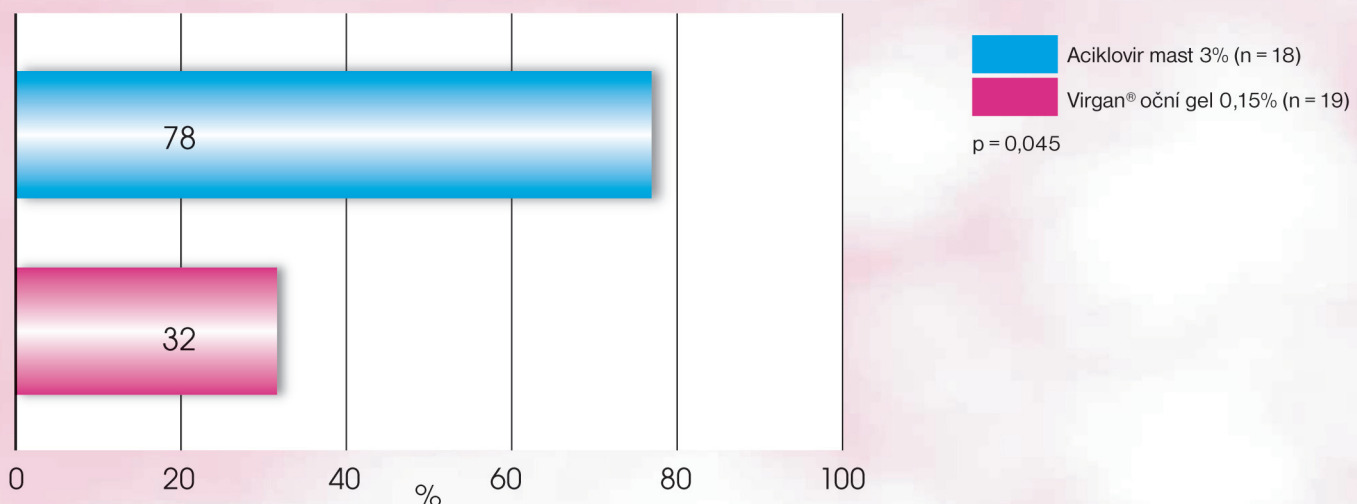
Viry	Ganciklovir	Acyclovir
Herpes simplex virus Serotypy 1 a 2	++	+
CMV	++	+
VZV	++	++
EBV	++	+

Humánní adenoviry jsou další skupinou DNA virů, u kterých byla prokázána omezená citlivost ke gancikloviru in vitro⁴



BEZPEČNOST PŘÍPRAVKU VIRGAN[®]

Výskyt nežádoucích účinků po aplikaci



Výhody:

Gelová forma • Minimální doba mlhavého vidění • Průhledný, nemastný • Plně hrazený ZP

Dávkování:

1 kapka 5x denně dokud nedojde k úplné reepitalizaci rohovky. Následně 3x denně po dobu 7 dnů.

Reference:

1. Costela N, Vermerie N, Chast F, Sauvageon-Martre H, Denis J, Godard V, Goldschmidt P, Pouliquen Y. Ganciclovir ophthalmic gel in Herpes simplex virus rabbit keratitis: intraocular penetration and efficacy. J Ocul Pharmacol, 1994; 10, 439-451.
4. Faulds D, Heel RC. Ganciclovir: A review of its antiviral activity, pharmacokinetics and therapeutic efficacy in cytomegalovirus infections. Drugs 1990; 39: 597-638