

Význam vitrektomie u diabetického makulárního edému a morfometrie chirurgicky odstraněné vnitřní limitující membrány

Kalvoda J.¹, Dušková J.², Kovařík Z.¹, Kuběna A.³, Kalvodová B.¹

¹Oční klinika, 1. lékařská fakulta, Univerzita Karlova v Praze a Všeobecná fakultní nemocnice, Praha, přednostka doc. MUDr. Bohdana Kalvodová, CSc.

²Ústav patologie, 1. lékařská fakulta, Univerzita Karlova v Praze a Všeobecná fakultní nemocnice, Praha, přednostka prof. MUDr. Ctibor Povýšil, DrSc.

³Katedra filozofie a dějin přírodních věd, Přírodovědecká fakulta, Univerzita Karlova, Praha

SOUHRN

Cíl: Vyhodnocení účinnosti vitrektomie s odstraněním vnitřní limitující membrány (ILM) u očí s difuzním a/nebo cystoidním diabetickým makulárním edémem (ME) bez trakce a nereagujícím na laserovou koagulaci makuly. Dále byla provedena histopatologická a morfometrická analýza ILM. Tloušťka ILM byla porovnána s hladinou glykovaného hemoglobinu (HbA_{1c}) a s dalšími klinickými faktory.

Soubor a metody: Prospektivní studie zahrnovala 56 očí 52 diabetiků průměrného věku 63 ± 7,6 let. Vitrektomie s odstraněním ILM, asistovaným trypanovou modří, byla provedena standardním způsobem. Průměrná doba sledování nemocných byla 8,7 měsíců, a to v rozsahu 3–19 měsíců. ILM byla fixována bezprostředně po odstranění ve 2,5% glutaraldehydu a odeslána ke zpracování elektronovou mikroskopií. ILM byla fotografována při standardním zvětšení (x 5000) s 1 µm v záběru.

Výsledky: Statistická analýza pooperační zrakové ostrosti (ZO) prokázala celkové zlepšení s prevalencí výsledné ZO v rozmezí 0,1–0,2 a 0,5–1,0 dle ETDRS. ZO se zlepšila nejméně o 2 řádky u 29 z 56 očí (51,8 %), o 1 řádku u 2 očí (10,7 %) a zůstala nezměněna u 11 očí (19,6 %). Pooperační ZO se zhoršila o 1 řádku u 2 očí (3,6 %) a o 2 a více řádků u 8 očí (14,3 %). Morfometrická analýza prokázala signifikantní zesílení ILM u všech očí, přičemž průměrná tloušťka ILM byla 3,61 ± 1,22 µm. Zjistili jsme, že větší tloušťka ILM souvisela se zvýšenou hodnotou HbA_{1c} u obou typů diabetes mellitus (DM) (p = 0,040). Zároveň byla zjištěna signifikantní závislost tloušťky ILM na délce trvání DM u mužů a žen (p = 0,026). Významná závislost tloušťky ILM byla statisticky prokázána i ve vztahu ke kombinaci věku a pohlaví (p = 0,029).

Závěry: Vitrektomie s odstraněním ILM u očí s chronickým difuzním a/nebo cystoidním diabetickým ME bez vitreomakulární trakce mírně zlepšuje ZO a zvyšuje naději na její stabilizaci. Potvrdili jsme větší tloušťku chirurgicky odstraněné ILM a její statisticky signifikantní korelaci se zvýšenou hladinou HbA_{1c} u obou typů DM a dalšími klinickými charakteristikami nemocných. Morfometrická a histopatologická analýza ILM přispívá k objektivnímu posouzení ultrastruktury vitreomakulárního rozhraní.

Klíčová slova: diabetický makulární edém, vnitřní limitující membrána, morfometrie, vitrektomie, glykovaný hemoglobin

SUMMARY

Efficiency of Vitrectomy in Diabetic Macular Edema and Morphometry of Surgically Removed of the Internal Limiting Membrane

Aim: To evaluate the efficiency of vitrectomy with peeling of the internal limiting membrane (ILM) in eyes with diffuse and/or cystoid nontractional diabetic macular edema (ME) refractory to macular laser photocoagulation. Histopathologic and morphometric analysis of the ILM in diabetic eyes was performed. Thickness of the ILM was correlated with the level of glycosylated hemoglobin (HbA_{1c}) and other clinical factors.

Material and methods: The prospective study involved 56 eyes of 52 diabetic patients with a mean age of 63 ± 7.6 years. Vitrectomy with trypan blue-assisted ILM peeling was performed in standard way. Mean follow-up period was 8.7 months (range 3 – 19 months). The ILM was fixed immediately after peeling in 2.5 % glutaraldehyde and submitted for electron microscopic evaluation. The ILM was photographed in standard magnification (x 5000) with the scale of 1 µm in the shot.

Results: Statistical analysis of the postoperative visual acuity (VA) in the study group of 56 eyes proved a general improvement with prevalence of the resulted VA in intervals 0.1–0.2 and 0.5–1.0 related to ETDRS chart. The VA was improved by at least 2 lines in 29 eyes of 56 eyes (51.8%), one line in 6 eyes (10.7%) and remained unchanged in 11 eyes (19.6%). The postoperative VA deteriorated by one line in 2 eyes (3.6%) and at least 2 lines in 8 eyes (14.3%). Morphometric analysis demonstrated a significant thickening of the ILM in all eyes with a mean thickness of the ILM 3.61 ± 1.22 µm. It was found that a higher thickness of the ILM is related to elevated HbA_{1c} by both types of diabetes mellitus (DM) (p = 0.040). We also found significant dependence of ILM thickness in relation to duration of DM by comparison of men and women (p = 0.026) and significant correlation between ILM thickness and the age of diabetic patients related to their gender (p = 0.029).

Conclusions: Vitrectomy with peeling of the ILM in eyes with chronic diffuse and/or cystoid nontractional diabetic ME mildly improves the VA and extends a hope for its stabilization. We confirmed increased thickness of the surgically peeled ILM and statistically significant correlations to elevated HbA_{1c} by both types of DM and to further clinical characteristics of case series. Morphometric and histopathologic analyses of the ILM contribute to more objective evaluation of ultrastructure of the vitreomacular interface.

Key words: diabetic macular edema, internal limiting membrane, morphometry, vitrectomy, glycosylated hemoglobin

Čes. a slov. Oftal., 66, 2010, No. 2, p. 76–82

ÚVOD

Vitreoretinální rozhraní má důležitou úlohu u zdravého i nemocného oka. Interakce mezi zadní hyaloidní membránou a vnitřní limitující membránou (ILM) sítnice je podstatná v patogenezi některých makulárních onemocnění, zvláště trakční makulopatie, resp. vitreomakulárního trakčního syndromu. Trakce sklivcového kortexu u diabetického makulárního edému (ME) může být velmi rozdílná. Rozsahem kolísá od mírné trakce, která může být zjištěna pouze optickou koherenční tomografií (OCT), až k trakci podmíněné ztluštělou, napjatou a lesknoucí se premakulární zadní hyaloidní membránou. ILM tvoří strukturální bariéru mezi sklivcem a sítnicí a s věkem se její tloušťka zvětšuje. Tloušťka ILM v oblasti zadního pólu dosahuje 0,5–2,0 μm [12]. Tloušťka ILM také prokazatelně narůstá u diabetiků a její zesílení může přispívat k patogenezi a progresi diabetického ME [20]. Vitrektomie s odstraněním ILM a uvolněním trakce může být účinnou metodou léčby, směřující k regresi ME u nemocných s diabetes mellitus (DM). Sklivcová makulární chirurgie, která zahrnuje odstranění ILM, může nejen uvolnit trakční síly, ale navíc snížit i riziko vzniku pooperační epiretinální membrány a recidivy ME [9].

Cílem prospektivní studie bylo zhodnotit klinickou účinnost chirurgie s odstraněním ILM u očí s diabetickým ME a přiloženou zadní hyaloidní membránou a zároveň provést histopatologickou a morfometrickou analýzu ILM. Tloušťka ILM byla dále korelována s hodnotou glykovaného hemoglobinu ($\text{HbA}_{1\text{C}}$) a dalšími klinickými faktory.

MATERIÁL A METODY

Soubor nemocných

Prospektivní, nerandomizovaná studie zahrnovala oči s difúzním a/nebo cystoidním diabetickým ME, který nereagoval na mřížkovou argonovou koagulaci a přetrvával nejméně 3–6 měsíců po jejím provedení. Pacienti podstoupili vitrektomii s odstraněním ILM v období od ledna 2006 do června 2007. Předoperační údaje zahrnovaly věk, pohlaví, typ a trvání DM, hladinu $\text{HbA}_{1\text{C}}$, přítomnost systémové hypertenze, nejlépe korigovanou zrakovou ostrost (ZO), nitrooční tlak, biomikroskopii předního segmentu, kontaktní a/nebo bezkontaktní biomikroskopii sklivce a vitreomakulárního rozhraní a (pokud byly provedeny) také OCT a fluorescenční angiografii. $\text{HbA}_{1\text{C}}$ byl stanoven standardní klinicko-chemickou metodou podle doporučení Mezinárodní federace klinické chemie (International Federation of Clinical Chemistry, IFCC). Pooperační data zahrnovala ZO na konci sledovaného období. Ze studie byly vyloučeny oči, u nichž jsme zjistili a) odloučenou zadní hyaloidní membránou diagnostikovanou přítomností Weissova prstence, b) napjatou, ztluštělou a lesknoucí se premakulární zadní hyaloideu, c) epimakulární membránu, d) aktivní sítnicovou fibrovaskulární proliferaci, e) sklivcové krvácení a f) předchozí vitreoretinální chirurgii. Uvolnění vitreomakulárních trakčních sil v důsledku napjaté a ztluštělé zadní hyaloidey bez dodatečného odstranění ILM je velmi účinná metoda vedoucí k ústupu ME [19, 28]. Z tohoto důvodu jsme oči s tímto klinickým obrazem nezařadili do naší prospektivní studie účinnosti vitrektomie s odstraněním ILM. Základní charakteristiky pacientů zařazených do studie jsou uvedeny v tabulce 1. Informovaný souhlas jsme obdrželi od všech nemocných před zařazením do studie, která byla schválena Etickou komisí 1. LF UK v Praze.

Postup operace

Všichni pacienti byli operováni v lokální anestézii jedním chirurgem. Byla provedena standardní tří-portová triamcinolone asistovaná 20-gauge pars plana vitrektomie se separací, elevací a odstraněním zadního sklivcového kortexu. Suspenze Triamcinolone acetonidu (40 mg) byla aplikována do sklivce k vizualizaci sklivcového gelu. Zadní plocha sklivce s granulami triamcinolonu byla odchlípena velmi opatrně. Chirurgická separace byla zahájena sáním vitrektomovou sondou (Acurus, Alcon, USA), přičemž její odloučení od papily zrakového nervu jsme potvrdili elevací Weissova gliálního prstence [23, 24]. Pro vizualizaci reziduálního zadního sklivcového kortexu, přiloženého na ILM, jsme použili techniku, kterou popsali Doi a Sonoda [5, 26]. Přibližně 0,5 ml suspenze Triamcinolon acetonidu jsme injikovali do sklivcové dutiny. Granule triamcinolonu se zachytily na struktuře reziduálního sklivcového kortexu, což bylo možné pozorovat jako difúzní membránu nebo jako malé ostrůvky. Reziduální sklivcový kortex byl poté odsát Charlesovým odsavačem se silikonovými štětičkami. Odstranění ILM bylo asistované 0,15% trypanovou modří (MembraneBlue, D.O.R.C. International, Rotterdam, the Netherlands). Roztok trypanové modře jsme aplikovali na sítnici při současném uzavření infuze. Po 60 sekundách byla infuze znovu puštěna a barvivo bylo vypláchnuto. Odstranění ILM jsme provedli po jejím natržení speciální pinzetou přibližně 1,5 mm temporálně od fovey a rozšířili jej téměř k cévním arkádám. Odstranění ILM bylo potvrzeno matně stříbrným reflexem sítnice s malými povrchovými hemoragiemi [17]. Opakovanou pars plana vitrektomii jsme u žádného nemocného neprovedli.

Příprava tkáně pro elektronovou mikroskopii

Bezprostředně po sloupnutí byla ILM fixována ve 2,5% glutaraldehydu a odeslána k dalšímu zpracování pro elektronovou mikroskopii. ILM byla analyzována podle standardizovaného protokolu. Glutaraldehydem fixovaná chirurgicky odstraněná ILM byla zalita do umělé pryskyřice (Durcupan-Epon). Pro světelnou mikroskopii byly semi-tenké řezy barveny 2% toluidinovou modří, ve kterých byla ILM identifikována. Následně byly ultra-tenké řezy kontrastovány těžkými kovy (uranyl acetát a olovnatý citrát) a ILM byla fotografována elektronovým mikroskopem YEOL 1200 EX při standardním zvětšení 5000krát s měřítkem 1 μm v záběru.

Měření tloušťky vnitřní limitující membrány

Obrazy ILM byly analyzovány v LUCIA G5 systému (Laboratory Universal Computer Image Analysis). V tomto systému byl vytvořen obrazový archiv digitalizovaných elektronogramů každé ILM. Ke zjištění transverzální tloušťky ILM byly digitalizované obrazy superponovány čtvercovou mřížkou o straně 500 px (= 3,25 μm). Měření tloušťky ILM bylo prováděno v místě průsečíku mřížky s membránou. Zpravidla 10 elektronogramů každé ILM poskytlo 40–50 hodnot její tloušťky, což umožnilo následné zjištění aritmetického průměru, včetně jeho směrodatné odchylky.

Statistická analýza

Při zpracování všech statistických dat byl použit program SPSS verze 16,0. Číselné údaje byly prezentovány jako průměrná hodnota a směrodatná odchylka. Za statisticky významné jsme označili výsledky pod hladinou $p = 0,005$. Existence a statistická významnost vztahů mezi jednotlivými kategoriálními proměnnými (pohlaví, typ DM, způsob léčby DM, výskyt systémové hypertenze) byly analyzovány pomocí χ^2 testů pro kontingenční tabulky. Pro analýzu numerických proměnných (tloušťka ILM, zraková ostrost, $\text{HbA}_{1\text{C}}$, věk, trvání DM), jejich vzájemných vztahů a vztahů k výše vyjmenovaným proměnným kategoriálním jsme užili neparametrických testů, jmenovitě Mann Whitney, Kruskal-Wallis a Kendall's τ . Vliv více faktorů a jejich vzájemných interakcí na tloušťku ILM byl testován s pomocí obecného lineárního modelu (GLM).

Tento postup k výpovědi o statistické významnosti vlivu daného faktoru, kovariátu či interakce na tloušťku ILM poskytl navíc údaj o η^2 (0,1) jako proměnné odhadující sílu tohoto vlivu.

VÝSLEDKY

Demografické údaje

Do studie bylo zahrnuto 56 očí 52 diabetiků (28 mužů a 24 žen), přičemž průměrná doba sledování pacientů po operaci byla 8,7 měsíců s rozsahem 3–19 měsíců. Průměrný věk nemocných byl $63 \pm 10,7$ let (rozsah 31 – 70 let, medián 62,5). Zjistili jsme statisticky významné rozdíly mezi průměrným věkem mužů a žen, průměrným věkem pacientů s DM 1. a 2. typu

u všech očí nekomplikovaně. ILM byla obvykle více fragilní, více adherovala k sítnici a vykazovala větší tendenci k roztržení. Na konci operace byla vyšetřena periferie sítnice pro možnou iatrogenní trhlinu, která nebyla nalezena. Vyšetřením jsme též potvrdili, že patologický vzorek tkáně, která byla odstraněna při operaci a fixována ve 2,5% glutaraldehydu, byla ILM.

Statistická analýza pooperační ZO sledovaného souboru 56 očí prokázala signifikantní zlepšení ZO (obrázek 1, Wilcoxon test, $p < 0,001$). Prevalence výsledné ZO byla dosažena v intervalech 0,1–0,2 a 0,5–1,0 podle optotypové tabule ETDRS. Ve srovnání s nejlepší předoperační ZO se pooperační ZO zlepšila nejméně o 2 řádky u 29 očí (51,8 %), o 1 řádku u 6 očí (10,7 %) a zůstala nezměněna u 11 očí (19,6 %). Pooperační zhoršení ZO o 1 řádku jsme zaznamenali u 2 očí (3,6 %) a nejméně o 2 řádky u 8 očí (14,3 %). Porovnání předoperační a pooperační ZO je zná-

Tab. 1. Demografická a klinická data souboru

Pacienti / oči (počet)	52 / 56	
Průměrný věk / rozsah (roky)	$63 \pm 10,7$ / 27–87	
Muži / ženy (počet)	28 / 24	
Průměrný věk mužů / žen (roky)	$58,6 \pm 8,9$ / $68,1 \pm 10,4$	$P < 0,001^*$
Průměrný věk pacientů DM 1 / DM 2 (roky)	$54,1 \pm 17,6$ / $64,3 \pm 8,7$	$P < 0,001^*$
Typ DM (DM 1 / DM 2) (počet)	7 / 45	
Průměrné trvání DM 1 / DM 2 (roky)	$23 \pm 9,1$ / $14,9 \pm 7,4$	$P = 0,009^*$
Léčba – insulin DM 1 / DM 2 (počet)	6/11	$P = 0,005^*$
– PAD DM 1 / DM 2 (počet)	0/15	
– insulin + PAD DM 1 / DM 2 (počet)	1/19	
Průměrná hodnota HbA _{1C} DM // DM 1 / DM 2 (%)	$7,2 \pm 1,9$ // $8,5 \pm 2,8$ / $6,9 \pm 1,6$	$P = 0,582^{**}$
Hypertenze (DM 1 / DM 2) (počet)	4 / 44	

Data jsou vyjádřena jako průměr a jeho standardní odchylka
*signifikantní korelace **nesignifikantní korelace (DM 1 versus DM 2)
HbA_{1C} byl stanovený standardní klinicko-chemickou metodou doporučenou Mezinárodní federací klinické chemie a byl měřený vysoce výkonnou kapalnou chromatografií.

Vysvětlivky: DM – diabetes mellitus, PAD – perorální antidiabetika, HbA_{1C} – glykovaný hemoglobin

a mezi průměrným trváním obou typů DM (viz tabulka 1). Trvání DM jsme stanovili jako dobu od začátku terapie DM do doby operace. Dále jsme vyhodnotili hodnotu HbA_{1C}, která byla měřena v období maximálně 2 týdny před operací. Průměrná hodnota HbA_{1C} u DM 2. typu (viz tabulka 1) byla $6,9 \pm 1,6$ % (rozsah 5,0–10,0, medián 6,85) a při porovnání s DM 1. typu ($8,5 \pm 2,8$ %, rozsah 4,9–13,9, medián 7,5) byla nižší. Zjistit trvání diabetického ME před makulární laserovou koagulací bylo velmi obtížné. Z tohoto důvodu jsme do naší studie zařadili pouze oči, u kterých ME přetrvával po předchozí mřížkové koagulaci makuly nejméně 3–6 měsíců před vitrektomií.

Výsledky operace

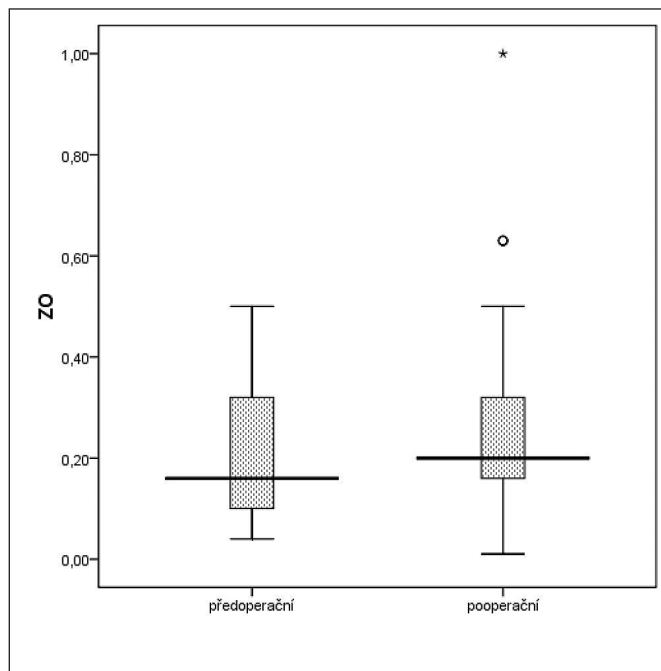
Během operace jsme potvrdili úplně přiloženou zadní plochu sklivce v makule u všech 56 očí. U žádného oka jsme ne našli napjatou a ztluštělou zadní hyaloidní membránu. Triamcinolonem asistované odloučení zadní plochy sklivce a trypanovou modří asistované odstranění ILM probíhalo

zorněno na obrázku 2. Konečná ZO byla hodnocena v období 3–19 měsíců (průměrně 8,7 měsíců).

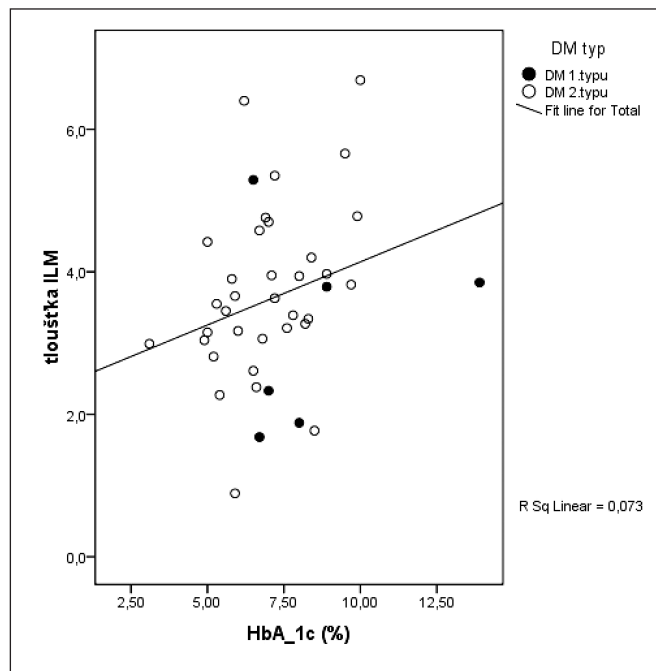
Výsledky ultrastrukturální morfometrie

Ultrastrukturální histopatologické vyšetření všech chirurgicky odebraných vzorků prokázalo ILM. Na sklivcové straně ILM jsme vzácně prokázali makrofágy a fibroblasty, na zvlněné sítnicové straně byly ojediněle zachyceny okrouhlé struktury odpovídající vnitřním částem Müllerových buněk. Morfometrickou analýzou bylo zjištěno signifikantní zesílení ILM u všech očí s průměrnou tloušťkou ILM $3,61 \pm 1,22$ μm (v rozsahu 1,68 – 6,69 μm , tabulka 2). Zjistili jsme, že větší tloušťka ILM souvisela se zvýšenou hodnotou HbA_{1C} (obrázek 3) u obou typů DM (Kendall's correlation, $\tau = 0,227$, $p = 0,040$).

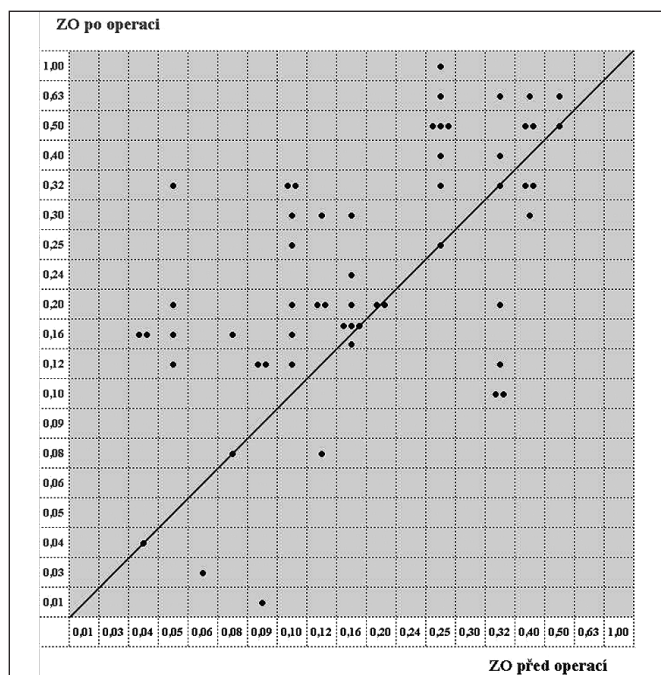
Ve studii nebyl prokázán vztah mezi tloušťkou ILM a věkem nemocných nebo pohlavím, typem DM, trváním a léčbou DM a systémovou hypertenzí pro celkový soubor. Naopak tloušťka ILM signifikantně závisela na věku nemocných



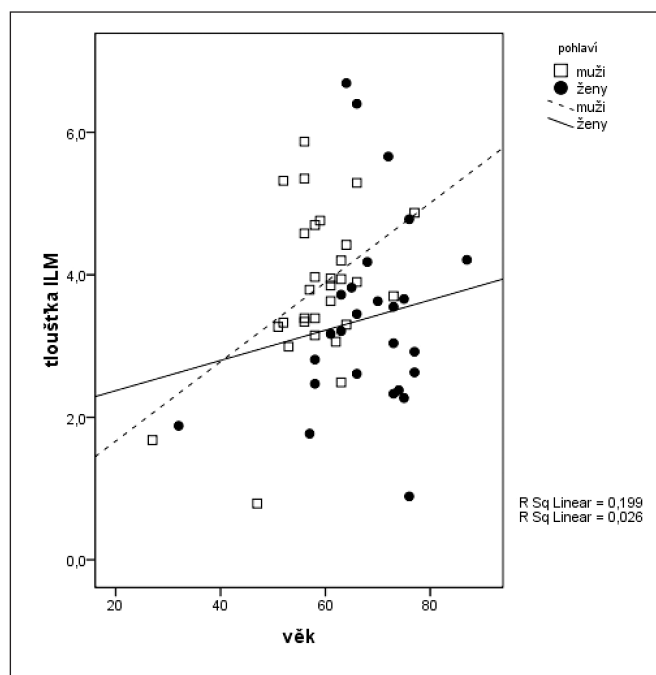
Obr. 1. Porovnání průměrné předoperační a pooperační ZO
Vysvětlivka: ZO – zraková ostrost



Obr. 3. Korelace mezi tloušťkou ILM a hodnotou HbA_{1c}
Vysvětlivky: ILM – vnitřní limitující membrána, HbA_{1c} – glykovaný hemoglobin



Obr. 2. Rozptylový graf znázorňující předoperační (horizontální osa) a pooperační (vertikální osa) ZO
Vysvětlivka: ZO – zraková ostrost



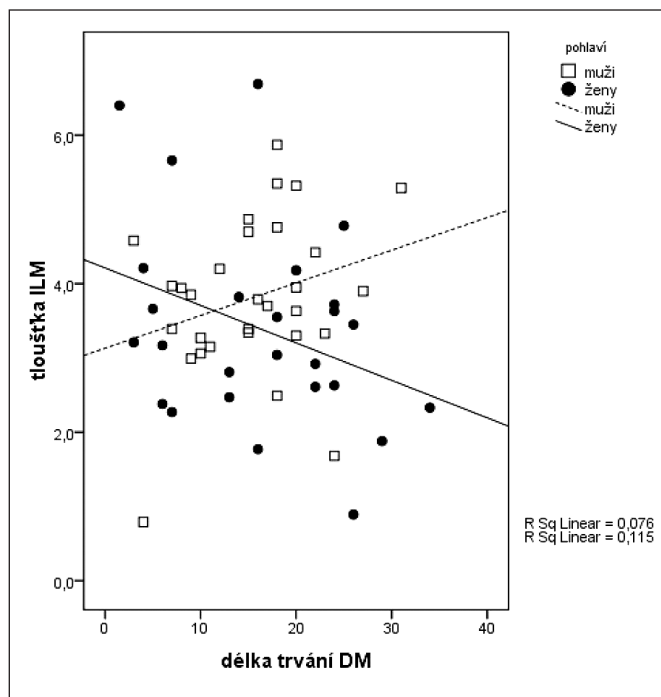
Obr. 4. Korelace mezi tloušťkou ILM a věkem diabetiků ve vztahu k jejich pohlaví
Vysvětlivka: ILM – vnitřní limitující membrána

při přihlédnutí k jejich pohlaví (GLM test, $p = 0,029$, $\eta^2 = 0,089$). Rozdíl vůči společnému výsledku je způsoben věkovou nehomogenitou souboru, protože muži přicházejí k operaci v průměru o 9,5 roku mladší. Tloušťka ILM se s věkem u mužů i žen zvyšuje (obrázek 4). Zjistili jsme také signifikantní závislost tloušťky ILM na trvání DM při porovnání mezi muži a ženami. S délkou trvání DM se tloušťka ILM u mužů zvyšuje a u žen naopak snižuje (obrázek 5, GLM test, $p = 0,026$, $\eta^2 = 0,091$).

DISKUSE

Diabetický ME je jedna z hlavních příčin zhoršení ZO nebo ztráty zraku u pacientů s neproliferativní nebo proliferativní diabetickou retinopatií. Patogeneze diabetického ME, zvláště difuzního a/nebo cystoidního ME bez viditelné vitreomakulární trakce, je pravděpodobně multifaktoriální a s nepříznivou od-

povědí na laserovou koagulaci [10, 15, 16]. Mnohé práce informují, že vitrektomie se separací zadní hyaloidní membrány a/nebo sloupnutím ILM má příznivý vliv na diabetický ME, který neodpovídal na laserovou terapii [1, 9, 11, 12, 14, 16, 19, 21]. Některé nedávné studie však zároveň ukazují na komplexnější interpretaci anatomických výsledků a omezené zlepšení ZO po odstranění ILM [7, 10, 21].



Obr. 5. Korelace mezi tloušťkou ILM a trváním DM u mužů a žen
Vysvětlivky: ILM – vnitřní limitující membrána, DM – diabetes mellitus

Variabilita nálezů diabetického ME typických podskupin pacientů (např. chronický průběh edému, strukturální poškození Müllerových buněk a vysoká hodnota HbA_{1c}) znamená, že odstranění ILM vždy nezlepšuje zrakovou funkci, a to přes příznivé anatomické výsledky operace. V naší studii se ZO zlepšila u 35 z 56 očí (62,5 %) a zůstala nezměněna u 11 očí (19,6 %). Naše výsledky jsou shodné s předcházejícími studiemi [3, 12, 27]. Dilinger et al. [3] oznámili funkční výsledky prospektivní studie 60 očí bez epiretinální membrány, u kterých byla vitrektomie provedena pro chronický ME s odstraněním ILM. V jejich studii bylo dosaženo funkčního zlepšení u 43 % očí. Stefanitou et al. [27] srovnávali vitrektomii se sloupnutím ILM (55 očí) a vitrektomii bez odstranění ILM (18 očí), přičemž dosáhli funkčního zlepšení u 69,1 % očí resp. 44,4% očí.

V naší studii očí s diabetickým ME bez vitreomakulární trakce bylo odstranění ILM spojeno s dobrou funkční prognózou, a to navzdory přítomnosti difuzního a/nebo cystoidního ME. Zjistili jsme, že 82,1 % očí vykazovalo buď zlepšenou (62,5 %) nebo stejnou (19,6 %) ZO (viz obrázek 2). Obdobně Avci et al. [1] dokumentovali funkční zlepšení u 11 (52 %) z 21 očí s chronickým diabetickým ME. Statisticky významný rozdíl však našli mezi funkčním zlepšením u očí s cystoidním a difuzním typem ME: 1 oko versus 10 očí. Typ ME může být hlavní příčinou rozdílu mezi anatomickým a funkčním zlepšením a funkční prognózou. Na druhé straně předběžná studie 30 očí s ME různé etiologie [16] prokázala u 80 % očí funkční zlepšení, přičemž podíl očí s cystoidním ME a difuzním edémem byl stejný. Podle našeho názoru funkční výsledky předložené studie potvrdily, podobně jako výsledky dalších rozsáhlých prací [3, 12, 27], podstatně rychlejší návrat zrakové funkce a účinnost vitrektomie se sloupnutím ILM u diabetického ME.

Odstranění zadní plochy sklivce a sklivce samotného u očí s úplnou ablací zadní hyaloidní membrány může vést ke snížení ZO a zlepšení ZO [13, 19, 22, 28]. Domníváme se, že zdrojem trakce, která může vést k recidivě diabetického ME, by mohl být nejen sklivce nebo přiložená zadní hyaloidní membrána, ale také ztlustělá ILM. V naší studii 56

Tab. 2. Průměrná tloušťka ILM a vliv vybraných faktorů a jejich kombinací na její tloušťku

Faktory	Tloušťka ILM (μm)	η^2	Kendalovo τ	P
Všech 56 očí	3,61 \pm 1,22 (1,68–6,69)			
Věk 52 pacientů				P = 0,576
Muži / ženy	3,81 \pm 1,07 / 3,39 \pm 1,36			P = 0,058
Typ DM (DM 1/DM 2)	3,04 \pm 1,30 / 3,70 \pm 1,20			P = 0,177
Trvání DM			-0,053	P = 0,571
Léčba DM – insulin	3,65 \pm 0,99	0,001		P = 0,982
– PAD	3,57 \pm 1,36			
– insulin + PAD	3,62 \pm 1,22			
Hypertenze ne / ano	3,58 \pm 1,45 / 3,62 \pm 1,19			P = 0,708
HbA _{1c}			0,227	P = 0,040*
Pohlaví a věk ^{a)}		0,089		P = 0,029*
Pohlaví a trvání DM ^{b)}		0,091		P = 0,026*

Data jsou vyjádřena jako průměr a jeho standardní odchylka

^{a)} Rozdílný vliv věku na tloušťku ILM u mužů a žen – viz obrázek 4

^{b)} Rozdílný vliv trvání DM u mužů a žen na tloušťku ILM – viz obrázek 5

*signifikantní korelace

Vysvětlivky: DM – diabetes mellitus, PAD – perorální antidiabetika, ILM – vnitřní limitující membrána, HbA_{1c} – glykovaný hemoglobin

očí byla průměrná tloušťka chirurgicky odstraněné ILM významně vyšší ($3,61 \pm 1,22$). Tyto výsledky jsou v souladu s průměrnou tloušťkou ILM ve studii Matsunaga et al. [20]. Tito autoři prokázali, že tloušťka ILM byla signifikantně vyšší u diabetiků ($4,8 \pm 1,6 \mu\text{m}$, 5 očí) ve srovnání s tloušťkou ILM u 5 očí s makulární dírou ($1,85 \pm 0,6 \mu\text{m}$). Zesílení ILM u očí s diabetickým ME je pravděpodobně vyvoláno vyšší akumulací extracelulární matrix včetně heparan proteoglykan sulfátu. Tato akumulace může přispět k vývoji a patogenezí diabetického ME.

ILM má topograficky různou tloušťku, která podobně jako u jiných bazálních membrán stoupá s věkem. Tloušťka ILM také směrem k zadnímu pólu progresivně stoupá a dosahuje $1,189 \mu\text{m}$ [8]. V naší studii diabetiků (medián 62,5 let) jsme nenašli korelaci mezi tloušťkou ILM a věkem nemocných. Tloušťka ILM však signifikantně závisela na věku nemocných ve vztahu k pohlaví. Nalezli jsme také signifikantní závislost tloušťky ILM na trvání DM při porovnání mužů a žen (viz obrázek 5). Vysvětlení této závislosti je obtížné a další studie mohou přispět k jejímu objasnění.

ILM je bazální membrána, která tvoří strukturální bariéru mezi sklivcem a sítnicí. Bron [2] uvádí, že ILM je v těsném kontaktu s výběžky Müllerových buněk. Tyto výběžky, které adhezuji k ILM, mohou být poškozeny nešetrným odstraněním ILM nebo barvivou používanými při operaci [18]. Sebag [25] zjistil, že u dětí a mladistvých jsou adheze mezi sklivcovým kortexem a ILM pevnější, než adheze samotných Müllerových buněk. Také u diabetiků, pokud je přítomný edém, je odstranění ILM obtížnější než u makulárních děr. Mechanismus, který při odstranění abnormální ILM vede k účinné regresi ME, je pravděpodobně způsoben zlepšením toku tekutiny mezi sítnicí a sklivcem a oxygenací makuly ze sklivce [1, 3, 16]. Význam odstranění ILM je podle Ducournau et al. [6] v tom, že její sloupnutí vyvolává odpověď v Müllerových buňkách, což dovoluje sítnici „bojovat“ proti edému.

Kontroly koncentrace glukózy v krvi a dlouhodobé kompenzace DM jsou nezbytné v léčbě DM a v prevenci vzniku a progresu DR u obou typů DM. Prospektivní randomizovaná studie první poloviny minulého století ukázaly [29, 30], že pokles hodnoty HbA_{1c} na 7 % snižuje rozvoj a závažnost retinopatie u obou typů DM. Do et al. [4] v retrospektivní studii oznámili, že diabetici 2. typu s přetrvávajícím ME mají vyšší hladinu HbA_{1c} v době onemocnění než ti, u kterých se edém resorboval. Podobně v naší studii diabetici vykazovali vyšší průměrnou hodnotu HbA_{1c} ($7,2 \pm 1,9$ %). Navíc bylo zjištěno, že vyšší tloušťka ILM se signifikantně vztahuje ke zvýšené hladině HbA_{1c} u obou typů DM ($p = 0,040$).

ZÁVĚRY

Výsledky naší studie dokazují, že sklivcová chirurgie s odstraněním ILM je účinná a prospěšná léčba u očí s difúzním a/nebo cystoidním diabetickým ME. Tato prospektivní studie potvrdila, že tloušťka ILM závisí nejen na věku, trvání DM a pohlaví pacientů, ale také na dlouhodobé kompenzaci DM.

Práce byla podpořena VZ MŠMT ČR 0021620807


LITERATURA

1. **Avci, R., Kaderli, B., Avci, B. et al.:** Pars plana vitrectomy and removal of the internal limiting membrane in the treatment of chronic macular oedema. *Graefe's Arch. Exp. Ophthalmol.*, 2004, 242: 845–852.
2. **Bron, A.J., Tripathi, R.C., Tripathi, B.J.:** The inner limiting membrane. In Wolff's anatomy of the eye, Chapman & Hall, 1997, 488 p.
3. **Dillinger, P., Mester, U.:** Vitrectomy with removal of the internal limiting membrane in chronic diabetic macular edema. *Graefe's Arch. Clin. Exp. Ophthalmol.*, 2004, 242: 630–637.
4. **Do, D.V., Shah, S.M., Sung, J.U. et al.:** Persistent diabetic macular edema is associated with elevated Hemoglobin A1c. *Am. J. Ophthalmol.*, 2005, 139: 620–623.
5. **Doi, N., Uemura, A., Nakao, K. et al.:** Vitreomacular adhesion and the defect in posterior vitreous cortex visualized by triamcinolone-assisted vitrectomy. *Retina*, 2005, 25: 742–745.
6. **Ducournau, D., Ducournau, Y.:** A Closer Look at the ILM. Removal of the ILM induces a cellular response that allows the retina to fight against edema. *A Supplement to Retinal Physician*, 2008, July/August: 4–15.
7. **Figueroa, M.S., Contreras, I., Noval, S.:** Surgical and anatomical outcomes of pars plana vitrectomy for diffuse nontraction diabetic macular edema. *Retina*, 2008, 28: 420–428.
8. **Foss, R.I.:** Vitreoretinal juncture: topographical variations. *Invest. Ophthalmol.*, 1972, 11: 801–808.
9. **Gandorfer, A., Messmer, E.M., Ulbig, M.W. et al.:** Resolution of diabetic macular edema after surgical removal of the posterior hyaloids and the inner limiting membrane. *Retina*, 2000, 20: 126–133.
10. **Hartley, K.L., Smiddy, W., Flynn, J.R.H. et al.:** Pars plana vitrectomy with internal limiting membrane peeling for diabetic macular edema. *Retina*, 2008, 28: 410–419.
11. **Ikeda, T., Sato, K., Katano, T. et al.:** Vitrectomy for cystoid macular oedema with attached posterior hyaloid membrane in patients with diabetes. *Br. J. Ophthalmol.*, 1999, 83: 12–14.
12. **Joussen, A.M., Naumann, G.O., Coupland, S.E. et al.:** Retina and Vitreous. In Neumann, G.O., Holbach, L., Kruse, F.E. et al. Applied pathology for ophthalmic microsurgeons. Springer, Berlin Heidelberg New York, 2008, pp 306–307.
13. **Kalvodová, B., Záhlava, J.:** Results of vitrectomy in cystoid diabetic macular edema detected by optical coherence tomography. *Čes. a slov. Oftal.*, 2002, 58: 224–232.
14. **Kimura, T., Kiryu, J., Nishiwaki, H. et al.:** Efficacy of surgical removal of the internal limiting membrane in diabetic cystoid macular edema. *Retina*, 2005, 25: 454–461.
15. **Kojima, T., Terasami, H., Nomura, H. et al.:** Vitrectomy for diabetic macular edema: effect of glycemic control (HbA_{1c}), renal function (creatinine) and other local factors. *Ophthalmic Res.*, 2003, 35: 192–198.
16. **Kuhn, F., Kiss, G., Mester, V. et al.:** Vitrectomy with internal limiting membrane removal for clinically significant macular oedema. *Graefe's Arch. Exp. Ophthalmol.*, 2004, 242: 402–408.
17. **Kumagai, K., Furukawa, M., Ogino, N. et al.:** Vitreous surgery with and without internal limiting membrane peeling for macular hole repair. *Retina*, 2004, 24: 721–727.
18. **La Heij, E.C., Dieudonné, S.C., Mooy, C.M. et al.:** Immunohistochemical analysis of the internal limiting membrane peeled with indocyanine green. *Am. J. Ophthalmol.*, 2005, 140: 1123–1125.
19. **Lewis, H., Abrams, G.W., Blumenkranz, M.S. et al.:** Vitrectomy for diabetic macular traction and edema associated with posterior hyaloids traction. *Ophthalmology*, 1999, 99: 753–759.
20. **Matsunaga, N., Ozeki, H., Hirabayashi, Y. et al.:** Histopathologic evaluation of the limiting membrane surgically excised from eyes with diabetic maculopathy. *Retina*, 2005, 25: 311–316.
21. **Patel, J.I., Hykin, P.G., Schadt, M. et al.:** Pars plana vitrectomy with and without peeling of the inner limiting membrane for diabetic macular edema. *Retina*, 2008, 28: 5–13.
22. **Pendergast, S., Margherio, R., Williams, G. et al.:** Vitrectomy for chronic pseudophakic cystoid macular edema. *Am. J. Ophthalmol.*, 1999, 128: 317–323.
23. **Peyman, G.A., Cheema, R., Conway, M.D. et al.:** Triamcinolone acetate as an aid to visualization of the vitreous and the posterior hyaloids during pars plana vitrectomy. *Retina*, 2000, 20: 54–55.
24. **Sakamoto, T., Miyazaki, M., Hisatomi, T. et al.:** Triamcinolone-assisted pars plana vitrectomy improves the surgical procedures and decreases the postoperative blood-ocular barrier breakdown. *Graefe's Arch. Exp. Ophthalmol.*, 2002, 240: 423–429.
25. **Sebag J.:** Age-related differences in the human vitreoretinal interface. *Arch. Ophthalmol.*, 1991, 109: 966–971.

26. **Sonoda, K.H., Sakamoto, T., Enaida, H. et al.:** Residual vitreous separation visualized by intravitreal triamcinolone acetonide. *Ophthalmology*, 2004, 111: 226–230.
27. **Stefaniotou, M., Aspiotis, M., Kalogeropoulos, C. et al.:** Vitrectomy results for diffuse diabetic macular edema with and without inner limiting membrane removal. *Eur. J. Ophthalmol.*, 2004, 14: 137–143.
28. **Tachi N, Ogino N.:** Vitrectomy for diffuse macular edema in cases of diabetic retinopathy. *Am. J. Ophthalmol.*, 1996, 122: 258–260.
29. The Diabetes Control and Complications Trial Research Group: The effect of intensive treatment of diabetes on the development and progression of long-term complications in insulin dependent diabetes. *N. Engl. J. Med.*, 1993, 329: 977–986.
30. United Kingdom Prospective Diabetes Study Group: Tight blood pressure control and risk of macrovascular and microvascular complications in Type 2 diabetes. *UKPDS 38. Br. Med. J.*, 1998, 317: 703–713.

Do redakce doručeno dne 19. 1. 2010
Do tisku přijato dne 10. 5. 2010

MUDr. Jan Kalvoda
Oční klinika VFN
U Nemocnice 2
128 00 Praha 2
e-mail: jan.kalvoda@seznam.cz



VELKÝ LÉKAŘSKÝ SLOVNÍK, 9. VYDÁNÍ

Martin Vokurka, Jan Hugo a kolektiv

Maxdorf 2009, 1160 str.
ISBN: 978-80-7345-202-5
cena: 1495 Kč
formát: B5, váz.

Deváté rozšířené a aktualizované vydání obsahuje 41 000 hesel ze všech klinických i teoretických oborů současné medicíny. Slovník je svou *odbornou úrovní* vhodný pro lékaře, zdravotníky a studenty medicíny, svou *srozumitelností* pak vychází vstříc tradičnímu zájmu české veřejnosti o medicínu.

Lékařům slovník umožňuje držet krok se závratným tempem vědeckého pokroku. Molekulární a buněčná biologie mění medicínu prakticky před očima, lékařská terminologie se ročně rozšiřuje o 30 až 60 nových pojmů, které jsou často spojeny také s novými mechanismy a principy.

Laická veřejnost jistě ocení několik tisíc hesel věnovaných nemocem a syndromům, a to od běžných, přes civilizační a závažné nemoci až po vzácné dědičné choroby. U nemocí jsou uvedeny příznaky (časté i méně obvyklé), naopak u hesel věnovaných příznakům (symptomům) jsou vyjmenovány nejčastější nemoci a syndromy. Dozvíme se např., že *stenokardie* je název pro bolest na hrudi typickou pro některá onemocnění srdce (anginu pectoris či infarkt myokardu), u hesla *bolest na hrudi* naopak zjistíme, že příčinou může být kromě nemocí srdce také např. zápal plic, zánět pohrudnice, bronchogenní karcinom, poruchy páteře či orgánů dutiny břišní. Obvykle jsou zdůrazněny varovné příznaky důležité pro včasné odhalení zákeřných nemocí, často je uváděna také prognóza a možné komplikace onemocnění.

Velký význam mají rovněž stavy, které člověku působí psychické strádání. Nemocem a příznakům z oblasti duševních chorob je věnováno více než 2000 hesel, včetně jejich nového názvosloví. Podrobně jsou vysvětleny nemoci z okruhu deprese a mánie (tzv. afektivní poruchy), schizofrenie i poruchy neurotického rázu. Podrobně je vysvětlena také např. Alzheimerova či Parkinsonova choroba, včetně nových teorií o jejich původu.

Velký počet hesel je věnován ženskému nemocem a celé problematice těhotenství a porodu. K trendům moderní medicíny ovšem patří i zájem o nemoci mužů, zejména v oblasti sexuality a reprodukčního zdraví. Sexuálními poruchami trpí nemalé procento populace, přičemž zdánlivá otevřenost médií vůči sexuální tematice zastírá fakt, že většině z nás stud brání se s nimi někomu svěřit. Přitom současná sexuologie se může pochlubit velkými terapeutickými úspěchy.

Laikům slovník umožňuje porozumět tomu, co lékaři říkají a píší, obsahuje prakticky veškeré pojmy užívané v lékařské dokumentaci (chorobopisech, zprávách, žádankách) včetně velkého počtu jinak málo srozumitelných zkratk. Velký lékařský slovník tak podporuje koncepci otevřeného vztahu mezi lékařem a pacientem založeném na právu na informace o svém zdraví. K naplnění tohoto práva však nestačí pouze *informace sdělit*, ale také mít možnost jim *porozumět*.

Vydání obsahuje i rozsáhlou přílohu normálních laboratorních hodnot.

Objednávky zasílejte e-mailem nebo poštou: Nakladatelské a tiskové středisko ČLS JEP, Sokolská 31, 120 26 Praha 2, fax: 224 266 226, e-mail: nts@cls.cz. Na objednávce laskavě uveďte i jméno časopisu, v němž jste se o knize dozvěděli.