

Zanorený pohyblivý orbitálny implantát z methylmetakrylátu „Hydron“ – klinický a histopatologický obraz 25 rokov po implantácii

Furdová A.¹, Oláh Z.¹, Svetlošáková Z.¹, Babál P.², Kobzová D.²

¹Klinika oftalmológie LFUK a UNB, Bratislava, prednosta prof. MUDr. Strmeň Peter, CSc.
²Ústav patologickej anatómie LFUK, Bratislava, vedúci prof. MUDr. Ludovít Danihel, Ph.D.

SÚHRN

Zavedenie použitia zanorených implantátov po enukleácii očnej gule v šesťdesiatych a sedemdesiatych rokoch 20. storočia z rôznych materiálov znamenalo zlepšenie kozmetických výsledkov. Na Klinike oftalmológie LFUK a UNB v Bratislave sa v r. 1971 zaviedla implantácia pohyblivej sférickej protézy z inertného hydrogélu methylmetakrylátu („Hydron SPOFA“). Boli aplikované najmä u pacientov po enukleácii pre posttraumatickú ftízu bulbov. Z prvej série operovaných v rokoch 1971–1974 došlo k vylúčeniu len v 16,8 % súbore. V práci sú uvedené kazuistické údaje o pacientke, ktorej bola v r. 1984 implantovaná pohyblivá zanorená protéza „HYDRON SPOFA“ a v odstupe štvrtstoročia od implantácie bolo nutné pre známky počínajúceho vylučovania implantát z orbity odstrániť. Predkladáme klinický priebeh a histopatologické súvislosti, ktoré viedli až k odstráneniu implantátu.

Kľúčové slová: pohyblivý orbitálny implantát po enukleácii, pohyblivá zanorená protéza bulbu z methylmetakrylátu

SUMMARY

The Embedded Mobile Orbital Implant from Methylmethacrylate „Hydron“ – Clinical and Histopathological Findings 25 Years after Implantation

The embedded mobile hydrogel methylmethacrylate („HYDRON“ Spofa) orbital implants introduced in the beginning of 70th years of 20th century was a new method to get good cosmetic effects after enucleation. At the Dept. of Ophthalmology of the Comenius University, Bratislava, the rejection rate of this type of orbital implants in the first years after enucleation (1971–1974) was only 16.8%. This technique was applied in patients after enucleation due to traumatic phthisis of the eye globe. Authors submit a case report of a female patient from the group of implanted mobile orbital implant HYDRON implanted in 1984. They analyze clinical features and histopathological findings after surgical removal 25 years after implantation.

Key words: mobile orbital implants after enucleation, embedded mobile orbital implant from methylmethacrylate

Čes. a slov. Oftal., 66, 2010, No. 4, p. 180–183

ÚVOD

Získať priaznivý kozmetický efekt po enukleácii očnej gule je trvalou snahou oftalmochirurgie (Arruga, 1955; Šif, 1981; Soll, 1992). Kozmetická rehabilitácia po enukleácii je problémom najmä u malých detí (Gerinec a Slivková, 1997). Dôležitý je poznatok, že spočiatku aj vyhovujúci stav pri nosení kozmetickej protézy sa časom zmení na asymetrický obraz. Je to následok atrofických zmien v očnici po enukleácii, ktoré sú následkom nedostatku funkcie okohybných svalov, dvíhača hornej mihalnice a aj krvného obehu. Z hľadiska kozmetického efektu sa zvlášť negatívne prejaví vznik deformity hornej mihalnice s hlbokou tarzo-orbitálnou rýhou.

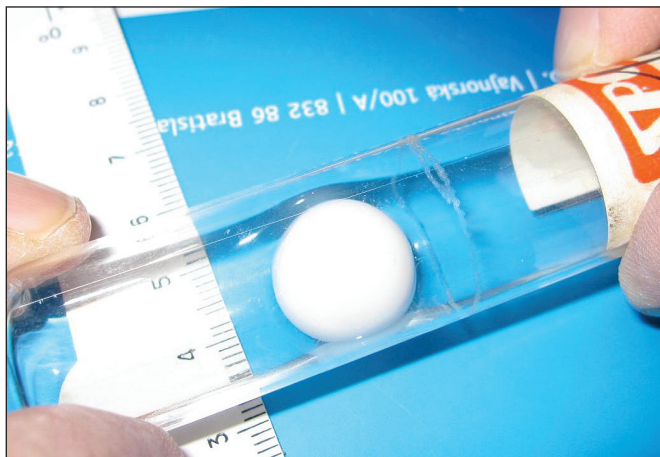Nosenie kozmetickej protézy po enukleácii bez aplikácie orbitálneho implantátu je spojené popri zapadávaní mihalnic najmä jej nedostatočnou pohyblivosťou. Prejavuje sa to predovšetkým pri pohľade v horizontálnom smere doprava a doľava (Oláh a kol., 1990). Takejto situácii možno predísť nahradením očnej gule pohyblivým implantátom zanoreným do očnice bezprostredne po enukleácii.

Vývoj pohyblivých implantátov prešiel niekoľkými fázami (Soll, 1992) – od použitia sklenených cez allotransplantáty (silikón, nylon metylmetakrylát a i.), biologický materiál (chrupavka), až po v súčasnosti využívané biokeramické materiály. Použitie rôznych ma-

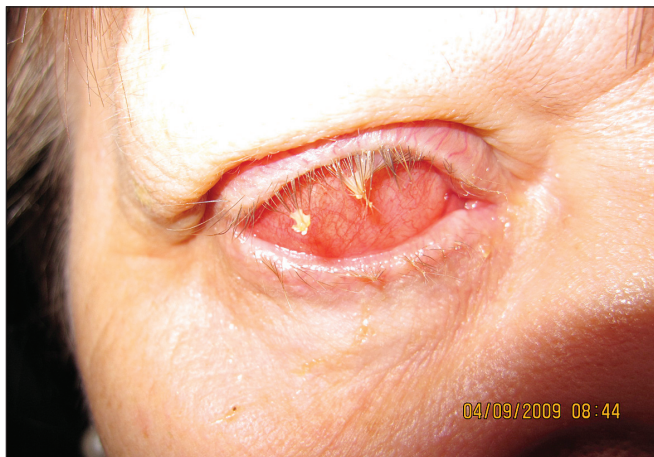teriálov pre implantát vyplýva z niektorých problémov po ich aplikácii. Závažnou otázkou je vždy možnosť vylúčenia implantátu pre neznášanlivosť, alebo pre neprimeranosť rozmeru. Popri biologickej znášanlivosti a voľby rozmerov je dôležitý aj problém hmotnosti implantátu. Prejavom gravitačnej sily totiž môže implantát viac pôsobiť tlakom na okolité štruktúry v očnici, čím vzniká tendencia k atrofii, spojenej s enoftalmom a zmenám postavenia mihalnic, s následnými kozmetickými zmenami.

Pre nízku hmotnosť a dobrú toleranciu v organizme má použitie alloplastických materiálov pre orbitálne implantáty významnú úlohu. V Ústave makromolekulárnej chémie ČSAV v Prahe začiatkom šesťdesiatych rokov 20. storočia vyvinuli nový materiál pre implantáty z hydronovaného polyméru glykolmethakrylátu (tzv. Hydron). Je to materiál nerozpustný v tkanivových tekutinách s obsahom asi 80 % vody a pre svoju poréznosť je vhodný na zhotovovanie rôznych protéz (pôvodne skrotálnych implantátov). Prvé správy o možnom použití tohto materiálu na aplikáciu do orbity sú z r.1960 (Dreifus a kol., 1960). Po začatí výroby Klinika oftalmológie LFUK a UNB v Bratislave v r. 1971 získala prvé sféricke orbitálne implantáty z hydrogélu methylmetakrylátu („HYDRON SPOFA“, obr. 1) a zaviedla ich aplikáciu do klinickej praxe.

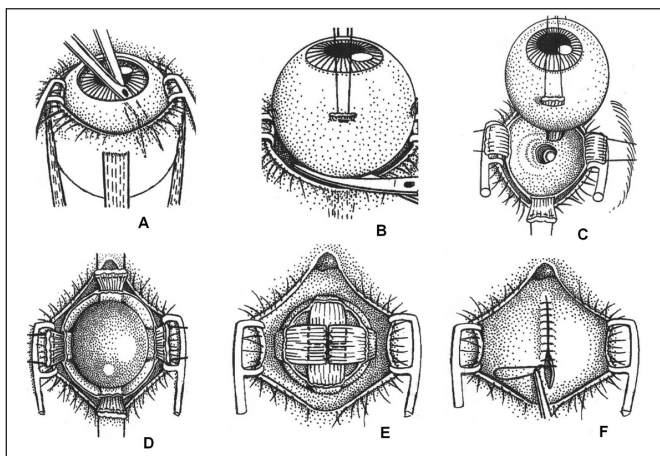
V práci „Skúsenosti s pohyblivou náhradou bulbu hydrofilným gélom methylmetakrylátu „Hydron“ opísal Oláh r. 1975 operačný postup, ktorý demonštruje obr. 2 A – F. Po odpreparovaní spojky od limbu a tenonskej kapsuly od povrchu bulbu



Obr. 1. Implantát z hydrogélu methylmetakrylátu „HYDRON SPOFA“ – originálne bol dodávaný sterilne, v zatavenej ampulke. Pre porovnanie je priložená mm stupnica



Obr. 3. Lokálny nález u pacientky v sept. 2009 - v spojkovom vaku zápalová reakcia (konjunktivitída)

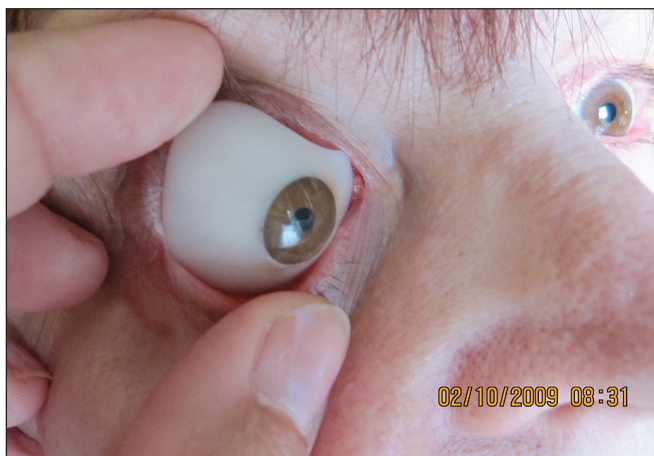

Obr. 2. Schéma fáz postupu pri aplikácii pohyblivého orbitálneho implantátu po enukleácii očnej gule. Vysvetlenie v texte

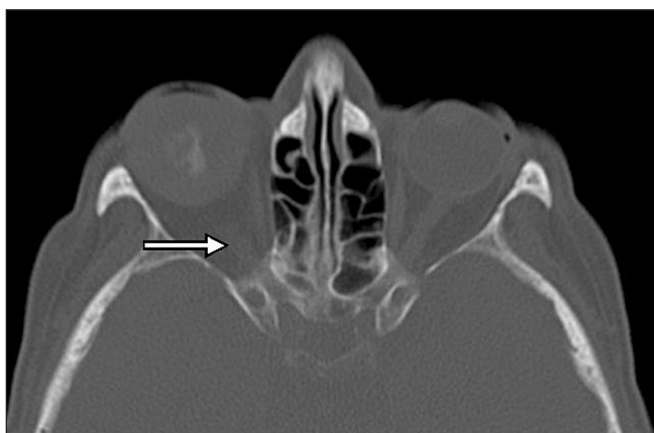(A) sú uvoľnené okohybné svaly a ich úpony zachytené do stehov (B). Podviazaním centrálneho pahýlu zrakového nervu aj s kmeňom arteria centralis retinae (C) sa zastavuje krvácanie. Implantát „HYDRON“ guľového tvaru vhodného rozmeru sa vloží do priestoru po enukleovanej očnej gule (D). Štyri priame okohybné svaly sú nad ním matracovite prešívane vstrebatelnými stehmi v dvoch vrstvách: vertikálne, potom horizontálne svaly (E). Štyrmi bočnými stehmi sú poistené okraje priamych svalov. Tenonská kapsula sa zošiva zvislým smerom a nakoniec spojovka horizontálnym pokračujúcim stehom (F). Po týždni sa do spojkového vaku vloží formujúca protéza. Po zhojení sa získal spojkový vak bez deformít, s dostatočne priestranými priechodnými záhybmi. Tým sa vytvoril pohyblivý podklad pre individuálne zhotovenú definitívnu kozmetickú protézu, ktorú možno vložiť asi 3 týždne po enukleácii. Dlhodobé skúsenosti preukázali veľmi dobrú znášanlivosť materiálu (vylúčilo sa len 16,8 % implantátov) ako aj pohyblivosť (v smere horizontálnom asi 60 % a vertikálnom asi 50 %).

KAZUISTIKA

Pacientka narodená 1946 bola odoslaná na očné ambulanciu v septembri 2009 optikom, ktorý nevedel upraviť individuálnu protézu tak, aby sa pri pohyboch spontánne neluxovala. Pa-

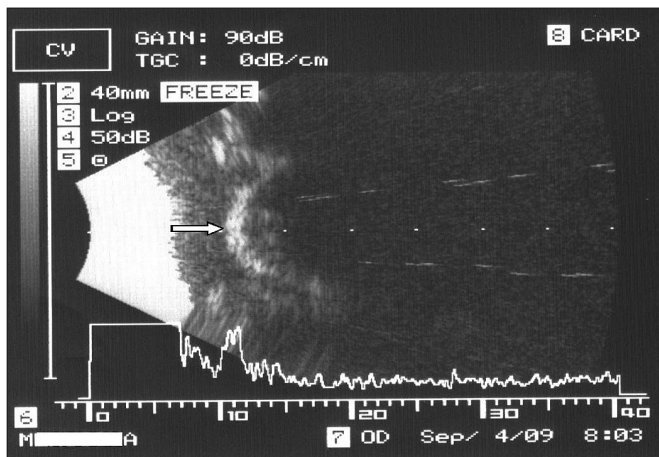


Obr. 4. Spontánna luxácia individuálnej protézy – protéžku nebolo možné zasunúť do spojkového vaku

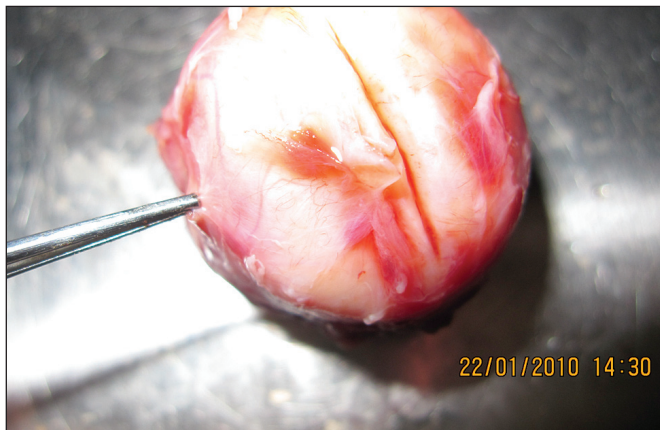

Obr. 5. CT snímka očníc u pacientky – vpravo v priestore očnice sférický útvar imponujúci ako očná guľa, nemá však kontakt so zvyškom zrakového nervu v hrote očnice (šípka)

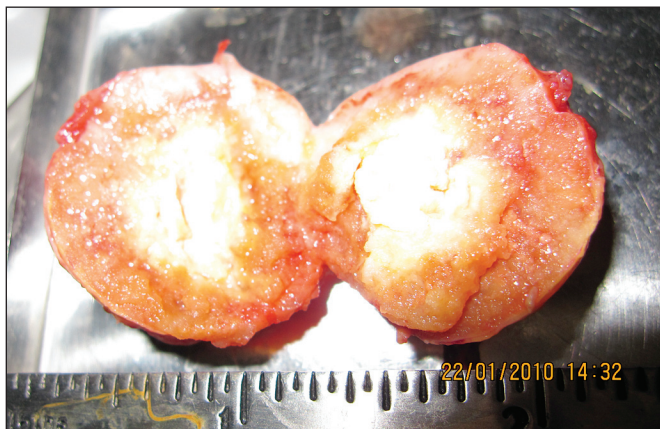
cientka uviedla, že má pretrvávajúce zápaly spojkového vaku, hlienohnisavú sekréciu napriek dlhodobému užívaniu očných kvapiek (asi 6 mesiacov). Až do r. 2008 bola bez subjektívnych ťažkostí, aplikovala si individuálne zhotovenú protézu, kozmetický stav bol vyhovujúci, spojkový vak čistý, bez zápalovej reakcie. V r. 2009 si všimla, že pri náhodnom pohybe sa individuálna protéza spontánne luxovala zo spojkového vaku.



Obr. 6. Ultrazukový obraz v B systéme (šípka ukazuje na predný povrch implantátu)

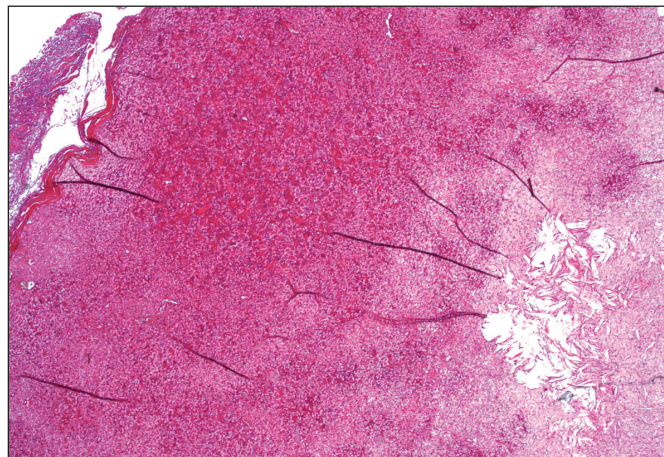


Obr. 7. Sférický materiál (čiastočne luxovaná pohyblivá protéza) - odstránený z orbity, imponujúci ako „očná guľa“



Obr. 8. Predošlý sférický útvar po prepolení – v centre je belavé, mäkké jadro tvarohovej konzistencie (silikónová sieť, tvoriaca jadro protézy)

V septembri 2009 bola prvýkrát vyšetrená na našej klinike (obr. 3). Nevedela uviesť dôvod enukleácie, dokumentáciu už nemala. Až neskôr sa podľa klinickej dokumentácie zistilo, že bola operovaná na Klinike oftalmológie LFUK a FN v Bratislave pred 25 rokmi. Po aplikovaní lokálnej liečby do spojkového vaku (antibiotiká aj s kortikoidmi) sa stav nezlepšoval, po vložení sa individuálne zhotovená protéza stále spontánne luxovala (obr. 4) a zápal spojoviek sa opakoval. Po anamnestickom pátraní si spomenula, že „niečo sa jej robilo inak“. Až neskôr sme z klinickej dokumentácie zistili, že mala pri enukleácii v r. 1982 implantovaný zanorený pohyblivý implan-



Obr. 9 – Prierez explantovaným materiálom z orbity pri malom zväčšení – jasne vidieť hydromethylmeta-krylátovú hmotu okolo belavej silikónovej siete v strede (v pravej dolnej časti obrázku). Na povrchu (vľavo) vidno zvyšky väziva. (farbenie HE, zväčšenie 100-krát)

tát „HYDRON“. Pri CT vyšetrení sa v očníci zistila štruktúra, veľkosti očného bulbu s centrom, v kónuse bol zvyšok zrakového nervu bez komunikácie s guľovitou štruktúrou, imponujúcou ako očná guľa – obr. 5. Ultrazukové vyšetrenie B systémom (obr. 6) zobrazilo prednú časť implantátu, zadnú časť sa nepodarilo zobrazíť.

V januári 2010 sa pristúpilo k chirurgickému odstráneniu implantátu. Po odpreparovaní spojovky sa vybral materiál imponujúci ako bulbus – išlo o deštruovaný implantát s vrstvou histiocytárneho materiálu cirkulárne viac ako 2 mm od pôvodného povrchu implantátu – z orbity (obr. 7 a 8 – na priereze). Pri lupovom zväčšení na priereze vidieť širokú zónu methylmetakrylátovej hmoty, okolo belavej silikónovej siete (obr. 9) na povrchu s vrstvou novotvoreného tkaniva.

DISKUSIA

Enukleácia očnej gule je vždy mutilujúci výkon, spojený nielen s funkčným, ale aj kozmetickým defektom. Dôležité je, že spočiatku aj vyhovujúci kozmetický efekt s nosením štandardnej kozmetickej protézy sa môže v priebehu niekoľkých rokov následkom atrofických zmien v očníci (pre nedostatok funkcie okohybných svalov, dvíhača hornej mihalnice a aj krvného obehu) časom premeniť v asymetrický obraz tváre, čo si pacienti výrazne uvedomujú.

To bol a je dôvod pre snahy o náhradu očnej gule po enukleácii umelou, zanorenou, pohyblivou protézou, ktorá by poskytla vhodnejšie podmienky pre kozmetické protézy. Po eviscerácii bulbu vznikajú podobné problémy kozmetického charakteru, využívajú sa rôzne náhrady obsahu bulbu, napríklad aj hydroxyapatitové pasty (Yeatts, 2002). Ako ukázala klinická prax, ani jeden z materiálov použitý ako implantát nemal absolútnu využiteľnosť v oftalmochirurgii, pretože aj keď sa dosiahol uspokojivý kozmetický efekt v statickej polohe, nepodarilo sa zároveň úplne obnoviť požadovaný stupeň pohyblivosti. Navyše po určitej dobe sa u niektorých typov ukázala zvýšená tendencia k subluxácii až vylúčeniu, čo vyžadovalo opätovnú operáciu. Komplikácie po hydroxyapatitových implantátoch sú zriedkavé (Jordan, 1998). Oftalmochirurg však musí zohľadniť ako funkčné, tak aj kozmetické súvislosti, ale aj dostupnosť, resp. cenu implantátu (Perry, 1991).

Výber vhodného implantátu je individuálny a prihliadať treba na faktory biologickej tolerancie aj dlhodobé kozmetické výsledky. Okrem biokeramických sú s úspechom používané aj

iné porézne materiály. V klinickej praxi sa menej uplatňujú povrchové krytia samotných implantátov či už vlastnou alebo kadaveróznou, resp. darcovskou sklérrou. Klinicky sa menej často aplikujú náhrady aplikované do vstrebateľných sieťovinových materiálov. Z kozmetického hľadiska je maximálna pohyblivosť protézy, alebo zlepšenie jej motility, umožnená fixáciou kozmetickej protézy priamo do implantátu. Samostatnou kapitolou je náhrada enukleovaného bulbu u detí.

Biokeramické orbitálne implantáty po enukleácii, resp. eviscerácii očného bulbu, sa už viac ako tri desaťročia s úspechom využívajú v ortopédii a zubnom lekárstve. Absolútne pravidelné 500 mikrónové póry, mimoriadne nízka hmotnosť a perfektný hladký povrch predstavujú pre tento materiál i v očnom lekárstve vhodné riešenie vyplnenia orbitálnej kavít (Perry, 1990).

V roku 1998 uviedli Mawn a spol. štúdiu, v ktorej porovnávali výsledky pozorovania elektrónovým mikroskopom troch odporúčaných materiálov, z ktorých sa vyrábajú porézne orbitálne implantáty. Štúdia prišla so zaujímavým výsledkom hovoriacim výrazne v prospech biokeramického materiálu, v zmysle porovnania pomeru pevnej hmoty a pórov u jednotlivých materiálov. Hydroxyapatitové implantáty s nepravidelnými pórmi rôznej veľkosti pozostávajú až z 1/3 z pevného materiálu a len 2/3 sú póry. Porézne polyetylénové implantáty s nepravidelnými pórmi o veľkosti 150 a 400 mikrónov pozostávajú až z 2/3, resp. 1/3 z pevnej hmoty a póry zaberajú len 1/3, resp. 2/3 objemu implantátu. Biokeramické implantáty s pravidelnými 500 mikrónovými pórmi predstavujú len 1/5 objemu pevnej hmoty a 4/5 objemu sú póry.

V štúdiu Davida Jordana (2005) porovnávali veľkosť sily potrebnej na porušenie integrity rozličných orbitálnych implantátov. Testovali pomocou servo-elektrického testovacieho systému biokeramické implantáty (aluminum oxide), hydroxyapatitové (HA), bovinne HA, syntetické HA, porózne z polyetylénu a polymetylmetakrylátové protézy. Súbor rozdelili na dve hlavné skupiny: v prvej dosiahli kritickú hranicu tlaku a skolabovali, a v druhej neskolabovali, ale postupne sa stláčali stúpajúcim tlakom. Výsledkom boli rozdielne stupne integrity, celistvosti u rôznych typov implantátov.

Novšie štúdie Norda a Meyer-Russenberg (2003) uvádzajú, že biokeramické implantáty majú niekoľko vlastností a predností pred ostatnými poréznymi implantátmi. Sú vysoko porézne, pevné, ale nie krehké, majú nízku hmotnosť, ľahko sa aplikujú do orbitálnej dutiny a majú pravidelný povrch. Sú dobre tolerované okolitými tkanivovými štruktúrami v orbite (Jordan, 2010). Tieto vlastnosti znižujú možnosť dráždenia a zápalovej reakcie a zaručujú vysokú biokompatibilitu a biokolonizáciu, preto majú aj nízke percento vylučovania.

V súčasnosti používané pohyblivé implantáty do orbity po enukleácii očnej gule poskytujú uspokojivé kozmetické výsledky. Hĺbka uloženia individuálnej protézy je prijateľná, aj pohyblivosť kozmetickej protézy je dobrá. Oproti implantátom s metylmetakrylátu sú dnes v popredí implantáty zhotovené z biokeramických materiálov.

ZÁVER

Zhoršenie dlhodobej znášanlivosti orbitálneho implantátu súvisí aj s indikáciou k eventuálnej explantácii implantátu. U pacienta, ktorý má implantovanú pohyblivú náhradu očnej gule, používa individuálne zhotovenú kozmetickú protézu a po určitom časovom intervale sa začne sťažovať na opakované zápalové spojiviek a intoleranciu individuálnej protézy, treba myslieť na možnosť počínajúcej luxácie implantátu, alebo po desaťročiach aj na možnosť histiocytárnej proliferácie veľkého objemu v okolí pôvodného implantátu. Proliferácie buniek typu histiocytov v okolí implantátu klinicky pritom na prvý pohľad môžu imponovať ako tumorózna infiltrácia v orbite. V prípade našej pacientky orbitálna masa – histiocytová proliferácia

s prerasteným materiálom implantátu, dosahovala takmer o tretinu väčší objem ako bol pôvodný bulbus. U pacientov s neznámou anamnézou je nevyhnutné uskutočniť špecifické vyšetrenia (UZV, CT, prípadne MRI orbít), ktoré odhalia pôvod zmien. Až na základe toho možno prikróčiť k riešeniu problému a v prípade nevyhovujúceho kozmetického výsledku pri nosení individuálnej protézy implantát aj odstrániť.

LITERATÚRA

1. **Arruga, K.:** Problem of orbital Implants after enucleation. Brit J Ophthalmol., 41, 1956; 2: 313–315.
2. **Dreifus, M., Herben, T., Lim, D., et al.:** Tolerance orbitálnych implantátů z hydrokoloidního akrylátu. Sborník lék., 62, 1960; 7–8: 212–218.
3. **Gerinec, A., Slivková, D.:** Orbitálne implantáty u detí. Choroby hlavy a krku, 2, 1997; 6: 5–9.
4. **Hicks, CR., Morrison, D., Lou, X, et al.:** Orbital implants: potential new directions. Expert Rev Med Devices, 2006; 3(6): 805–815.
5. **Jordan, DR.:** Operative Techniques in Oculoplastic, Orbital and Reconstructive Surgery, 2001; 1(4): 39–47.
6. **Jordan, DR., Klapper, SR., Gilberg, SM., et al.:** The bioceramic implant: evaluation of implant exposures in 419 implants. Ophthalmic plastic and reconstructive surgery, 2010; 26(2): 80–82.
7. **Jordan, DR., Klapper, SR., Mawn, L., et al.:** Abscess formation within a synthetic hydroxyapatite orbital implant. Canadian journal of ophthalmology. Journal canadien d'ophtalmologie, 1998; 33(6): 329–32.
8. **Mawn, LA., Jordan, DR., Gilberg, S.:** Scanning electron microscopic examination of porous orbital implants. Canadian journal of ophthalmology. Journal canadien d'ophtalmologie, 1998; 33(4): 203–209.
9. **Norda, AG., Meyer-Russenberg, HW.:** Experience with orbital implants in particular with porous hydroxyapatite materials. Ophthalmologie, 2003; 100(6): 435–436.
10. **Oláh, Z.:** Skúsenosti s pohyblivou náhradou bulbu hydrofilným géloom methylmetakrylátu "HYDRON". Čs. Oftalm., 31, 1975; 3: 180–183.
11. **Oláh, Z., Gundorova, A., Katajev, M.G., et al.:** Porovnanie efektívnosti pohyblivej protézy vytvorenej implantáciou "HYDRON" u a chrupavky po enukleácii bulbu. Čs. Oftal., 46, 1990; 3: 161–165.
12. **Perry, AC.:** Advances in enucleation. Ophthal Plast Reconstr Surg, 1991; 4: 173–182.
13. **Perry, AC.:** Integrated orbital implants. In Bosniak SL, Smith BC (eds): Advances in ophthalmic, plastic, and reconstructive surgery, vol 8. New York, Pergamon Press 1990; 75 s.
14. **Perry, AC.:** When to drill the biomatrix hydroxyapatite ocular implant. J Am Soc Ocularists, 1991; 22: 5–7.
15. **Soll, DB.:** Enucleation Surgical Techniques and the Management of Complications. In: Schachat AP, Jampel HD., McDonnell PJ., Sternberg P. Jr., Miller NJ.: Current Practice in Ophthalmology. Mosby Year Book, St. Louis-Baltimore-Chicago-London-Philadelphia-Sydney-Toronto. 1992, 402 s.
16. **Soll, DB.:** Evolution and current concepts in the surgical treatment of the anophthalmic orbit. In Smith BC, Della Rocca RC, Nesi FA, et al (eds): Ophthalmic Plastic and Reconstructive Surgery, vol 2. St. Louis, CV Mosby 1987; 1321 s.
17. **Šif, LV.:** Glaznoje protezirovanije. Medicina, Moskva, 1981, 136 s.
18. **Yeatts, PR., Grim, V., Stanton, C., et al.:** Injectable hydroxyapatite paste as an option for ocular implantation after evisceration. Ophthalmology, 2002; 11: 2123–2128.

Do redakcie doručeno dne 29. 3. 2010

Do tisku prijato dne 18. 8. 2010

MUDr. Alena Furdová, PhD.,
Klinika oftalmológie LFUK a UNB
Nemocnice Ružinov
Ružinovská 6,
826 06 Bratislava
e-mail: alikafurdova@gmail.com