

HDR ¹⁹²Ir BRACHYTERAPIA V LIEČBE BAZOCELULÁRNEHO KARCINÓMU DOLNEJ MIHALNICE A VNÚTORNÉHO KÚTIKA OKA – NAŠE SKÚSENOSTI

Furdová A.¹, Lukačko P.², Lederleitner D.³

¹Klinika oftalmológie Lekárskej fakulty Univerzity Komenského a Univerzitnej nemocnice, Nemocnica Ružinov, Bratislava, prednosta doc. MUDr. Vladimír Krásnik, PhD.

²Klinika radiačnej onkológie Onkologický ústav sv. Alžbety a SZÚ, Oddelenie brachyterapie, Bratislava, prednosta MUDr. Elena Bolješikova, CSc.

³Oddelenie radiačnej onkológie, pracovisko rádiofyziky, Národný onkologický ústav, Bratislava, primár MUDr. Pobjáková Margita

Časť práce bola prednesená na Vedeckých pracovných dňoch Slovenskej oftalmologickej spoločnosti a sekcie ambulatných lekárov, Košice, 18.-19. máj 2012

SÚHRN

Cieľ práce: Prvé skúsenosti a zhodnotenie počtu recidív u pacientov po aplikácii adjuvantnej liečby – HDR brachyterapie u pacientov s recidivujúcim tumorom pre inkompletnú excíziu bazocelulárneho karcinómu dolnej mihalnice a vnútorného kútika oka v minulosti.

Chirurgická liečba malígnych tumorov mihalníc spočívajúca v radikálnom odstránení celého novotvaru mihalnice a vnútorného kútika s dostatočným lemom a umožňuje v prvých štádiách efektívne vyliečiť prakticky všetky tumory s vyhovujúcim kozmetickým aj funkčným výsledkom. Rádioterapia sa využíva ako adjuvantná v prípadoch histopatologicky potvrdených infiltratívnych neohraničených inkompletných lézií a v prípadoch, kde je vysoké očakávané riziko lokálnej recidívy a v budúcnosti hrozí pre pacienta až exenterácia orbity.

Materiál a metodika: Pacienti s nálezom recidivujúceho bazaliómu v oblasti mihalnice a vnútorného kútika operovaní v r. 2010 a následne aplikovaná HDR brachyterapia vo forme muláže.

Výsledky: V r. 2010 sme aplikovali adjuvantnú HDR brachyterapiu u 3 pacientov (mužov) s recidívou bazocelulárneho karcinómu mihalnice po predchádzajúcich chirurgických excíziách. Vekový priemer bol 58 rokov – od 52 do 75 rokov.

Zo skupiny 41 pacientov s nemelanotickými malígnymi nádormi mihalníc u 3 pacientov (7,3 %) s recidivujúcim bazaliómom vnútorného kútika a dolnej mihalnice sme aplikovali po vybratí stehov adjuvantnú HDR brachyterapiu vo forme muláže na oblasť jazvy a recidívy. U každého pacienta bola zhotovená individuálna termoplastická maska, ktorá niesla plastické aplikátory. Bulbus bol štandardne krytý Tungsten eye shield aplikátorom. Liečba bola individuálna, aplikovali sme 10 frakcií po jednotlivej dávke 4,5 Gy (5x týždenne). Pacienti absolvovali liečbu ambulantne.

Záver: Po 2 rokoch sledovania v 6-mesačných intervaloch sme nezaznamenali recidívu ani u jedného z pacientov. Výsledky po liečbe HDR brachyterapiou sú uspokojivé, nezaznamenali sme výskyt neskorých komplikácií. Akútna postradiačná toxicita – erytém kože mihalníc a v okolí ustúpili po štandardnej symptomatickej liečbe do niekoľkých dní od ukončenia liečby žiarením.

Kľúčové slová: HDR ¹⁹²Ir brachyterapia, bazocelulárny karcinóm, liečba malígnych nádorov mihalníc

SUMMARY

HDR ¹⁹²Ir Brachytherapy in Treatment of Basal Cell Carcinoma of the Lower Eyelid and Inner Angle – our Experience

Purpose: First experience and evaluation of relapses in group of patients after surgery with applied adjuvant HDR brachytherapy for recurrent tumor after incomplete excision of basal cell carcinoma of the lower eyelid and inner angle.

Methods: Patients with recurrent basal cell carcinoma of the lower eyelid in year 2010. In 3 male patients with recurrent finding of basal cell after surgery we applied adjuvant HDR ¹⁹²Ir brachytherapy. The isodose curve chosen to prescribe the dose was 5 mm away from the skin surface.

Results: In the year 2010 we applied adjuvant HDR ¹⁹²Ir brachytherapy in 3 male patients with recurrent basal cell carcinoma. The average age was 58 years (52 to 75 years).

From group of 41 patients with non melanotic malignant tumors of the eyelids in 3 patients (7.3 %) with relapse after incomplete excision of the basal cell carcinoma of the lower eyelid we applied after removal of stitches after surgery adjuvant HDR ¹⁹²Ir brachytherapy. For each patient was made individual orbit mask that bore plastic applicators. Tungsten eye shield applicator was applied to protect the eye globe. Treatment of 10 fractions of 4.5 Gy single dose (5 times weekly) were scheduled within 2 weeks. Patients received outpatient treatment.

Conclusion: Acute toxicity postirradiation erythema of eyelid and skin around relieved by standard symptomatic treatment within a few days after completion of radiation therapy.

In 2 year interval after HDR ¹⁹²Ir brachytherapy we did not record the occurrence of late complica-

✉ Do redakcie doručeno dne 13. 2. 2013

📄 Do tisku prijato dne 27.5. 2013

doc. MUDr. Alena Furdová, PhD., MPH

Klinika oftalmológie LFUK a UN nemocnica Ružinov

Ružinovská 6

826 06 Bratislava

e-mail: afrf@mail.t-com.sk,

alikaufurdova@gmail.com

tel: pracovisko 421 2 48234 kl.583

tions such as corneal ulcers. Our preliminary experience shows excellent early skin tolerance. After 2 years of follow-up at 6 month interval we did not recognize relapse in our group of patients. The proposed technique of HDR ^{192}Ir brachytherapy after surgery should be considered a new clinical treatment in patients with recurrent non melanotic eyelid cancer. Its main advantage lies in the usefulness in all types of basal cell and squamous cell carcinoma and sebaceous carcinoma of the eyelids, without restriction by site, dimension, clinical or histological type, or the patient's general status.

Key words: HDR ^{192}Ir brachytherapy, basal cell carcinoma, eyelid carcinoma treatment

Čes. a slov. Oftal., 69, 2013, No. 2, p. 75–79

ÚVOD

Incidenca tumorov v oblasti mihalnic (dg. C44.1) v posledných rokoch narastá tak ako narastá aj incidencia zhubných nádorov kože v iných lokalizáciách, pričom najvyšší výskyt týchto ochorení zaznamenávame v skupine pacientov od 70 do 74 rokov (15). Najčastejšie sa vyskytujúce neme-lanocytárne nádory mihalnic sú bazocelulárny karcinóm (bazalióm), spinocelulárny karcinóm, mukoeypidermoidný karcinóm, sebaceózný karcinóm, karcinóm z Merkelových buniek. Nádory, ktoré súčasne postihujú spojovku aj mihalnice sú dlaždicovobunkový karcinóm, lymfómy, leukemické infiltráty (1, 13).

Bazalióm je najčastejším malígnym nádorom mihalnic, zodpovedá za 90 % malignít v tejto oblasti. Jeho incidencia v posledných desaťročiach taktiež rastie. Vzniká z bazálnych buniek epidermy a vlasových folikulov. Histopatologicky môžeme nájsť niekoľko foriem bazaliómu: multicentrický, sklerodermiformný, fibroepitelový, rohovatejší, metatypický a intraepidermálny. Rozdeľujeme ho na histopatologické štádiá od G1 – G4. V klinickej praxi sa bazocelulárny karcinóm najčastejšie zachytí v štádiu T1 resp. T2 (5, 6,7).

Ide o nádor pripomínajúci bazálne vrstvy dlaždicového epitelu. Makroskopicky je veľmi pestrý, začína ako drobná rezistencia mihalnice alebo vnútorného kútika, neskôr exulceruje a infiltruje do okolia. Vyznačuje sa invazívnym rastom, nízkou mortalitou a nízkou tendenciou k tvorbe metastáz. Bazalióm je hlavným predstaviteľom kategórie dg. č. C44 MKCH-10 (Iné zhubné nádory kože), ktorých incidencia na Slovensku v roku 2003 bola 69/100.000 osôb (13). Definitívnu diagnózu bazaliómu možno stanoviť len na základe histologického vyšetrenia. Diferenciálne diagnosticky je možná zámena bazaliómu s adnexálnymi epiteliómami, prítomnosť melanínu nesmie viesť k zámene. Najdôležitejšími etiologickými faktormi vzniku bazaliómu sú aktinické žiarenie, genetické vplyvy, karcinogény, jazvy a chronické poškodenia kože (1, 4, 8).

Primárna terapia bazaliómu v oblasti dolnej mihalnice a vnútorného kútika je zásadne chirurgická. Široká excízia ložiska s voľnými resekcijnými okrajmi (aspoň 2–3 mm) je vysoko efektívnym riešením s 5-ročnou mierou lokálnej recidívy do 10 % (16). Vzhľadom na veľkosť defektu po primárnej excízii je u 80 % pacientov prípadov nutné pokračovať rekonštrukčnou operáciou. Niektoré pokročilé lézie vyžadujú rozsiahle chirurgické intervencie a je nutné pristúpiť aj k mutilujúcim výkonom – exenterácia orbity (10). Pri pozitívnych resekcijných okrajoch po nedostatočnej primárnej excízii (napr. neskúseným chirurgom) je na zväznenie indikácia reexcízie. U výrazne lokálne pokročilých bazaliómov v oblasti v tejto oblasti s vysokým rizikom lokálnej recidívy po excízii alebo neakceptovateľným očakávaným kozmetickým efektom, u pacientov vo vyso-

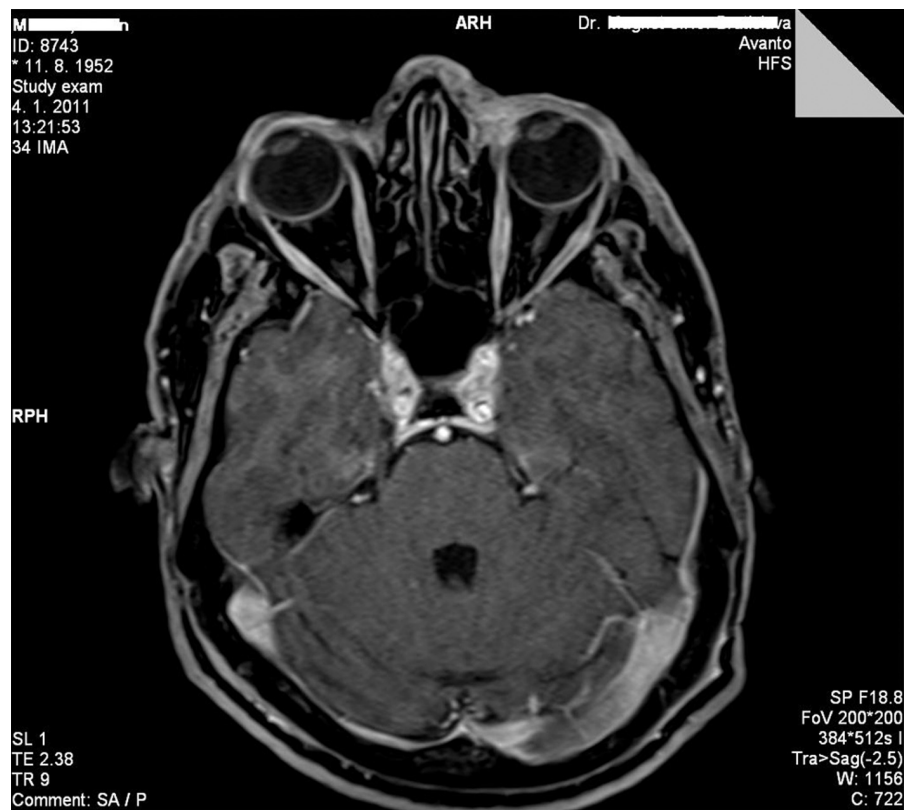
HDR ^{192}Ir BRACHYTERAPIA V LIEČBE BAZOCELULÁRNEHO KARCINÓMU DOLNEJ MIHALNICE A VNÚTORNEHO KÚTIKA OKA – NAŠE SKÚSENOSTI

Furdová A., Lukačko P., Lederleitner D.

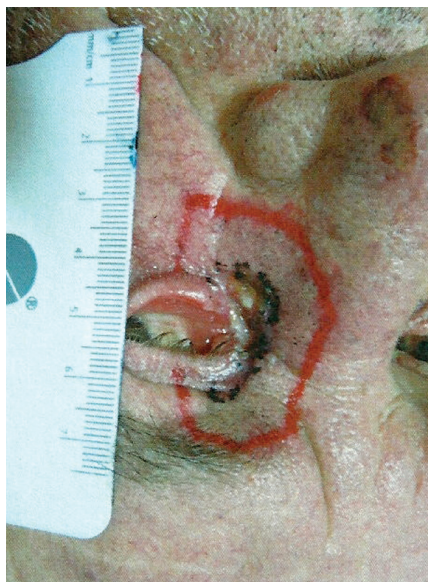kom veku alebo opakovane recidivujúcich lézií je vhodným riešením definitívna rádioterapia. V niektorých výnimočných prípadoch pri nemožnosti uskutočnenia chirurgického výkonu môže byť definitívnu alternatívou aj izolovaná rádioterapia (12).

V minulosti, najmä v 70. rokoch 20. storočia štandardne používaná externá rádioterapia v monoterapii (väčšinou ^{60}Co) pri liečbe bazaliómov v oblasti dolnej mihalnice a vnútorného kútika je už prekonaná vzhľadom na postradiačné jazvovité zmeny okolia, pričom v niektorých iných lokalizáciách je táto liečba dodnes považovaná za vysoko efektívnu (5, 8, 14).

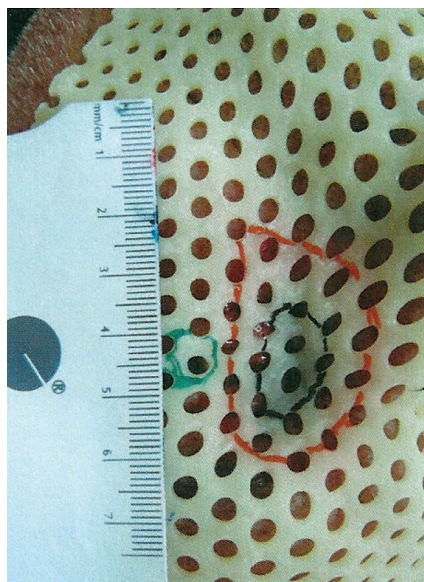
Po inkompletnej excízii, u recidivujúcich malígnych nádorov mihalnic alebo pri nemožnosti chirurgického riešenia sa v súčasnosti dostáva do popredia high dose rate (HDR) brachyterapia (2). Výhodou bra-



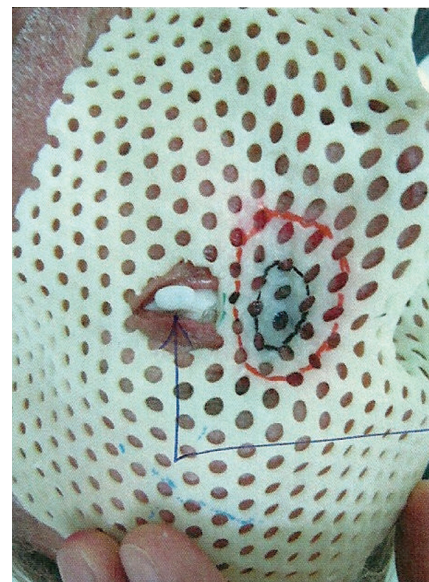
Obr. 1. MRI vyšetrenie orbity u pacienta s infiltráciou mediálneho kútika ľavého oka pred HDR brachyterapiou



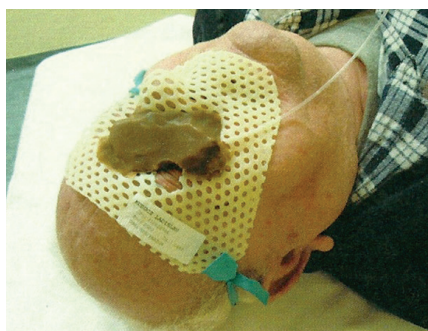
Obr. 2. Zakreslenie recidivujúceho ložiska (čierna farba) s lemom 5–10 mm (červená farba) pred vytvorením orfitevej masky



Obr. 4. Uloženie ochrany na povrchu očnej guľe (Tungsten eye shield)



Obr. 5. Liečebná poloha pacienta s nasadenou individuálne zhotovenou povrchovou mulážou

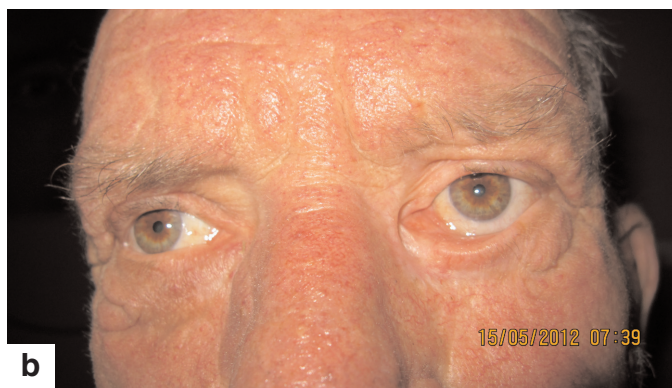
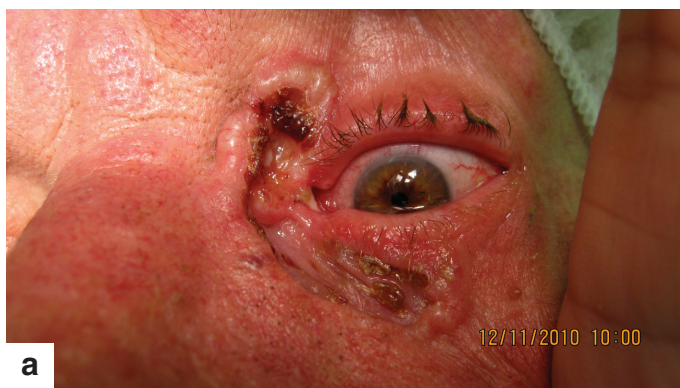
Obr. 3. Naznačenie cieľového objemu (červená farba) a šošovky (zelená farba) na orfitevej maske

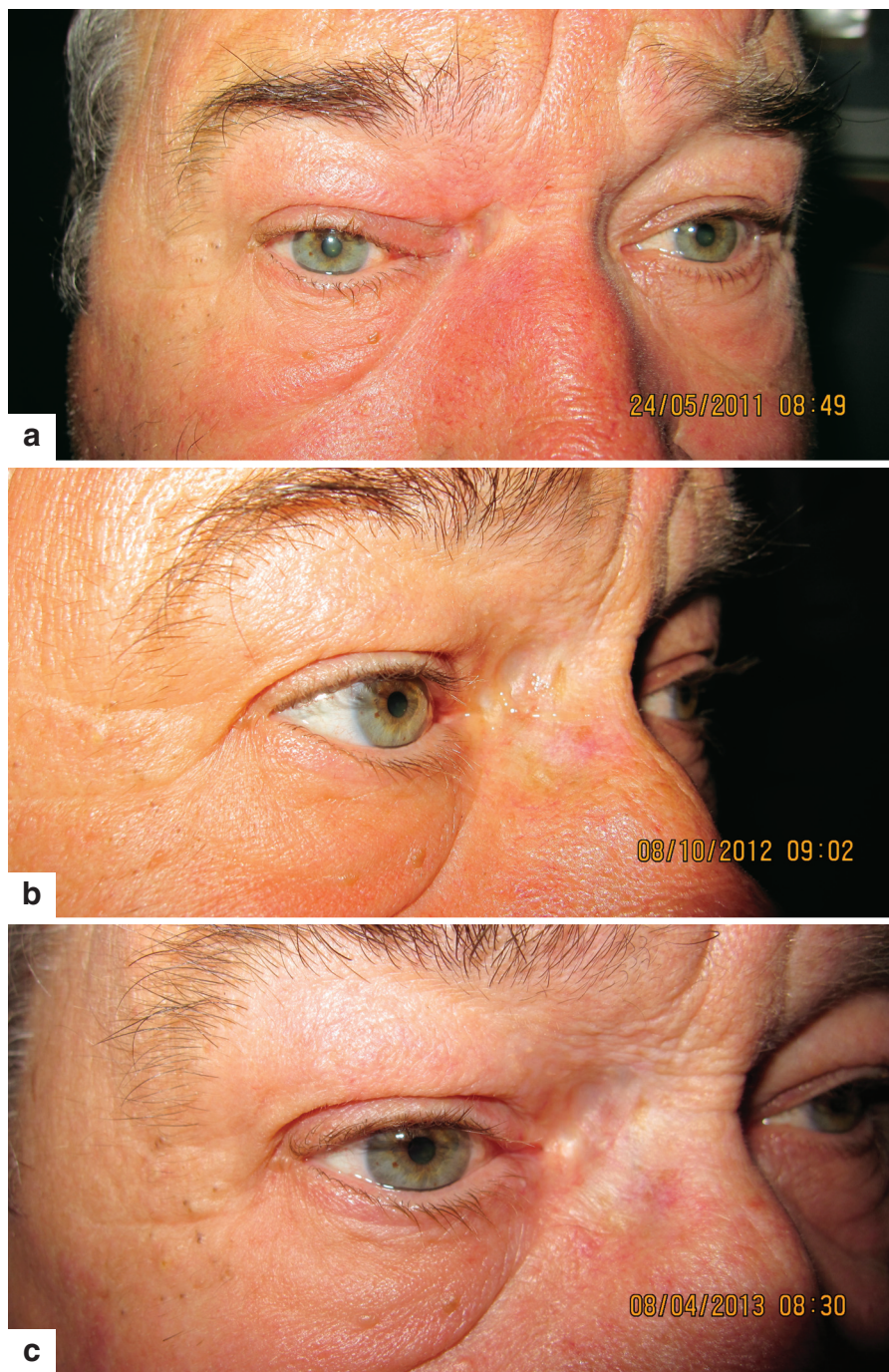
chyterapie je možnosť koncentrácie dávky žiarenia do malého objemu a prudký spád dávky do okolia s potenciálom šetrenia okolitých tkanív. Brachyterapia má

oproti chirurgii teoretickú výhodu v tom, že umožňuje pokryť vysokou dávkou väčšie oblasti kože (makroskopické ochorenie, mikroskopické ochorenie, bezpečnostný lem) bez nutnosti nevratného poškodenia okolitých tkanív. Brachyterapia v liečbe kožných nádorov môže byť realizovaná intersticiálnou cestou (chirurgické zavedenie brachyterapeutických aplikátorov priamo do tkaniva nádoru punkciou) alebo povrchovo. Povrchová brachyterapia sa realizuje využitím štandardných aplikátorov (napr. Leipzig Applicator, Brock Applicator, Nucletron BV, Holandsko), alebo na mieru pripravených muláží. Štandardné aplikátory sa vyznačujú jednoduchosťou použitia, dobrou reprodukcibilitou liečby, avšak neumožňujú použitie pre nepravidelné ložiská a v „zakrivenom“ nepravidelnom teréne ako je periokulárna oblasť (9, 11).

Individuálne zhotovené povrchové muláže umožňujú prekonať vyššie uvedené okolnosti, avšak vyžadujú dlhšiu prípravu. Princíp muláže spočíva vo vytvorení nosiča príslušnej hrúbky, ktorý dostatočne kopíruje povrch danej oblasti a nesie plastové aplikátory pre brachyterapiu. Nosiče možno zhotoviť z rôznych materiálov, napr. dentálnych alebo termoplastických materiálov. Na nosič sa následne fixujú vo vzdialenosti 5–10 mm plastové aplikátory rešpektujúce tvar a hĺbku cieľového objemu. K výpočtu dávkovej distribúcie sa používajú plánovacie systémy, ktoré rekonštruujú priestorovú distribúciu jednotlivých aplikátorov a vytvoria izodózový plán vo zvolených rovinách. Výsledná dávková distribúcia sa vytvára sumáciou dávok v jednotlivých stop pozíciách ¹⁹²Ir žiariča. Následné použitie individuálne zhotoveného aplikátora je jednoduché, dobre reprodukovateľné, pre pa-



Obr 6. Pacient s recidivujúcim bazaliómom mediálneho kútika ľavého oka pred liečbou – november 2010 po liečbe je bez recidivy, pretrvávajúce ektropium – máj 2012



Obr. 7. Pacient s mikroskopicky pozitívnym resekcijným okrajom po excízii bazaliómu mediálneho kútika pravého oka

- a) 6 mesiacov po brachyterapii pretrvávajú erytém kože v ožiarenej oblasti
- b) 22 mesiacov po ukončení brachyterapie
- c) 29 mesiacov po ukončení brachyterapie

pacienta komfortné a celá liečba môže byť ambulatnou formou.

MATERIÁL A METODIKA

U 3 pacientov (7,3 %) s recidivujúcim bazaliómom vnútorného kútika a dolnej

mihalnice po inkompletnej excízii dolnej mihalnice sme po potvrdení recidívy histologickým vyšetrením indikovali ambulantne adjuvantnú HDR ^{192}Ir brachyterapiu.

Liečbu žiarením sme indikovali po vybratí stehov vo forme povrchovej individuálne zhotovenej muláže na oblasť jazyva a recidívy s lemom 5–10 mm. U každého pacienta bola zhotovená ako nosič individuálna termoplastická maska (Orfit indu-

stries, Belgicko), na ktorej boli fixované plastické aplikátory pre brachyterapiu (Flexible implant tube 6F, Nucletron, Holandsko). Nasledovala 2D ortogonálna rekonštrukcia a výpočet dávky s následnou geometrickou optimalizáciou. U všetkých 3 pacientov sme aplikovali jednotlivú dávku 4,5 Gy v 10 frakciách (1 frakcia denne, 5 frakcií týždenne), čo biologicky predstavovalo dávku na tumor 54,4Gy EQD2 ($\alpha/\beta=10$, LQ model). Počas liečby bol bulbus bol štandardne krytý Tungsten eye shield aplikátorom (Civco, USA). Všetci pacienti absolvovali liečbu ambulantne.

Následné kontroly boli po ukončení brachyterapie pre očakávanú akútnu toxicitu v 2-týždňových intervaloch, neskôr v 3-mesačných, resp. po 1 roku v 6-mesačných intervaloch.

VÝSLEDKY

Po 2 rokoch sledovania v 6-mesačných intervaloch sme nezaznamenali recidívu ani u jedného z pacientov. Výsledky po liečbe HDR ^{192}Ir brachyterapiou sú uspokojivé, nezaznamenali sme výskyt neskorých komplikácií ako vred rohovky. Akútna postradiačná toxicita – erytém kože mihalnice a v okolí ustúpili po štandardnej symptomatickej liečbe do niekoľkých dní od ukončenia liečby žiarením.

DISKUSIA

Údaje o recidívach po chirurgickej liečbe bazaliómu sa líšia v závislosti od použitej operačnej techniky. V nám známých prácach, publikovaných v priebehu posledných 10 rokov, sa výskyt recidív u pacientov ošetrených bez použitia Mohsovej mikrografickej chirurgie alebo „en-face“ zmrazovaných rezov peroperačne pohyboval v rozpätí 1,8 % až 39 %, pri dlhšom sledovaní pacientov podiel recidív rástol. V epidemiologických a klinických prácach nachádzame miernu prevahu výskytu u mužov. V rámci možných príčin môžeme uvažovať o menšej pozornosti tejto časti slovenskej populácie voči výskytu z hľadiska laika „kozmetických“ lézií na tvári. Najčastejší výskyt recidív je na dolnej mihalnici. Lokálna liečba (Imiquimod - Aldara) sa v lokalizácii blízko marga mihalnice alebo vonkajšieho alebo vnútorného kútika

ešte v širšom meradle nevyužíva (3, 16, 17).

Rekonštrukčné operácie a plastiky mihalnic po odstránení tumoru sú v súčasnosti rozpracované až na úroveň posunu chondromukózneho septálneho laloka z hornej mihalnice. Napriek tomu exenterácia orbity je stále jednou z alternatív riešenia pokročilého štádia procesu (10).

Brachyterapia HDR ^{192}Ir sa rozvinula v liečbe bazocelulárneho a squamocelulárneho karcinómu mihalnic v 90. rokoch minulého storočia. Novšie metodiky brachyterapie uplatňujú v liečbe nemelanotických lézií na tvári spôsob HDR elektronickej brachyterapie (electronic BT).

Prvé správy o HDR brachyterapii v liečba bazaliómov mihalnic sa však objavili až v r. 2007 (11).

Guix (9) referoval o 136 pacientoch s bazaliómom alebo spinocelulárnym karcinómom v oblasti tváre. Devätnásť pacientov bolo liečených štandardnými firemnými aplikátormi Brock a 117 pacientov s pomocou individuálne vytvorených polymethylmetakrylátových apliká-

torov získaných odťahkom tváre pacienta. Pre lézie do veľkosti 4 cm bola minimálna dávka 60 až 65 Gy pri dávke na frakciu 1,8 Gy (EQD2 58,4–63,7 Gy), čo je mierne vyššia dávka ako sme použili u našich pacientov. Lézie väčšie ako 4 cm boli ožiarené až do celkovej dávky 75–80 Gy (EQD2 72 – 78 Gy). V celom súbore zaznamenali 3 recidívy, jeden pacient recidivoval pri liečbe primárneho nádoru, u dvoch pacientov išlo o recidívu pri rekurentných tumoroch. V časovom intervale 5 rokov bolo bez recidívy 98 % všetkých pacientov, u pacientov s primárnymi nádormi bola 5-ročná lokálna kontrola 99 %, u pacientov s rekurentnými tumorami 87 %. Tolerancia liečby bola vynikajúca vo všetkých prípadoch, žiadne závažné, skoré alebo neskoré komplikácie neboli zistené.

Rádiobiologicky prepočítaná celková dávka pri nami použitej liečebnej schéme (10 frakcií po 4,5 Gy) bola v porovnaní s vyššie uvedenou prácou nižšia (EQD2 54,4 v.s. EQD2 58,4 Gy) a taktiež viedla ku kompletnej remisii ochorenia. Avšak krátke sledovanie (2 roky)

a nízky počet našich pacientov nám zatiaľ nedovoľuje spoľahlivo hodnotiť tento terapeutický režim z hľadiska efektivity.

ZÁVER

V rámci oftalmoonkológie sa problematike malígnych nemelanocytárnych nádorov mihalnic venuje zvýšená pozornosť, pretože neliečený nádor môže prerastaním do očnice spôsobiť až stratu oka až exenteráciu očnice. Primárna chirurgická liečba a následná rekonštrukčná chirurgia pokročilých štádií predstavuje neraz závažný estetický zásah.

Rádioterapia predstavuje vysoko účinnú modalitu v liečbe kožných karcinómov v oblasti tváre. Adjuvantná brachyterapia je metódou voľby u inkompletných excízií alebo u recidivujúcich nemelanotických malígnych nádorov mihalnic. Naše prvé skúsenosti dokazujú, že v sledovanom intervale 2 roky po liečbe nedošlo k recidíve bazocelulárneho karcinómu.

LITERATURA

1. **Allali J, D'Hermes F, Renard G:** Basal Cell Carcinoma of the Eyelids. *Ophthalmologica*, 219; 2005: 57–71.
2. **Bhatnagar A.:** Nonmelanoma skin cancer treated with electronic brachytherapy: Results at 1 year. *Brachytherapy*, 9.január 2013, in press, dostupné na internete <http://www.sciencedirect.com/science/article/pii/S153847211200236X>.
3. **Carter KD, Nerad JA, Whitaker DC:** Clinical factors influencing periocular surgical defects after Mohs micrographic surgery. *Ophthalm Plast Reconstr Surg* 15; 1999: 83–91.
4. **Ducasse A, Pluot M, Gotzamanis A, Brugnari C, Leccia L, Rossi P:** Factors of recurrence of basal cell carcinomas of the eyelid. *J Fr Ophthalmol* 25(5); 2002: 512–516.
5. **Furdová A.:** Bazocelulárny karcinóm mihalnic [elektronický dokument]. *i-med.sk*, 2012, dostupné na internete: ISSN 1338–4392.
6. **Furdová, A., Oláh, Z.:** Nádory oka a okolitých štruktúr, CERM, Brno, 2010, 151 s.
7. **Furdová, A., Štrmeň, P., Oláh, Z.:** Použitie TNM-klasifikácie v oftalmológii. *Choroby hlavy a krku, Head and Neck Diseases*, 2 (9); 2000: 17–25.
8. **Furdová, A., Svetlošáková, Z.:** Bazaliómy v oblasti oka a mihalnic. *Dermatológia pre prax*, 3, 2009, 115–117.
9. **Guix B, Finestres F, Tello JI, Palma C, Martinez A., Guix JR, Guix R.:** Treatment of skin carcinomas of the face by high-dose-rate brachytherapy and custom-made surface molds. *International Journal of Radiation Oncology*Biophysics*Physics*, 47 (1); 2000: 95–102.
10. **Chynoranský, M., Furdová, A., Oláh, Z.:** Exenterácie očnice. *Čes a Slov Oftalmol*, 50 (2); 1994: 92–97.
11. **Monge RM, Gómez-Isturriaga A:** High-dose-rate brachytherapy in lower eyelid cancer. *Brachytherapy*, 6 (3); 2007: 227–229.
12. **Nemet AY, Deckel Y, Martin PA, Kourt G, Chilov M, Sharma V, Bengner R:** Management of periocular basal and squamous cell carcinoma: a series of 485 cases. *Am J Ophthalmol*, 142; 2006: 293–297.
13. **Ondrušová M, Pleško I, Safaei-Diba Ch, Obšitníková A, Štefaňáková D, Ondruš D:** Komplexná analýza výskytu a úmrtnosti na zhubné nádory v Slovenskej republike [online]. *Národný onkologický register SR, NCZI*, 2007 [cit. 27.2.2009]. <http://www.nor-sk.org/>.
14. **Paavilainen V, Tuominen J, Aho VV, Saari KM:** Long-term results after treatment of basal cell carcinoma of the eyelid in South-Western Finland. *Eur J Ophthalmol*: 17(4); 2007: 494–500.
15. **Paavilainen V, Tuominen J, Pukkala E, Saari KM:** Basal cell carcinoma of the eyelid in Finland during 1953–97. *Acta Ophthalmol Scand* 83(2); 2005: 215–220.
16. **Sigurdsson H, Agnarsson BA:** Basal cell carcinoma of the eyelid. Risk of recurrence according to adequacy of surgical margins. *Acta Ophthalmol Scand* 76(4); 1998: 477–480.
17. **Wong VA, Marshall JA, Whitehead KJ, Williamson RM, Sullivan TJ:** Management of periocular basal cell carcinoma with modified en face frozen section controlled excision. *Ophthalm Plast Reconstr Surg* 18(6); 2002: 430–435.