

# VZŤAH MORFOLOGICKÝCH A FUNKČNÝCH ZMIEN U DETÍ S DYSTROFICKÝM OCHORENÍM SIETNICE

Porubánová M., Gerinec A.,  
Bušánková B.

Klinika detskej oftalmológie LFUK  
DFNsP Bratislava, prednosta prof.  
MUDr. Anton Gerinec, CSc.

## SOUHRN

**CIEĽ:** Charakterizovať vzájomnú koreláciu funkčných a morfológických zmien na sietnici u detí s dystrofickým ochorením sietnice.

**METÓDY:** V súbore 6 pacientov s vybranými diagnostickými jednotkami bol analyzovaný morfológický nález na sietnici zobrazený optickou koherentnou tomografiou a bola hodnotená vzájomná korelácia s nálezmi elektrofyziologického vyšetrenia.

**VÝSLEDKY:** U všetkých vyšetrených pacientov sa potvrdili morfológické zmeny typické pre dané ochorenie, ktoré zodpovedali poklesu zrakových funkcií (zníženie zrakovej ostrosti, zúženie zorného poľa, poruchy farbocitu, svetloplachosť nyktalopia). Tomu zodpovedali aj výsledky elektrofyziologického vyšetrenia, kde sa funkčné zmeny prejavili patologickou konfiguráciou kriviek.

**ZÁVER:** V diagnostike dystrofických ochorení sietnice sú okrem štandardných vyšetrovacích postupov nenahraditeľné elektrofyziologické metódy a optická koherentná tomografia. Korelácia výsledkov týchto vyšetrení, ako sa potvrdilo aj v súbore našich pacientov, nám umožňuje presnejšie diagnostikovať, sledovať a lepšie pochopiť dynamiku zmien po morfológickej a funkčnej stránke a dáva možnosť ich využitia v terapii, sledovaní jej účinnosti a prevencii patologických stavov cestou genetických metód.

**Kľúčová slova:** Optická koherentná tomografia, Elektoretinografia, Elektrookulografia, korelácia, tapetoretinálne dystrofie, deti

## SUMMARY

### The Relations of Morphological and Functional Changes in Children with Retinal Dystrophy Disease

**PURPOSE:** To characterize the correlation between functional and morphological changes in the retina in the retinal dystrophies in children.

**METHODS:** In the group of six patients with selected types of retinal dystrophies was analysed the morphological findings obtained by the Optical coherence tomography (OCT) and their correlation with the electrophysiological findings.

**RESULTS:** Typical morphological retinal changes visualised by OCT were confirmed in all examined patients and were in correlation with progressive loss of visual function (decrease of visual acuity, constriction of visual field or scotomas in visual field, colour vision defect, nyctalopia) and abnormal values of the electrophysiological findings.

**CONCLUSIONS:** Optical coherence tomography and electrophysiological methods are essential in approaching patient with tapetoretinal dystrophies. Correlation of these findings enables us to make diagnose easier, to understand better the dynamic of the morphological and functional changes in these patients. It can also be implicated as prognostic indicators for visual progression in patients with retinal dystrophy and also in prevention by means of genetic methods.

**Key words:** optical coherence tomography, electroretinography, electrooculography, correlation, retinal dystrophies, children

Čes. a slov. Oftal., 69, 2013, No. 5, p. 208–212

✉ Do redakcie doručeno dne 17. 6. 2013

✍ Do tisku prijato dne 20. 12. 2013

MUDr. Miroslava Porubánová  
Klinika detskej oftalmológie LF UK DFNsP  
Limbová 1  
833 40 Bratislava  
mporubanova@gmail.com

## ÚVOD

Dystrofie sietnice zahrňujú veľkú heterogénnu skupinu ochorení, z ktorých veľká časť postihuje makulárnu oblasť sietnice. Ochorenia vznikajú na genetickom podklade a pri mnohých bola identifikovaná ich

molekulárnogenetická podstata (9, 12). Následkom génovej mutácie je porucha metabolismu fotoreceptorov, retinálneho pigmentového epitelu alebo iných štruktúr, čo vedie k narušeniu zrakových funkcií v rôznom rozsahu.

Všeobecná charakteristika je typická pre všetky diagnostické jednotky: patologický oftalmoskopický nález, dedičný

podklad, výskyt vo všetkých vekových kategóriách, bilaterálna nálezu, progresia choroby, redukcia zrakových funkcií (3).

V diagnostike tapetoretinálnych dystrofií (TRD) je vzhľadom na genetickú podstatu dôležitá podrobná rodinná anamnéza a aj vyšetrenie rodinných príslušníkov.

Štandardná oftalmoskopia (priama aj nepriama) ostáva základom v diagnostike

TRD. Dalšími doplňujícími vyšetřeními sú: automatická perimetria, vyšetrenie farbocitu, fluoresceínová angiografia, genetické vyšetrenie, elektrofyziologické vyšetrenie a optická koherentná tomografia (OCT).

V našej práci sme sa zamerali na výsledky vyšetrenia pomocou OCT, ktoré nám vizualizuje morfológické zmeny na sietnici a ich následnú koreláciu s funkčnými zmenami zistenými elektrofyziologickým vyšetrením u detí s dystrofickými ochoreniami sietnice. V predklinickom štádiu ochorenia alebo pri netypickom náleze v detskom veku, je často možné upresniť diagnózu dystrofie sietnice len pomocou funkčných testov a OCT.

### Optická koherentná tomografia (OCT)

OCT umožňuje kvalitatívnu analýzu mikroštruktúry sietnice s vysokým rozlíšením od 1,5–15 mikrometrov. V diagnostike a sledovaní progresívnych zmien je veľmi prínosné aj kvantitatívne hodnotenie – meranie hrúbky sietnice, jej vrstiev, patologických ložísk, objemu makuly na lineárnych skenoch, mapách a následné porovnanie s normatívnou databázou.

### Elektrofyziologické vyšetrovacie metódy

Elektrofyziologické vyšetrovacie metódy majú nezastupiteľnú úlohu v diagnostike tapetoretinálnych dystrofií. Znázorňujú elektrickú aktivitu sietnice objektívne, neinvazívne a aj v predklinickom štádiu ochorenia (5, 8). Základné typy elektrofyziologického vyšetrenia sú: elektoretinografia, elektrookulografia, zrakové evokované potenciály.

Elektoretinografia (ERG) – zaznamenáva elektrickú aktivitu generovanú fotoreceptormi a ostatnými nervovými bunkami sietnice, ktorá vzniká po svetelnom stimule a jeho ukončení. Podľa typu stimulu a rozsahu sietnice, ktorý je testovaný, rozlišujeme niekoľko typov ERG: štandardná (full field ERG), fokálna, multifokálna, flicker ERG, pattern ERG.

Elektrookulografia – zaznamenáva zmenu pokojového potenciálu v dôsledku elektrochemických zmien na úrovni RPE, Bruchovej membrány a fotoreceptoroch ako elektrický potenciál – elektrookulogram.

Zrakové evokované potenciály (VEP) – majú využitie pri hodnotení integrity a funkcie zrakovej dráhy a obzvlášť zrakových nervov a optickej chiazmy. Predstavujú odpoveď zrakových kôrových centier mozgu na svetelnú stimuláciu. Ide teda o hodnotenie zrakovej dráhy v celom jej rozsahu. Podľa druhu podnetu rozlišujeme VEP na zábleskové (flash VEP) a štruktúrované (pattern VEP).

## MATERIÁL A METÓDY

Na Klinike detskej oftalmológie sme zisťovali koreláciu medzi nálezom zobrazeným pomocou OCT a výsledkom elektrofyziologického vyšetrenia u 6 pacientov s makulárnou dystrofiou sietnice.

### Pacient č. 1

14-ročná pacientka sledovaná s diagnózou morbus Stargardt – fundus flavimaculatus od 6 rokov s pozitívnou rodinnou anamnézou – v rodine je ochorenie diagnostikované u staršej sestry. Zraková ostrosť je 5/50 na oboch očiach. Na perimetrii v centrálnej časti zorného pola skotómy, na očnom pozadí nález roztriešteného foveolárneho reflexu a presunov pigmentu v makulárnej oblasti, v strednej periférii drobné pisciformné ložiská.

### Pacient č. 2

11-ročná pacientka s diagnózou morbus Best, s pozitívnou rodinnou anamnézou (m. Best u otca). Zraková ostrosť 5/15 na oboch očiach. Na perimetrii centrálna skotómy obojstranne, na očnom pozadí viteliformná, cystická lézia s radiálnymi záhybmi pod makulárnou oblasťou, perimacularne početné žltobelavé ložiská.

### Pacient č. 3

10-ročná pacientka sledovaná od 1 roka s nystagmom, výraznou svetloplachosťou, poruchou farbocitu. Zraková ostrosť na oboch očiach 5/50. Stav imponoval ako dystrophia conorum, po zohľadnení klinického priebehu a výsledkov vyšetrení bola z tejto heterogénnej skupiny dystrofií upresnená diagnóza ako totálna achromatopsia.

### Pacient č. 4

17-ročný pacient s juvenilnou retinoschízou (jeho brat sledovaný s tou istou diagnózou) so zrakovou ostrosťou 5/10 na oboch očiach. V zornom poli centrálna

skotómy, na očnom pozadí makula bez reflexu, radiálne nariasená, s intraretinálnymi vakuolami, s dezintegrovaným retinálnym pigmentovým epitelom (RPE).

### Pacient č. 5

12-ročný pacient s difúznou formou tapetoretinálnej dystrofie. Zraková ostrosť na oboch očiach 5/10, na perimetrii početné skotómy, viac na periférii, na očnom pozadí fundus s jemnou deštrukciou RPE, menej pigmentovaný, redukcia arteriálneho riečišťa.

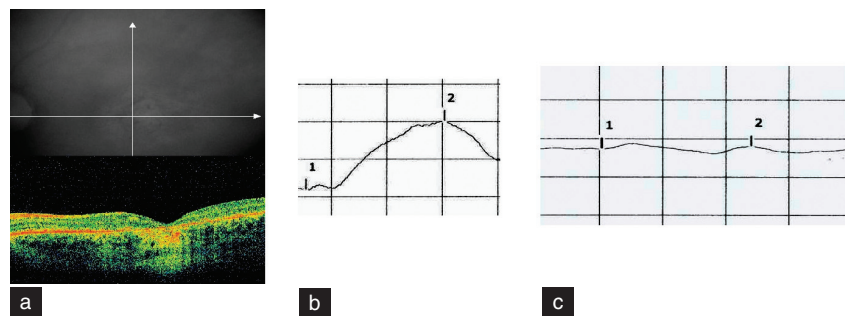
### Pacient č. 6

17-ročný pacient s pigmentóznou dystrofiou sietnice. Zraková ostrosť 5/50 na oboch očiach, Na perimetrii koncentrické zúženie zorného pola, na očnom pozadí na celom funde pigmentový list dezintegrovateľný, osteoblastické hyperpigmentácie v ekvatoriálnej časti, k centru ich ubúda, vpravo cystoidný edém makuly.

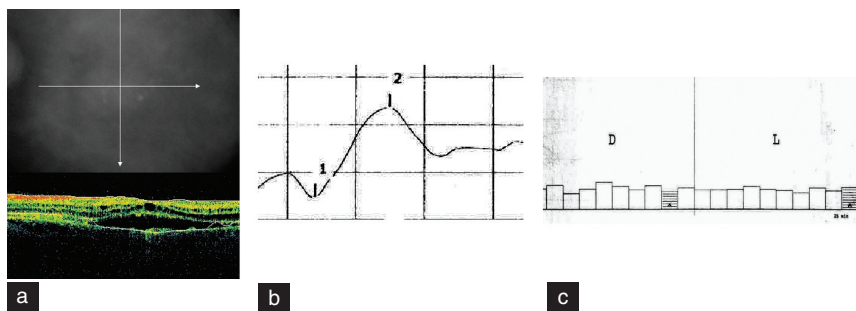
## VÝSLEDKY

Pacientka č. 1 (m. Stargardt): Na OCT skene (obr. 1a) viditeľné výrazné stenčenie neurosenzorickej časti sietnice – centrálna hrúbka makuly (CHM) 180 mikrometrov. Nepravidelná štruktúra v oblasti spojenia vonkajšieho a vnútorného segmentu fotoreceptorov a retinálneho pigmentového epitelu (RPE). Na fotopickom ERG je predĺžená latencia vlny b (obr. 1b), na skotopickom zázname je krivka ERG výrazne amplitúdovo redukovaná s predĺženou latenciou vlny b (obr. 1c).

Pacientka č. 2 (m. Best): obraz OCT – nepravidelné zhrubnutie RPE a v oblasti lézie rozštiepenie – „prázdna“ oblasť s nízkou reflektivitou (obr. 2a). Elektoretinogram normálnej konfigurácie, amplitúdovo aj latečne v norme (obr. 2b), patologická konfigurácia záznamu EOG, Ardenov kvocient 123 (obr. 2c).



Obr. 1 Morbus Stargardt  
1a Obráz OCT, 1b Fotopický záznam ERG, 1c Skotopický záznam ERG

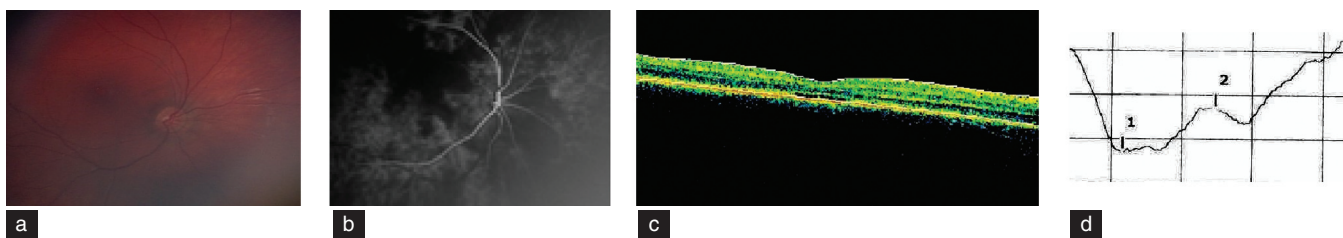


Obr. 2 Morbus Best  
2a Obraz OCT, 2b Záznam ERG, 2c Záznam EOG

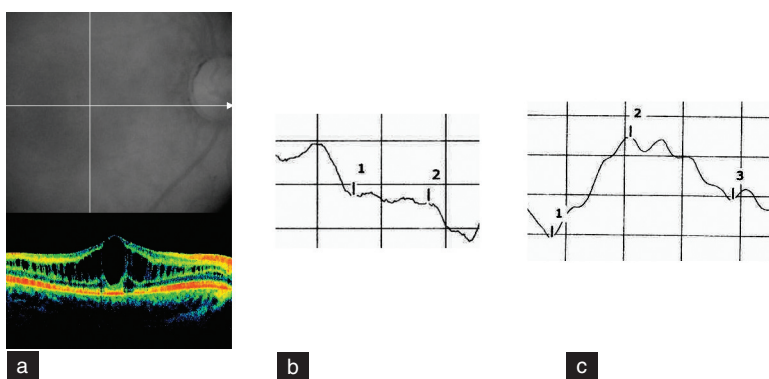
na fotopickom zázname ERG krivka amplitúdovo redukovaná (obr. 3d).

Pacient č. 4 (juvenilná retinoschíza): Na OCT sú viditeľné typické cystické zmeny vo vonkajšej časti sietnice, rozšírenie vo vrstve nervových vlákien (CHM 593 mikrometrov) (obr.4a), na ERG signifikantne amplitúdovo redukovaná, až elektronegatívna vlna b (obr. 4b), záznam VEP s oslabenou odpoveďou, vlna P s hraničnou amplitúdou (obr. 4c).

Pacient č. 5 (difúzna TRD): na očnom pozadí fundus s jemnou deštrukciou



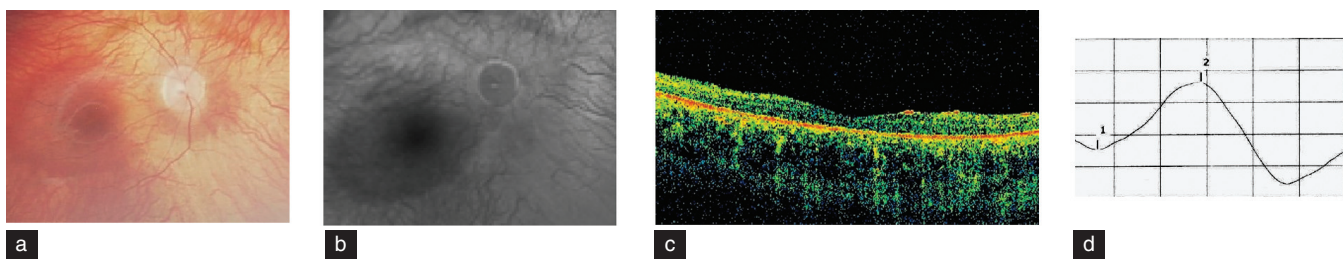
Obr. 3 Totálna achromatopsia  
3a Oftalmoskopický nález, 3b Nález na FAG, 3c Obraz OCT, 3d Fotopický záznam ERG



Obr. 4 Juvenilná retinoschíza  
4a Obraz OCT, 4b Záznam ERG, 4c Záznam VEP

RPE, menej pigmentovaný, redukcia arteriálneho riečišťa (obr. 5a). Na FAG sa zobrazila difúzne škvrnitá náplň v choroidey, retinálne cievy redukované, RPE výrazne redukovaný, s výnimkou makulárnej oblasti (obr. 5b). Na OCT výrazné stenčenie vrstiev sietnice (CHM 93 mikrometrov) a nepravidelnosti RPE (obr. 5c), ERG krivka amplitúdovo redukovaná (obr. 5d).

Pacient č. 6 (pigmentózna dystrofia sietnice): OCT – obraz cystoidných zmien v oblasti makuly (CHM 390 mikrometrov), periférne stenčenie celej hrúbky sietnice (150 mikrometrov), dezorganizácia v RPE

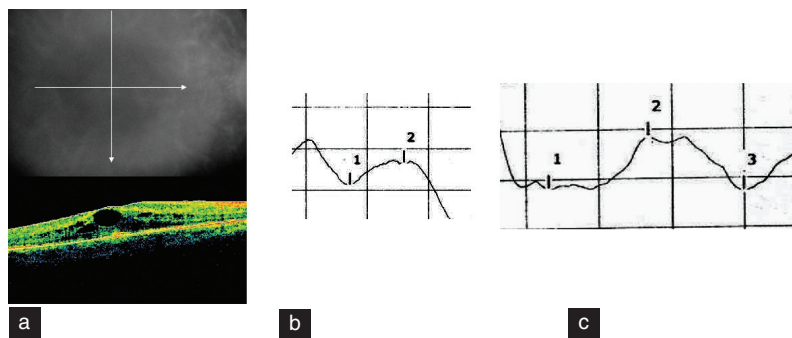


Obr. 5 Difúzna forma TRD  
5a Oftalmoskopický nález, 5b FAG nález, 5c Obraz OCT, 5d Záznam ERG

Pacientka č. 3 (totálna achromatopsia): Na očnom pozadí fovea atrofická s prevšitím choroidey, lemovaná zrnitejším RPE (obr. 3a), na FAG sa znázornila škvr-

nitá hyperfluorescencia v oblasti fovey (obr. 3b). V OCT náleze je dezorganizácia vo vrstve fotoreceptorov, bez defektu v RPE, CHM 193 mikrometrov (obr. 3c),

(obr. 6a), fotopická krivka ERG s redukciami amplitúd (obr. 6b), patologický záznam VEP s latencne predĺženou, amplitúdovo redukovanou vlnou P (obr. 6c).



Obr. 6 Pigmentózna dystrofia sietnice  
6a Obraz OCT, 6b Fotopický záznam ERG, 6c Záznam VEP

## DISKUSIA

Hereditárne dystrofie sietnice zahŕňajú široké spektrum ochorení, ktoré sa môžu vyskytovať samostatne alebo aj v asociácii s niektorými celkovými chorobami. Ich podstatou je genetická mutácia, ktorej výsledkom je porucha metabolizmu a patologický proces v niektorej časti vrstiev sietnice. Vzhľadom na rozsiahlosť a rôznorodosť retinálnych dystrofií, ich klasifikácia nie je jednotná. Deutman (1) rozdeľuje dystrofie podľa miesta anatomického vzniku (tabuľka 1).

V presnej diagnostike TRD je okrem základných vyšetrovacích metód nevyhnutné zobrazenie jednotlivých vrstiev sietnice a prípadných štrukturálnych zmien, ktoré nám umožňuje optická koherentná tomografia. Poskytuje nám ako kvalitatívnu, aj kvantitatívnu analýzu vrstiev sietnice. Typickým nálezom na OCT pri TRD je narušenie stratifikácie sietnice, sú prítomné nepravidelnosti v RPE, vo vrstve fotoreceptorov, vonkajšej časti sietnice, celkové stenčenie difúzne i centrálné (11). Lim et al. (7) uvádzajú vo svojej štúdií výrazné stenčenie vo vonkajšej

časti sietnice a len mierny pokles hrúbky vo vnútorných častiach sietnice, pričom výraznejšie sú zmeny v makulárnej oblasti ako vo foveolárnej oblasti u pacientov s pigmentóznou dystrofiou. Naproti tomu u pacientov s morbus Stargardt a čapíkovou – tyčinkovou dystrofiou je výraznejšie stenčenie vonkajšej vrstvy sietnice vo foveolárnej oblasti, čo korešponduje s výraznejším poklesom centrálnej zrakovkej ostrosti u týchto pacientov. Witkin et al. vo svojej publikácii uvádzajú ako spoľahlivý faktor v diagnostike retinálnej dystrofie stenčenie v oblasti vonkajších segmentov fotoreceptorov a pigmentového epitelu foveoly, pričom pokles hrúbky je úmerný poklesu zrakových funkcií (14). Hashem et al. vo svojej štúdií uvádzajú nález generalizovaného stenčenia sietnice v oblasti makuly, atrofiiu RPE u typickej aj atypickej pigmentózne dystrofie, pričom subfoveolárne bol nález intaktného RPE u väčšiny pacientov a nebola korelácia medzi stupňom stenčenia RPE a množstvom prítomných pigmentácií na sietnici (4). Sandberg et al. (10) vo svojej štúdií uvádzajú nález cystoidného makulárneho edému u 15 % pacientov s pigmentóznou dystrofiou, s centrálnym zhrubnutím sietnice, ako je

vidieť aj u jedného z vyššie uvedených pacientov s pigmentóznou dystrofiou.

Uvedeným morfológickým zmenám na sietnici zodpovedajú funkčné zmeny pri elektrofyziologickom vyšetrení sietnice, ktoré možno detekovať aj v predklinickom štádiu ochorenia. Umožňujú nám hodnotiť závažnosť, respektíve štádium a progresiu ochorenia. Niektorí autori uvádzajú u pacientov s klinickým nálezom M. Stargardt a typickým nálezom na OCT, nález normálneho ERG v začiatkových fázach ochorenia, zatiaľ čo v pokročilých formách je typickejší nález abnormálneho ERG (2). Zahid et al. vo svojej štúdií zistili u pacientov s výrazne progredujúcim ochorením M. Stargardt, významne nižšiu amplitúdu vlny b na skotopickom ERG pri prvom vyšetrení na začiatku ochorenia ako u tých s miernejšou progresiou (15). Kousal a kol. (6) popisujú koreláciu klinického obrazu s mutáciou v ORF 15 génu RPGR u pigmentózne dystrofie. Prínosné je porovnanie štandardnej ERG s multifokálnou ERG, ktorá umožňuje zobrazenie mozaikovitého rozloženia dysfunkcie sietnice, aj keď je celková elektrofyziologická aktivita sietnice hodnotená ako normálna. V mnohých prípadoch tapetoretinálnej dystrofie je na začiatku ochorenia príznačná supranormálna alebo hypernormálna odpoveď ERG a táto sa s progresiou ochorenia mení na modifikovanú, jednoznačne oslabenú až nevybavnú (13).

Pre presnejšiu diagnostiku je veľmi prínosné poznať a hodnotiť nálezy elektrofyziologického vyšetrenia spolu s klinickým prejavom a morfológickým obrazom sietnice získaným pomocou optickej koherentnej tomografie. Táto vzájomná korelácia nám umožňuje retinálne dystrofie lepšie pochopiť, charakterizovať a získané poznatky využiť v ďalšom sledovaní, stanovení prognózy ochorenia, prípadne účinnosti terapie.

Tab. 1 Rozdelenie makulárnych dystrofií podľa miesta anatomického vzniku podľa Deutmana (1).

Vrstva nervových vlákien	Fotoreceptory	Pigmentový epitel	Bruchova membrána	Choroidea
Juvenilná Retinoschíza	Čapíkovito-tyčinkové dystrofie	Viteliformná dystrofia	Pseudoinflamačná dystrofia	Centrálna choroidálna dystrofia
	M. Stargardt	Fundus flavimaculatus	Angioid streaks	
	Pericentrálna pigmentózna dystrofia	Motýľovitá dystrofia	Myopická makulárna degenerácia	
	Progresívna makulárna anulárna dystrofia	Retikulárna dystrofia		
		Dominantá cystoidná makulárna dystrofia		
		Skupinové familiárne pigmentácie		
		Dominantné drúzy		

## ZÁVER

Dystrofické ochorenia makulárnej krajiny sietnice zahŕňujú širokú skupinu diagnostických jednotiek, ktoré nie je vždy ľahké diagnostikovať a presne zatriediť v iničiálnych fázach ochorenia.

V diagnostike sú okrem štandardných vyšetrovacích postupov nenahraditeľné elektrofyziologické metódy (ERG, EOG, VEP) a optická koherentná tomografia. U všetkých pacientov v našom súbore boli pomocou OCT vizualizované mikroskopické zmeny na sietnici – stenčenie

neurosenzorickej časti sietnice, nepravidelná štruktúra, dezorganizácia vo vrstve fotoreceptorov, RPE, cystické zmeny v makulárnej oblasti. Tomu zodpovedali aj výsledky elektrofyziologického vyšetrenia – oslabenie, resp. modifikácia odpovedí jednotlivých vrstiev sietnice na stimuláciu, ktoré poukazujú na funkčné zmeny u pacientov s TRD.

Korelácia výsledkov týchto vyšetrení nám umožňuje sledovať a lepšie pochopiť dynamiku zmien po morfolologickej a funkčnej stránke a dáva možnosť ich využitia v terapii, sledovaní jej účinnosti a prevencii patologických stavov cestou genetických metód. Poznanie a korelácia

OCT a elektrofyziologických nálezov patológie sietnice je zvlášť prínosné v diagnostike patologických procesov makuly u malých detí, kde v porovnaní s dospelou populáciou nie sú OCT a elektrofyziologické nálezy z technických a vekových príčin dostatočne preskúmané. Je to dané najmä ťažšou spoluprácou a sťaženým získavaním potrebných informácií a záznamov u detského pacienta, ktorého zrkovkové funkcie sa ešte len vyvíjajú. O to dôležitejšie je čím skôr rozpoznať, sledovať a liečiť patologické stavy makuly u detí a tým umožniť správny vývoj zrkovkového aparátu, ako aj celkový psychosomatický vývoj detského organizmu.

## LITERATURA

1. **Deutman A. F., Rumke A. M.:** Reticular dystrophy of the retinal pigment epithelium, *Arch Ophthalmol*, 82; 1969, 1: 4–9.
2. **Fishman GA, Stone EM, Grover S, Derlacki DJ, Haines HL, Hockey RR:** Variation of Clinical Expression in Patients with Stargardt dystrophy and Sequence Variation in the ABCR gene. *Arch Ophthalmol*, 117; 1999, 4: 504–510.
3. **Gerinec A.:** Detská oftalmológia, Osveta, Martin, 2005, 592 s.
4. **Hashem HA, Salaheldine MM, Karawya SS, Kamal HF:** Optical Coherence Tomography Study of Typical and Atypical Cases of Retinitis Pigmentosa, *J Amer Sci*, 6; 2010, 10: 1230–1236.
5. **Heckenlively JR, Arden GB:** Principles and Practice of Clinical Electrophysiology of Vision 2nd ed., MIT press, London, 2006, 977 s.
6. **Kousal B., Skalická P., Diblík P., Kuthan P., Langrová H., Lišková P.:** Klinické nálezy u členů české rodiny s retinitis pigmentosa podmíněnou mutací v ORF15 genu RPGR, *Čes a Slov Oftal*, 69; 2013, 1: 8–15.
7. **Lim J.I, Tan O.Huang D. et al.:** A pilot study of Forier-Domain Optical Coherence Tomography of Retinal Dystrophy Patients. *Amer J Ophthalmol*, 146; 2008, 3: 417–426.
8. **Meredith S.P., Reddy M.A., Allen L.E. et al.:** Full-field ERG responses recorded with skin electrodes in paediatric patients with retinal dystrophy. *Doc Ophthalmol*, 109, 2004: 57–66.
9. **Musarella M.A.:** Molecular genetics of macular degeneration. *Doc Ophthalmol*, 102; 2001, 3: 165–177.
10. **Sandberg MA, Brockhurst RJ, Gaudio AR, Berson EL.:** The Association between Visual Acuity and Central Retinal Thickness in Retinitis Pigmentosa. *Invest. Ophthalmol Vis Sci Sep*, 46; 2005, 9: 3349–54.
11. **Schuman J.S., Puliafito C. A., Fujimoto J.G.:** Optical Coherence Tomography of Ocular Diseases, Second edition, SLACK Incorporated, Thorofare, 2004, 714 s.
12. **Souied E., Kaplan J., Coscas G., Soubraane G.:** Macular dystrophies, *J Fr Ophthalmol*, 26; 2003, 7: 743–762.
13. **Štefinová T., Gerinec A.:** Diagnostika tapetoretinálních dystrofií pomocí elektrofyziologických vyšetrovacích metod, *Čes a Slov Oftal*, 66; 2010, 4: 159–164.
14. **Witkin A.J, Ko T.H, Fujimoto J.G et al.:** Ultra-high Resolution Optical Coherence Tomography, Assessment of Photoreceptors in Retinitis Pigmentosa and Related Diseases, *Am J Ophthalmol*, 142; 2006 : 945–952.
15. **Zahid S, Jayasundera T, Heckenlively JR:** Clinical Phenotypes and Prognostic Full-field Electroretinographic Findings in Stargardt Disease, *J Ophthalmol*, 155; 2013: 465–473.