

HODNOCENÍ KLINICKÝCH VÝSLEDKŮ IMPLANTACE HYDROFOBNE-HYDROFILNÍ NITROOČNÍ ČOČKY ERIFLEX 877 FAB

**Stepanov A., Jirásková N.,
Nekolová J., Lackovič J.,
Románek J., Rozsival P.**

Oční klinika, Fakultní nemocnice,
Hradec Králové,
přednosta prof. MUDr. Pavel Rozsival,
CSc., FEBO

Práce byla přednášena na XIX. výročním kongresu České a Slovenské oftalmologické společnosti, Brno, 26. října 2013

SOUHRN

Cíl: zhodnotit klinické vlastnosti nitrooční čočky EriFlex 877 FAB, snadnost implantace a výsledky po implantaci těchto nových hydrofobně-hydrofilních nitroočních čoček u pacientů podstupujících rutinní operaci katarakty.

Materiál a metodika: do studie bylo zařazeno 30 pacientů (38 očí), průměrného věku 71 ± 8 let (rozpětí 53 až 89 let) s šedým zákalem. Po fakoemulzifikaci jsme implantovali nitrooční čočky EriFlex 877 FAB. Pacienti byli vyšetřeni za 3 měsíce po operaci. Sledovali jsme nekorigovanou zrakovou ostrost (NZO) a nejlépe korigovanou zrakovou ostrost (NKZO), refrakci, keratometrii a výskyt opacit zadního pouzdra (PCO – Posterior Capsule Opacification) pomocí software OSCA (open-access systematic capsule assessment). Byla také dokumentována individuální spokojenost pacientů s nekorigovaným vize. Snadnost manipulace s nitrooční čočkou byla hodnocena chirurgy.

Výsledky: za 3 měsíce po operaci byla průměrná nekorigovaná zraková ostrost $0,7 \pm 0,2$ a nejlépe korigovaná zraková ostrost byla $0,97 \pm 0,16$. Hodnota PCO byla $0,15 \pm 0,09$, což značí zcela minimální výskyt PCO. Dobrá nekorigovaná zraková ostrost a nízký počet PCO odpovídaly vysokému stupni spokojenosti pacientů.

Závěr: Nová hydrofobně-hydrofilní nitrooční čočka EriFlex 877 FAB se snadno implantuje a po operaci vykazuje vysokou míru biokompatibility u pacientů podstupujících rutinní operaci katarakty.

Klíčová slova: nitrooční čočka EriFlex 877 FAB, opacity zadního pouzdra, OSCA

SUMMARY

Evaluation of the Clinical Results of Implantation the Hydrophobic-hydrophilic Intraocular Lens ERIFLEX 877 FAB

Purpose: To evaluate the properties of intraocular lens ERIFLEX 877 FAB, the manipulation during implantation and clinical outcomes after implantation of the new hydrophobic-hydrophilic intraocular lens in patients undergoing routine cataract surgery.

Material and Methods: The study included 30 patients (38 eyes), mean age 71 ± 8 years (range 53–89 years) with senile cataract. After phacoemulsification intraocular lens ERIFLEX 877 FAB was implanted. Patients were evaluated at 3 months after surgery. We assessed the uncorrected visual acuity (UCVA) and best corrected visual acuity (BCVA), refraction, keratometry and the incidence of posterior capsule opacification (PCO - Posterior capsule opacification). Individual patient's and surgeon's satisfaction was also documented including manipulation during surgery.

Results: Three months after surgery, the mean UCVA was 0.7 ± 0.2 and BCVA was 0.97 ± 0.16 . PCO value was 0.15 ± 0.09 , that means minimal incidence of PCO. Good UCVA and a minimal incidence of PCO have resulted in a high degree satisfaction of patients.

Conclusion: The new hydrophobic-hydrophilic intraocular lens ERIFLEX 877 FAB could be easily implanted and after surgery shows a high degree of biocompatibility in patients undergoing routine cataract surgery.

Key words: intraocular lens ERIFLEX 877 FAB, posterior capsule opacification, OSCA

Čes. a slov. Oftal., 69, 2013, No. 6, p. 236–238

✉ Do redakce doručeno dne 24. 10. 2013

✍ Do tisku přijato dne 22. 1. 2014

MUDr. Alexandr Stepanov
Oční klinika
Fakultní nemocnice Hradec Králové
Sokolská 581
500 05 Hradec Králové
e-mail: stepanov.doctor@gmail.com

ÚVOD

Nitrooční čočka EriFlex 877 FAB je první nitrooční čočka, která je vyrobena ze speciálního hydrofobně-hydrofilního kopolymeru SEMTE. Výrobce deklaruje, že se čočka snadněji ohýbá a implantuje, přitom si ale zachovává všechny přednosti hydrofobního materiálu. Nedochází u ní ani k lepení haptik k optice. Materiál je také odolný vůči glisteningu. Neutrální sférická aberace eliminuje stávající sférické aberace čočky, zachovává hloubku ostrosti a kompenzuje fyziologické oční aberace. Haptiky mají 180° kontaktní úhel. Zajišťují tak perfektní centraci a stabilitu čočky a zároveň i zabraňují smršňování pouzdra při jeho fibrotizaci. Cílem naší práce bylo ověřit klinické vlastnosti této čočky u souboru pacientů.

SOUBOR A METODIKA

Do studie bylo zahrnuto 30 pacientů (38 očí) se senilní kataraktou, kteří byli operováni na Oční klinice FN Hradec Králové v období od srpna do listopadu v roce 2012. Od každého pacienta byl získán informovaný souhlas. Tabulka 1 zahrnuje informace o pacientech a předoperační údaje. Všechny pacienty operovali dva operatři P. R. a N. J. a operace provedli stejnou operační technikou: instalační anestezie, rohokový řez velikosti 2,2 mm, vytvoření bočních incizí, kapsulorexe velikosti 5 mm, hydrosekce, fakoemulzifikace jádra, irigace a aspirace kortexu a implantace intraokulární čočky (IOČ) EriFlex 877 FAB do čočkového pouzdra.

Předoperačně jsme u pacientů vyšetřovali nekorigovanou zrakovou ostrost (NZO) i nejlépe korigovanou zrakovou ostrost (NKZO) na Snellenových optotypech a měřili jsme axiální délku bulbu. Pro kalkulaci optické mohutnosti IOČ byl použit IOL Master Carl Zeiss Meditec AG, pacienty jsme vyšetřili na šterbinové lampě.

Pooperačně byli pacienti vyšetřováni 3 měsíce od operace. Při této kontrole jsme zjišťovali refrakci, NZO, NKZO a také byla pořízena digitální fotografie předního segmentu oka se zaměřením na zadní pouzdro. Následně jsme fotodokumentaci hodnotili objektivním systémem OSCA [1]. Pacienti byli dotazováni na pooperační zrakové fenomény (například halo, starburst, vidění s duchy, pokles kontrastní citlivosti).

Předoperační a pooperační data (refrakční a keratometrická) byla uložena do

Tab. 1 Pacienti a předoperační údaje

Charakteristika	Hodnota
Pacienti (počet)	30
Oči (počet)	38
Věk (roky)	
Průměr ± SO	71,65 ± 7,7
Rozsah	53–89
Pohlaví, počet (%)	
Muž	13 (43,33)
Žena	17 (56,67)
Předoperační refrakční sféra (D)	
Průměr ± SO	+0,39 ± 2,56
Rozsah	-6,5 až +5,5
Předoperační refrakční cylindr (D)	
Průměr ± SO	-0,94 ± 0,64
Rozsah	-0,25 až -2,75
Průměr předoperační keratometrie (D) ± SO	
K1	43,67 ± 1,28
K2	44,57 ± 1,31
Axiální délka oka (mm)	
Průměr ± SO	23,21 ± 0,72
Rozsah	22,12 až 24,49
Průměr hodnoty IOČ (D) ± SO	
Sféra	21,35 ± 1,4
IOČ = intraokulární čočka	

Excel dokumentu. Pro statistickou analýzu byl použit SPSS Windows software (verze 18.0). Byl proveden Kolmogorov-Smirnov test pro normalitu, párový t-test pro porovnání parametrů mezi preoperačními a pooperačními kontrolami, *P* hodnota 0,05 nebo méně, byla považována za statisticky signifikantní.

VÝSLEDKY

Bylo vyšetřeno 30 pacientů (38 očí), 16 žen, 14 mužů. Průměrný věk pacientů v době operace byl 71 ± 8 let (rozpětí 53 až 89 let). Pooperačně ani pooperačně

Tab. 2 Předoperační a postoperační zraková ostrost a refrakční data

Charakteristika	Preoperační	12 týdnů po operaci	P hodnota
Průměr NZO (logMAR) ± SO	0,34 ± 0,2	0,7 ± 0,2	<,001*
Rozsah	0,01 až 0,8	0,4 až 1,2	
Průměr NKZO (logMAR) ± SO	0,63 ± 0,19	0,97 ± 0,16	<,001*
Rozsah	0,3 až 0,8	0,8 až 1,2	
Průměr refrakční sféry (D) ± SO	+0,39 ± 2,56	+0,47 ± 0,7	,882
Rozsah	-6,5 až +5,5	-1,0 až +2,0	
Průměr SE (D) ± SO	-0,08 ± 2,65	+0,09 ± 0,62	,025*
Rozsah	-6,75 až +4,88	-1,25 až +1,38	
Refrakční cylindr (D)			
Průměr ± SO	-0,94 ± 0,64	-0,76 ± 0,36	,26
Rozsah	-0,25 až -2,75	0,0 až -1,5	
Výskyt opacit zadního pouzdra (PCO) ± SO	-	0,15 ± 0,09	-

NZO = nekorigovaná zraková ostrost

NKZO = nejlépe korigovaná zraková ostrost

SE = sférický ekvivalent

PCO = Posterior Capsule Opacification

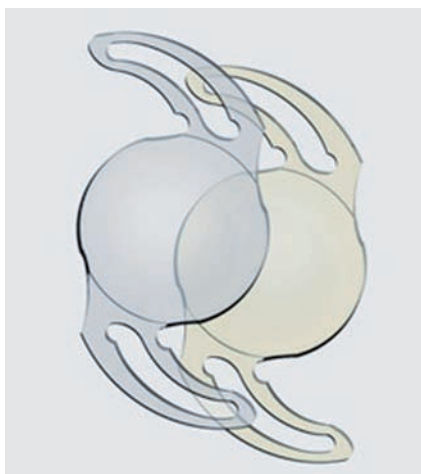
* P hodnota signalizuje na 5% hladině významnosti statisticky významný rozdíl

ně nebyly zaznamenány žádné komplikace. Tabulka 2 zahrnuje preoperační a pooperační refrakční data, NZO, NKZO, sférický ekvivalent (SE) a výskyt opacit zadního pouzdra (PCO). Pooperační NKZO byla 0,8 nebo lepší u 40 očí (100 %) a 1,0 nebo lepší u 24 očí (58,62 %). Refrakce byla hodnocena předoperačně, kdy 19 očí (48,6 %) mělo průměrný sférický ekvivalent v rozmezí $\pm 1,5$ D. Průměrný sférický ekvivalent $-0,08 \pm 2,65$, rozpětí $-6,75$ až $+4,88$. Za 3 měsíce po operaci 25 očí (63,6 %) mělo průměrný sférický ekvivalent v rozmezí $\pm 0,5$ D emetropie. Průměrný sférický ekvivalent $+0,09 \pm 0,62$, rozpětí $-1,25$ až $+1,38$. Střední hodnota PCO indexu a jeho minimální a maximální hodnota pro EriFlex 877 FAB = $0,15 \pm 0,09$ (min. 0,02; max. 0,36), což značí zcela minimální výskyt PCO. Centrace IOČ v pouzdře byla správná u všech očí. Před operací byla NZO $0,34 \pm 0,2$, po operaci NZO se zlepšila dvojnásobně na $0,7 \pm 0,2$. Optické nebo zrakové fenomény nečinily pacientům potíže. Jeden pacient (3,1 %) udával fenomén halo. Oba chirurgové hodnotili snadnost vložení IOČ do injektoru a její následnou implantaci jako velmi bezpečnou a snadnou.

DISKUSE

Materiál nitroočních čoček hraje velkou roli při vzniku sekundární katarakty [2, 3, 4].

Akrylátové IOČ dělíme na měkké a tvrdé, měkké existují ve dvou druzích: hydrofilní a hydrofobní. Mezi hlavní výhody hydrofilních IOČ patří snadná manipulace, rychlý návrat složené čočky do původního tvaru, nižší náchylnost k poškození a možnost implantace mikroincizí.



Obr. 1 Čočka EriFlex 877 FAB (Y)

Hydrofilní akrylátové čočky jsou náchylné k pooperativní opacifikaci [5]. Čočky z hydrofobního materiálu tuto vlastnost mají v menší míře a prokazují dobrou mechanickou stabilitu a biokompatibilitu. Mezi nevýhody hydrofobních čoček patří menší elasticita, vysoká bioadhezivita, křehkost a náchylnost k poškrábání a také fenomén glisteningu [6].

Čočka EriFlex 877 FAB má výhody hydrofilních a zároveň i hydrofobních IOČ: snadná manipulace, rychlý návrat složené čočky do původního tvaru, nižší náchylnost k poškození a možnost implantace mikroincizí. Dále ještě přítomnost hydrofobního akrylátového materiálu který tvoří bioaktivní vazby s fibronectinem, extracelulárním proteinem, což má za následek vznik „sendvičové struktury“ [7]. Takové spojení zlepšuje rotační stabilitu nitroočních čoček, redukuje výskyt opacifikace zadní kapsuly a poskytuje adekvátní rezistenci proti smršňování kapsulárního pouzdra. Námi sledovaná nitrooční čočka má neutrální asfericitu, což eliminuje stávající sférické aberace čočky, kompenzuje fyziologické oční

asymetrie (Kappa úhel) a nemění fyziologickou rohovkovou aberace, tím zachovává hloubku ostrosti. Žádné komplikace spojené s použitím nových nitroočních čoček nebyly pozorovány. Je k dispozici široký rozsah dioptrií od 0,0 do $+35,0$ D.

Tato studie je první studie, která popisuje aplikaci hydrofobní-hydrofilních nitroočních čoček EriFlex 877 FAB skupině pacientů podstupujících rutinní operaci katarakty. Dobrý standard nekorigované zrakové ostrosti a nízký výskyt PCO dosažené v této studii měli za následek vysoký stupeň spokojenosti pacientů s jejich nekorigovaným zrakem (84,4 % pacientů spokojených nebo velmi spokojených) a statisticky signifikantní asociací mezi těmito faktory. Jednokusová asférická čočka EriFlex 877 FAB má 180° kontaktní úhel mezi haptikami a kapsulárním pouzdrem což umožňuje těsný kontakt mezi čočkou a pouzdrem. Tvar čočky splňuje nejpřísnější nároky: celková velikost 13 mm a 6 mm, asférická optika, 360° ostrá hrana. (obr. 1) Existuje také varianta čočky s „přirozeným“ žlutým filtrem, který zachovává maximum kontrastní citlivosti a poskytuje maximální ochranu makuly - EriFlex 877 FAB (Y).

ZÁVĚR

Použití hydrofobně-hydrofilních nitroočních čoček EriFlex 877 FAB během operace katarakty je dobrá varianta pro poskytnutí zlepšení zraku. Nitrooční čočka EriFlex 877 FAB se snadno implantuje a po operaci vykazuje vysokou míru biokompatibility u pacientů podstupujících rutinní operaci katarakty. Tyto čočky spojeny s vysokým stupněm spokojenosti jak pacientů, tak i chirurgů.

LITERATURA

1. **Aslam, T., Niall, P., Christopher, R.:** OSCA: a comprehensive open-access system of analysis of posterior capsular opacification, *BMC Ophthalmology*, 2006; 6: 30.
2. **Pozlerová, J., Nekolová, J., Jirásková, N., et al.:** Hodnocení opacit zadního pouzdra u různých typů umělých nitroočních čoček. *Čes a slov Oftal*, 2009; 65(1): 12–15.
3. **Jirásková, N., Rozsival, P.:** Metody hodnocení zkalení zadního pouzdra po operaci katarakty. *Čes a slov Oftal*, 2004; 60(2): 155–157.
4. **Žemaitienė, R., Jašinskas, V., Barzdžiukas, V. et al.:** Prevention of posterior capsule opacification using different intraocular lenses (result of one-year clinical study). *Medicina (Kaunas)*, 2004; 40(8): 721–729.
5. **Werner, L.:** Calcification of hydrophilic acrylic intraocular lenses. *Am J Ophthalmol.*, 2008; 146: 341–343.
6. **Kato K., Nishida, M., Yamane H. et al.:** Glistening formation in an AcrySof lens initiated by spinodal decomposition of the polymer network by temperature change. *J Cataract Refract Surg*, 2001; 27: 1493–1498.