

AKUTNÍ ZADNÍ MULTIFOKÁLNÍ PLAKOIDNÍ PIGMENTOVÁ EPITELIOPATIE

Stepanov A., Feuermannová A., Studnička J., Hejsek L., Burova M., Jirásková N., Rozsival P.

Oční klinika, Fakultní nemocnice, Hradec Králové, přednosta prof. MUDr. Pavel Rozsival, CSc., FEBO

SOUHRN

Akutní zadní multifokální plakoidní pigmentová epitelioopatie (APMPPE) postihuje jedince mezi 20.–30. rokem věku. Očním projevům často předchází chřipkové onemocnění. K příznakům onemocnění patří akutní zhoršení zraku, spojené s centrálními a paracentrálními skotomy. Zhoršení vidění je obvykle oboustranné, ale může být asymetrické. Referujeme kazuistické sdělení případu muže ve věku 21 let, léčeného pro APMPPE. Vzhledem k postižení centrální krajiny sítnice, nízké vstupní zrakové ostrosti a související imunogenetické predispozici (pozitivita HLA-B 27) byla doporučena celková kortikosteroidní léčba s dobrým terapeutickým efektem.

Klíčová slova: akutní zadní multifokální plakoidní pigmentová epitelioopatie (APMPPE), syndrom bílých teček, edém makuly

SUMMARY

Acute Posterior Multifocal Placoid Pigment Epitheliopathy – Case Report

Acute posterior multifocal placoid pigment epitheliopathy (APMPPE) affects individuals between 20 to 30 years of age and ocular manifestations are often preceded by flu-like illness. Symptoms of the disease include acute vision decrease associated with central and paracentral scotoma. Impairment of vision is usually bilateral, but may be asymmetric. We report the case of a man at the age of twenty-one, who was treated for APMPPE. Due to the involvement of the macula, low visual acuity and related immunogenetic predisposition (HLA-B27 positivity) was recommended corticosteroid therapy with a good therapeutic effect.

Key words: acute posterior multifocal placoid pigment epitheliopathy (APMPPE), white dot syndromes, macular edema

Čes. a slov. Oftal., 70, 2014, No. 2, p. 72–76

ÚVOD

Akutní zadní multifokální plakoidní pigmentová epitelioopatie (APMPPE) je vzácné onemocnění, které postihuje hlavně mladší jedince (mezi 20. a 30. rokem věku) bez ohledu na pohlaví. Poprvé bylo popsáno Gassem v roce 1968 [6]. V 30–50 % případů očním projevům předchází chřipkové onemocnění [5, 7, 8].

K příznakům APMPPE patří akutní zhoršení zraku, spojené s centrálními a paracentrálními skotomy. Zhoršení vidění je obvykle oboustranné, ale může být asymetrické. Druhé oko bývá postiženo následně během několika dní až týdnů.

Ve většině případů se zraková ostrost vrátí k původním hodnotám během 3–6 týdnů, ale zlepšení může trvat i delší dobu, až 6 měsíců [7]. Recidivy jsou vzácné a obvykle se vyskytují v průběhu 6 měsíců od prvního záchytu. Vzhledem k existující souvislosti mezi tímto onemocněním a HLA-B7 a HLA-DR2 pozitivitou je možné předpokládat, že existuje genetická predispozice.

ce. Akutní zadní multifokální plakoidní pigmentová epitelioopatie může být spojená s celkovými infekcemi (například plicní tuberkulóza, skupina streptokokových infekcí a borelióza) i s neinfekčními nemocemi, včetně Wegenerovy granulomatózy, erythema nodosum, polyarteritidy nodosa, tyreoiditidy, ulcerózní kolitidy, vaskulitidy mozkových cév, skleritidy a episkleritidy [12].

KAZUISTIKA

Muž ve věku 21 let byl přijat na Oční kliniku Fakultní nemocnice Hradec Králové pro zhoršení vidění pravého oka. Z anamnézy vyplývá, že před 4 týdny prodělal chřipku. Celkově se s ničím neléčil, pravidelně žádné léky neužíval. Předchozí oční anamnéza byla bez pozoruhodností.

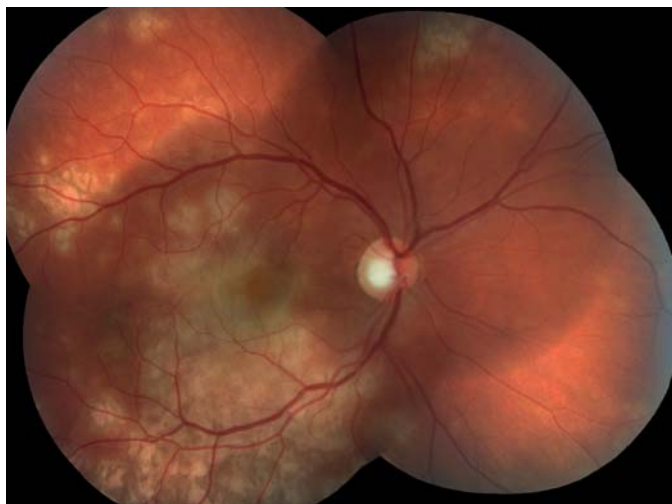Oční obtíže pozoroval tři dny, vnímal postupně se zvětšující černou skvrnu v centru zorného pole pravého oka. Vstupní zraková ostrost pravého oka byla 1,5/50, korekce nelepšila. Zraková

✉ Do redakce doručeno dne 27. 3. 2014

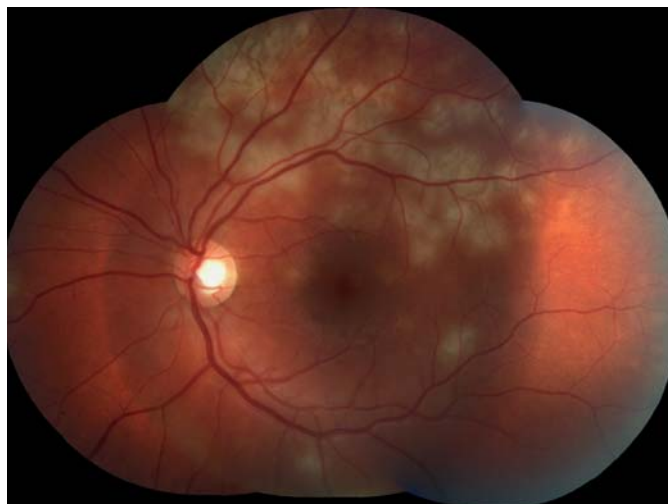📄 Do tisku přijato dne 22. 4. 2014

MUDr. Alexandr Stepanov
Oční klinika
Fakultní nemocnice Hradec Králové
Sokolská 581
500 05 Hradec Králové
e-mail: stepanov.doctor@gmail.com

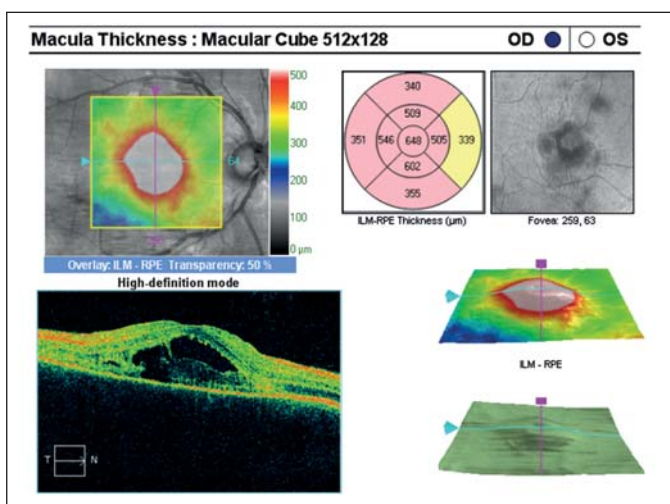
ostrost levého oka byla 6/6 naturálně. Na endotelu rohovky vpravo jsme pozorovali ojedinělé precipitáty, v přední komoře tyndalizaci 1+ a ve sklivci četné práškovité zákalky. Terč zrakového nervu byl ohraničený, růžové barvy, na sítnici podél cévních arkád bylo množství žluto-bělavých ložisek, některá s pigmentovými shluky, v centrální krajíně byl přítomen výrazný edém (obr. 1). Na levém oku byl nálezný na předním segmentu přiměřený věku, na očním pozadí dominovala žluto-bělavá ložiska podél cévních arkád, v centrální krajíně tři bělavá ložiska v horní části makuly (obr. 2). Optická koherenční tomografie (OCT) (Zeiss Cirrus) centrální krajiny oka pravého ukázala serózní ablaci neuroretiny, nálezný volné tekutiny mezi neuroretinou a retinálním pigmentovým epitelem (RPE), hyperreflektivní zánětlivé ložisko ve vrstvě zevních a vnitřních fotoreceptorů (IS/OS) a edém neuroretiny (obr. 3). Centrální retinální tloušťka (CRT) byla 648 μm . Na levém oku jsme na OCT zjistili 3 hyperreflektivní ložiska ve vrstvě IS/OS fotoreceptorů. Centrální retinální tloušťka byla 230 μm (obr. 4).



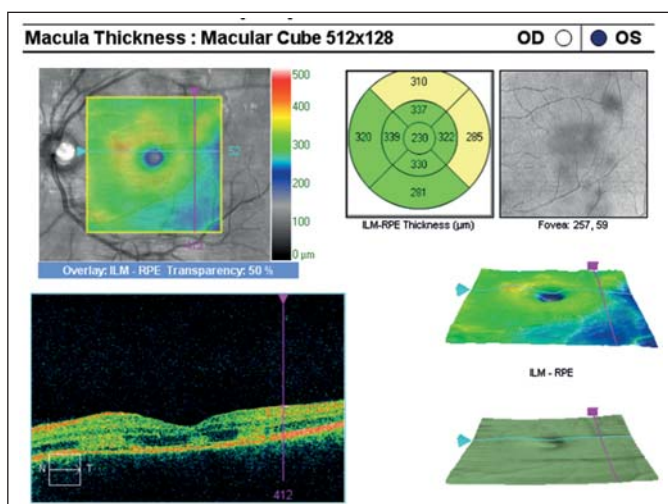
Obr. 1 Pravé oko. Podél cévních arkád množství žlutobělavých ložisek, edém v centrální krajině sítnice.



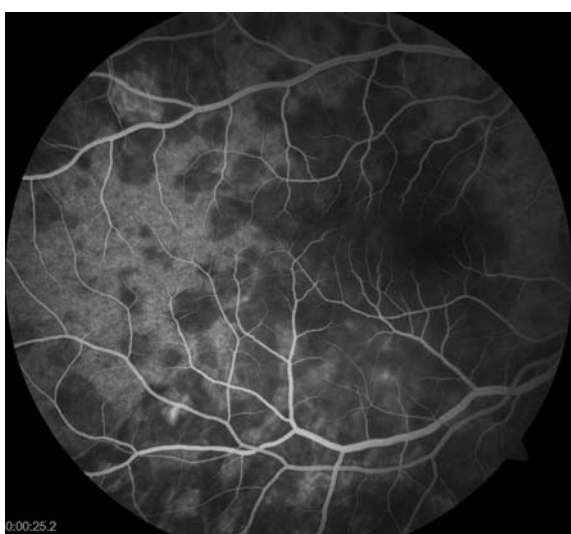Obr. 2 Levé oko. Podél cévních arkád množství žlutobělavých ložisek, v centrální krajině tři bělavá ložiska v horní části centrální krajiny sítnice.



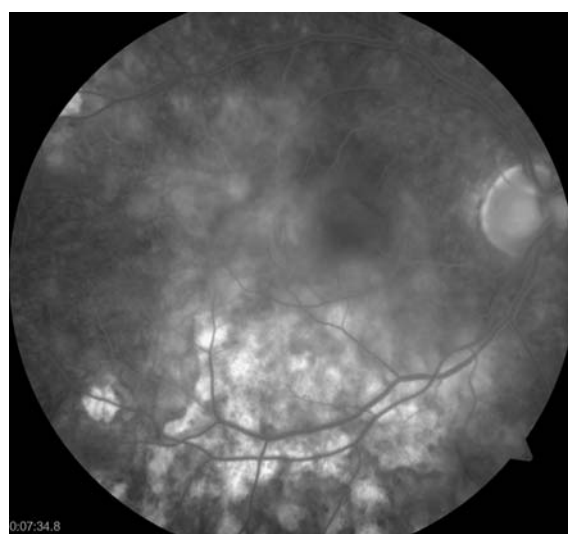
Obr. 3 OCT centrální krajiny oka pravého. Serózní ablace neuroretiny, hyperreflektivní zánětlivé ložisko v úrovni vrstvy IS/OS fotoreceptorů, edém neuroretiny.



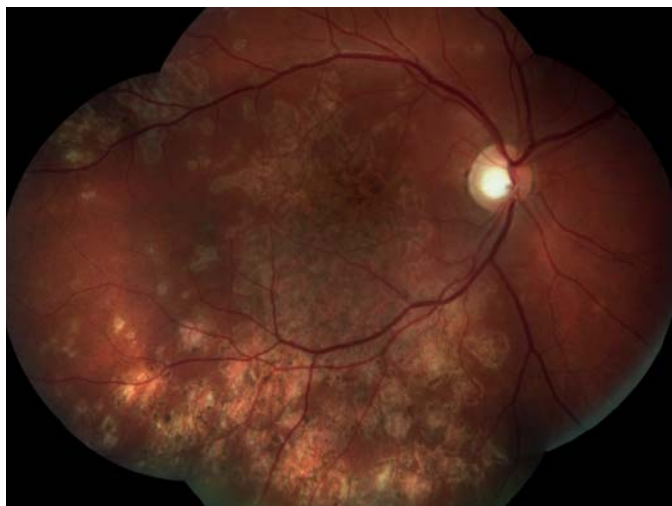
Obr. 4 OCT centrální krajiny oka levého. Tři hyperreflektivní ložiska ve vrstvě IS/OS fotoreceptorů.



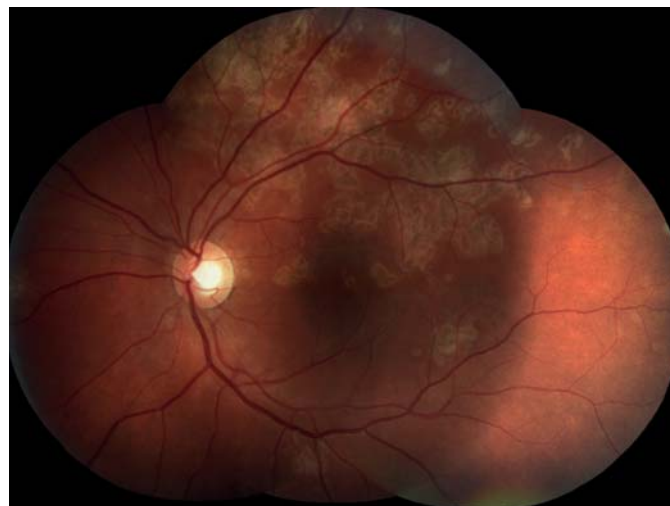Obr. 5 FAG oka pravého. Hypofluorescence ložisek během úvodní fáze FAG.



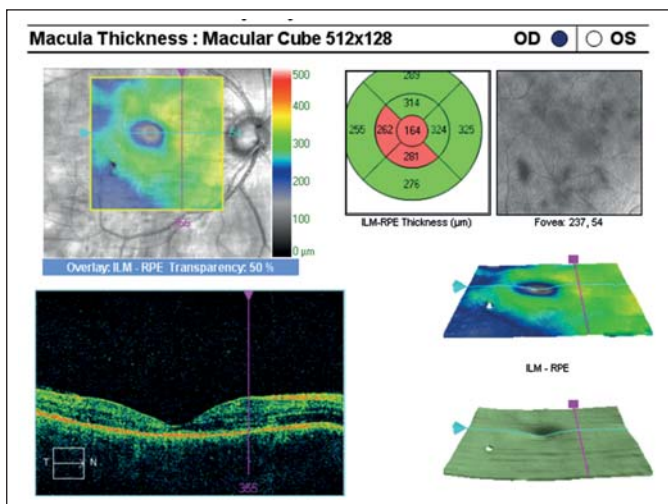
Obr. 6 FAG oka pravého. Splývající hyperfluorescence aktivních ložisek, hyperfluorescence window defektů RPE v místě již neaktivních pozánětlivých lézí.



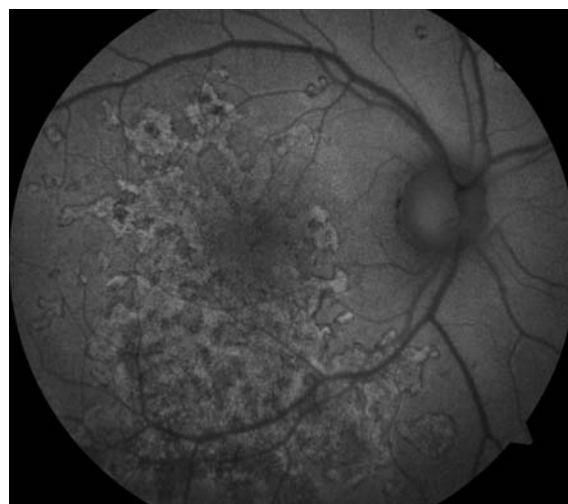
Obr. 7 Pravé oko. Původní aktivní ložiska na sítnici se postupně ohraničují a částečně pigmentují. Makulární edém se vsřebával.



Obr. 8 Levé oko. Původní aktivní ložiska na sítnici se postupně ohraničují a částečně pigmentují.



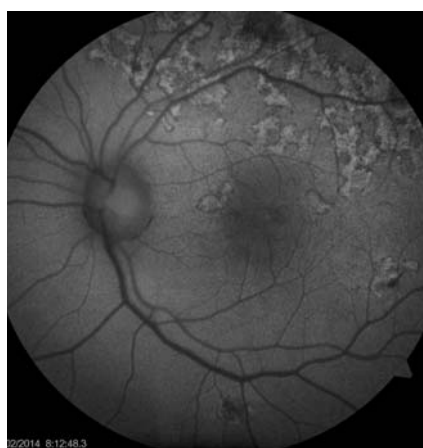
Obr. 9 OCT centrální krajiny oka pravého. Edém neuroretiny v centrální krajinně vymizel, foveolární deprese vytvořena, počíná atrofie.



Obr. 10 Auto-fluorescenční fotografie očního pozadí oka pravého. Ložiska atrofie RPE, dysgrupace pigmentu v postižených oblastech.

Již na začátku první minuty fluorescenční angiografie (FAG) jsme pozorovali hypofluorescenci v místě ložisek (obr. 5), která postupně přecházela ve splývající hyperfluorescenci. Pozánětlivá ložiska měla charakter negradující hyperfluorescence „window“ defektů RPE (obr. 6).

Na základě objektivního nálezu a anamnézy pacienta byla stanovena diagnóza APMPPE oboustranně s převahou vpravo. Byly provedeny základní krevní a cílené revmatologické odběry včetně HLA typizace. Zjistili jsme vyšší hodnoty CRP 73,5 mg/l a HLA B-27 pozitivitu, ostatní hodnoty byly v normě. Vzhledem k postižení centrální krajiny, nízké zrakové ostrosti a související imunogenetické predispozici (HLA-B 27 pozitivita) byla doporučena kortikosteroidní léčba – celkem 3 intravenózní pulsy Methylprednisolonu 500 mg po dobu tří dnů, dále bylo pokračováno v perorál-



Obr. 11 Auto-fluorescenční fotografie očního pozadí oka levého. Ložiska atrofie RPE, dysgrupace pigmentu v postižených oblastech.

ním užívání Prednisonu 60 mg/den s postupným snižováním dávky po dobu 7 dní. Při nastavené terapii došlo k subjektivnímu i objektivnímu zlepšení nálezu na obou očích. Zraková ostrost pravého oka se zlepšila na 6/24, u levého oka zůstala zachována 6/6. Na očním pozadí oboustranně po 6 dnech od nasazení léčby se původně aktivní ložiska postupně ohraničují a částečně pigmentují (obr. 7, 8). Optická koherenční tomografie centrální krajiny pravého oka (obr. 9) ukazuje zlepšení stavu, edém neuroretiny v centrální krajinně vymizel, foveolární deprese se vytvořila, CRT 164 µm. Na auto-fluorescenčním snímku sítnice jsou oboustranně patrná ložiska atrofie RPE a hrubých pigmentových změn v postižených oblastech (obr. 10, 11). Další sledování vývoje onemocnění nebylo možné, protože pacient se nedostal na plánovanou kontrolu.

Tab. 1. * Diferenciální diagnostika častěji se vyskytujících syndromů bílých teček.

	APMPPE	Birdshot chorioretinopathy	Difuzní jednostranná subakutní neuroretinitida
Věk (roků)	mladí dospělí (20-50)	střední věk (40-60)	variabilní
Pohlaví	M = Ž	M < Ž	M = Ž
Jednostranné/oboustranné	oboustranné	oboustranné	jednostranné
Virové onemocnění	+/-	-	-
Začátek příznaků	náhly	nenápadný	variabilní
Délka trvání	recidiva zřídka	chronický průběh, recidivuje často	měsíce – roky
týdny – měsíce			
Symptomy	zamlžené vidění, skotomy, světloplachost	zamlžené vidění, zákalky, šeroslepost, světloplachost	těžká ztráta zraku
Vitritida	mírná	střední	mírná
Nález	multifokální, ploché, žluté/bílé léze na úrovni RPE, které se zmenšují během 7-12 dnů	četné krémové/bílé neostře ohraničená ložiska na úrovni RPE, atrofie terče zrakového nervu	aférentní pupilární defekt, edém terče zrakového nervu, shluky bíle-žlutých ložisek na úrovni RPE, ztenčení cév
FAG	akutní stadium: hypofl., která přechází v hyperfl. rekonvalescence: window defekty RPE	normální, může se vyskytovat postupně gradující hyperfluorescence cév, cystoidní makulární edém	akutní stadium: hypofl., která přechází v hyperfl., může se vyskytovat hyperfl. terče zrakového nervu
Elektroretinografie (ERG)/elektrookulografie (EOG)	snížení EOG	abnormální ERG (tyčinky a čípky)	závažné snížení ERG
Následky	dysgrupace pigmentu	cystoidní makulární edém, zřídka neovaskularizace	atrofie RPE, atrofie terče zrakového nervu
HLA	HLA-B7, HLA-DR2	HLA-A29	-
Léčba	sledování	kortikosteroidy	přímá fotokoagulace
Prognóza	dobrá	variabilní	špatná
Etiologie	? virová	? autoimunitní	hlístice: ? Baylisascaris, ? Ancylostoma
	Syndrom mizejících bílých skvrn	Multifokální choroiditida a panuveitida	Serpiginózní choroidopatie
Věk (roků)	mládež (20-40)	mládež, může se vyskytovat u dětí	mládež a střední věk (30-60)
Pohlaví	M < Ž	M < Ž	M > Ž
Jednostranné/oboustranné	jednostranné	oboustranné	oboustranné, asymetrické
Virové onemocnění	+/-	+/-	-
Začátek příznaků	náhly	nenápadný	variabilní
Délka trvání	týdny – měsíce recidivuje zřídka	chronický průběh, recidivuje často	chronický průběh, recidivuje často
Symptomy	zamlžené vidění, skotomy, světloplachost	zamlžené vidění, zákalky před okem, šeroslepost, světloplachost	zamlžené vidění, skotomy
Vitritida	mírná	střední	mírná
Nález	krátkozrakost, +/- aférentní pupilární defekt, malé bílé tečky na úrovni RPE, bílá/oranžová kresba centrální krajiny, +/- edém terče zrakového nervu, rozšíření slepé skvrny	krátkozrakost, přední uveitida (50%), akutní žlutá-šedá ložiska, která se nahrazují jizvou, +/- edém terče zrakového nervu, cystoidní zrakového nervu, cystoidní makulární edém	zóny geografické atrofie RPE v peripapillární/makulární oblasti, makulární oblasti, rozšíření léze směrem k centru, atrofie RPE a choriokapilární atrofie
FAG	hyperfluorescence na začátku, na konci „staining“ lézí.	akutní stadium: blokáda fluorescence jednotlivých ložisek, která přechází v hyperfluorescence rekonvalescence: „window“ defekty RPE	akutní stadium: hypofluorescence ložisek v počáteční fázi, na konci jejich barvení
Elektroretinografie (ERG)/elektrookulografie (EOG)	snížení ERG	normální ERG	normální ERG
Následky	mírné změny RPE	jizevnaté změny na sítnici, neovaskularizace	atrofie RPE, jizvení, choriokapilární atrofie
HLA	-	-	HLA-B7
Léčba	sledování	kortikosteroidy	imunosupresivní léčba, ? antivirotika
Prognóza	velice dobrá	špatná	variabilní
Etiologie	? virová	? virová	? autoimunitní, ? infekční (? herpes virus)

* Quillen, D., Davis, J., Gottlieb, J. at al.: The White Dot Syndromes., Am J Ophthalmol, 2004; 137:538–50

DISKUSE

Typickým nálezem APMPE na očním pozadí jsou mnohočetná, nažloutlá ložiska velikosti přibližně 1500–3000 µm, která se táhnou od zadního pólu k ekvátoru oka a jsou lokalizována v úrovni RPE. V průběhu jednoho až dvou týdnů se akutní ložiska postupně ohraničují a objevují se přesuny pigmentu různého stupně s atrofií RPE. V našem případě jsme kromě typických známek APMPE ještě zaznamenali méně častý nálezy iridocyklitidy a také přítomnost zánětlivých buněk ve sklivci. Jinými méně častými nálezy jsou periflebitida, centrální okluze retinální žíly, neovaskularizace terče zrakového nervu, serózní odchlípení sítnice, retrohyaloidní krvácení, episkleritida, zánět a otok terče zrakového nervu, rozšíření a tortuozita cév sítnice [1, 2, 7, 8, 9, 12].

Etiopatogeneze onemocnění zůstává nejasná. V literatuře je popsáno několik teorií. Gass předpokládá, že příčinou onemocnění je přechodná porucha struktury a funkce RPE na podkladě potenciální virové infekce (edém RPE buněk, který blokuje choroidální fluorescenci). Dobrá prognóza tohoto onemocnění a rychlé zlepšení zrakové ostrosti tuto teorii podporují. Další autoři uvádějí jako primární

příčinu choriokapilární hypoperfuzi se sekundárními změnami RPE [4]. Příčinou této hypoperfuzie mohou být vaskulární změny imunitního původu, což by korelovalo s HLA-B7 a HLA-DR2 pozitivitou a asociací se systémovými vaskulitidami u většiny pacientů s APMPE [5]. V našem případě v akutní fázi onemocnění přítomnost hyperreflektivního zánětlivého ložiska ve vrstvě IS/OS fotoreceptorů na OCT a nález volné tekutiny mezi neuroretinou a RPE, podporují spíše tuto teorii. Choriokapilární hypo- až nonperfuze vede k ischemii choroidey, pak následně k změnám RPE, defektům vrstvy junkce IS/OS fotoreceptorů a zvýšené permeabilitě cév. Objektivně jsme na FAG pozorovali projev těchto procesů na sítnici jako hypofluorescenci v místě aktivních ložisek na začátku FAG, která postupně přecházela ve splývající hyperfluorescenci.

Akutní zadní multifokální plakoidní pigmentová epitheliopatie patří do heterogenní skupiny onemocnění, zvaných syndrom bílých teček (white dot syndromes), jejichž klinické nálezy jsme v rámci diferenciální diagnostiky porovnávali s nálezem u našeho pacienta (tab. 1) [11].

Většina autorů nedoporučuje zahajovat léčbu APMPE, ale v případě přítomnosti negativních prognostických faktorů, kterými jsou postižení makuly, nízká zraková ostrost, související imunogenetická predispozi-

ce, věk vyšší než 60 let při první atace, jednostranný projev onemocnění a interval delší než 6 měsíců před postižením druhého oka, se užívání kortikosteroidů doporučuje [3, 10]. V našem případě vzhledem k postižení centrální krajiny, nízké zrakové ostrosti oka pravého a související imunogenetické predispozici (HLA-B 27 pozitivita) byla doporučena celková kortikosteroidní léčba s dobrým terapeutickým efektem.

ZÁVĚR

Akutní zadní multifokální plakoidní pigmentová epitheliopatie je získané zánětlivé onemocnění, které patří do heterogenní skupiny syndromu bílých teček. V našem případě jsme na základě klinického obrazu a anamnézy diagnostikovali méně častou formu onemocnění s postižením centrální krajiny a výrazným poklesem zrakové ostrosti na více postiženém oku s doprovodnou zánětlivou reakcí na předním segmentu oka a ve sklivcovém prostoru. Při nasazené intenzivní imunosupresivní léčbě došlo k ústupu zánětlivé reakce v celém rozsahu a zlepšení zrakové ostrosti. Neúplný návrat zrakové ostrosti na více postiženém oku souhlasí s trvalými změnami RPE v makule.

LITERATURA

1. **Abu El-Asrar, AM., Aljazairy, AH.:** Acute posterior multifocal placoid pigment epitheliopathy with retinal vasculitis and papillitis, *Eye*, 2002; 16: 642–644.
2. **Allee, SD., Marks, SJ.:** Acute posterior multifocal placoid pigment epitheliopathy with bilateral central retinal vein occlusion, *Am J Ophthalmol*, 1998; 126: 309–312.
3. **Burés-Jelstrup, A., Adán, A., Casaroli-Marano, R.:** Epiteliopatia pigmentaria placoide posterior multifocal aguda. Estudio de 16 casos., *Arch Soc Esp Oftalmol*, 2007; 82: 291–298
4. **De Souza, S., Aslanides, IM., Altomare, F.:** Acute posterior multifocal placoid pigment epitheliopathy associated with retinal vasculitis, neovascularization and subhyaloid hemorrhage., *Can J Ophthalmol*, 1999; 34: 343–345.
5. **Ducos de Lahitte, G., Fajnkuchen, F., Giraud, C., Chabne, G.:** Épithéliopathie en plaque et mauvais pronostic visuel: à propos d'un cas., *J Fr Ophtalmol.*, 2004, 27: 617–622.
6. **Gass, JDM.:** Acute posterior multifocal pigment epitheliopathy., *Arch Ophthalmol.*, 1968; 80: 177–185.
7. **Gass, JDM.:** Stereoscopic atlas of macular diseases: diagnosis and treatment., 3rd ed. St Louis: CV Mosby, 1987; pp. 504–506.
8. **Holt, WS., Regan, CDJ., Trempe, C.:** Acute posterior multifocal placoid pigment epitheliopathy. *Am J Ophthalmol*, 1976; 81: 403–412.
9. **Isashiki, M., Koide, H., Yamashita, T., Ohba, N.:** Acute posterior multifocal placoid pigment epitheliopathy associated with diffuse retinal vasculitis and late haemorrhagic macular detachment., *Br J Ophthalmol*, 1986; 70: 255–259.
10. **Pagliarini, S., Piruet, B., Ffytche, TJ., Bird, AC.:** Foveal involvement and lack of visual recovery in APMPE associated with uncommon features., *Eye*, 1995, 9:42–47.
11. **Quillen, D., Davis, J., Gottlieb, J. et al.:** The White Dot Syndromes., *Am J Ophthalmol*, 2004; 137:5 38–50
12. **Rose, SJ., Lou, PL.:** Acute posterior multifocal placoid pigment epitheliopathy., in Albert, DM., Miller, JW.:. Principles and practice of ophthalmology II. Philadelphia, Elsevier; 2008., pp. 2089–2095.