

PEELING VNITŘNÍ LIMITUJÍCÍ MEMBRÁNY NA ODCHLÍPENÉ MAKULE JAKO PREVENCE ROZVOJE EPIMAKULÁRNÍ MEMBRÁNY PO PARS PLANA VITREKTOMII PRO RHEGMATOGENNÍ AMOCI SÍTNICE

Hejsek L., Dusová J.,
Stepanov A., Rozsival P.

Tato práce byla přednesena jako přednáška na kongresu SOE 2013 v Kodani

SOUHRN

Rhegmatogenní odchlípení sítnice je závažný stav, který může významně poškodit zrakové funkce i za předpokladu úspěšného operačního zákroku. Jednou z komplikací, která zhoršuje zrakovou ostrost v pooperačním období, je rozvoj epimakulární membrány (ERM). Cílem této práce je sledovat vliv peelingu vnitřní limitující membrány (MLI) v makule na anatomický a funkční vývoj v pooperačním období, zejména pokud se jedná o rozvoj ERM.

Materiál a metodika: Prospektivní sledování 21 očí, u kterých byl při pars plana vitrektomii pro rhegmatogenní amoci proveden peeling MLI na amované makule (bez použití dekalinu během peelingu). Byla sledována nejlépe korigovaná zraková ostrost (BCVA) a biomikroskopické nálezy očního pozadí. Proliferativní vitreoretinopatie (PVR) byla hodnocena dle doporučení Retina Society Terminology Committee. K vyloučení rozvoje ERM v makule byla provedena optická koherentní tomografie (OCT) na konci 18měsíční sledovací doby.

Výsledky: Celkem jsme hodnotili výsledky 21 očí 21 pacientů, kteří podstoupili PPV pro rhegmatogenní amoci a byl u nich proveden peeling MLI na amované makule. Provedení peelingu bez použití dekalinu bylo možné v dostatečném rozsahu u všech očí. U všech očí s provedeným peelingem MLI nebyl na konci sledovací doby patrný rozvoj epimakulární proliferace.

Závěr: Provedení peelingu MLI u rhegmatogenní amoce snižuje riziko sekundárního rozvoje epimakulární membrány.

Klíčová slova: rhegmatogenní amoce, epimakulární membrána, peeling, membrana limitans interna, pars plana vitrektomie

SUMMARY

Internal Limiting Membrane Peeling as Prophylaxis of Epimacular Membrane Formation in Eyes Undergoing Vitrectomy for Rhegmatogenous Retinal Detachment

Purpose: Rhegmatogenous retinal detachment is a serious condition that can significantly impair visual function, even after a successful surgery. One of the complications that can significantly impair visual acuity in the postoperative period is a development of the epimacular membrane (ERM). The aim of this work is to monitor the effect of peeling of the internal limiting membrane (ILM) in the macula at the anatomical and functional results in the postoperative period, especially with regard to the development of ERM.

Methods: Prospective study of 21 eyes, which underwent peeling of ILM during pars plana vitrectomy for rhegmatogenous retinal detachment (on detached macula). The ILM peeling was done without using decalin during this procedure. We tested best corrected visual acuity (BCVA) and followed fundus biomicroscopic findings. Proliferative vitreoretinopathy (PVR) was evaluated according to the recommendations of the Retina Society Terminology Committee. To exclude the development of ERM in the macula optical coherence tomography (OCT) was performed at the end of the 18-month follow-up period.

Results: In total, the results of 21 eyes of 21 patients who underwent PPV for rhegmatogenous retinal detachment were evaluated. In all of them was during PPV performed ILM peeling on detached macula, these are followed prospectively. ILM peeling without using decalin was sufficient in all eyes. All eyes with ILM peeling did not develop ERM at the end of the follow-up period.

Conclusions: ILM peeling during PPV for rhegmatogenous retinal detachment reduces the risk of developing secondary ERM.

Key words: rhegmatogenous retinal detachment, epimacular membrane, peeling, internal limiting membrane, pars plana vitrectomy

Čes. a slov. Oftal., 70, 2014, No. 3, p. 98–101

✉ Do redakce doručeno dne 24. 10. 2013

📄 Do tisku přijato dne 15. 5. 2014

MUDr. A. Stepanov
Oční klinika, Fakultní nemocnice
Hradec Králové
Sokolská 581
500 05 Hradec Králové
stepanov.doctor@gmail.com

ÚVOD

Rhegmatogenní odchlípení sítnice je oční onemocnění, při kterém se neuroretina odděluje od hlubších vrstev oka. Odchlípení může být zpočátku lokální, postupně se zvětšuje a bez operační terapie vede ke ztrátě zrakové ostrosti až na úroveň slepoty. Rozvoj onemocnění souvisí s přítomností retinální trhliny.

Existují různé metody chirurgické léčby odchlípené sítnice. Jejich volba obvykle závisí na nitroočním nálezu (stav čočky, množství a pozice trhlín) a preferencích chirurga. Principem terapie je uzavření trhlín a uvolnění vitreoretinálních trakčních sil.

Četnost použití techniky pars plana vitrektomie (PPV) je narůstající. Metoda zahrnuje odstranění sklivce, ošetření trhlín a degenerací a je zakončena instalací nitrooční tamponády. Jako tamponádu používáme expanzivní plyn (perfluoropropan, C3F8) nebo silikonový olej (SO). Další typy plynové tamponády jsou hexafluorosulfid (SF6) a perfluoroethan (C2F6). Silikonový olej se obvykle používá v těžších případech, které bývají spojeny s vyšším stupněm proliferativní vitreoretinopatie (PVR).

Epiretinální membrána (ERM) je fibrotická vrstva na povrchu sítnice, kterou vytváří aktivované buňky: gliální buňky, buňky retinálního pigmentového epitelu (RPE), mikroglia a fibrocyty. ERM se rozvíjí jako odpověď na různé inzulty: mikrotraumata při ablaci zadní sklivcové membrány (PVD), ischémie, mikrovaskulární abnormality, nadměrné laserové ošetření, přítomnost reti-

nální trhliny (při PVD), nitrooční chirurgie... ERM postupně vytváří tenzi na sítnici, makulární edém až prominenci, nebo zvrásnění neuroretiny. V počátečních stádiích nejsou poškozeny zevní retinální vrstvy.

ERM postihuje asi 7 % populace a s věkem její incidence narůstá. Post mortem studie prokazují ERM u 2 % padesátníků a u 20 % 75letých a starších. V průběhu času ERM postupně poškozuje strukturu a funkce makulární krajiny, navozuje edém neuroretiny, který pokud trvá delší dobu, vede k nevratným poškozením zraku [4].

Aktivace buněk RPE souvisí s odchlípením sítnice, nadměrnou kryoretinopexí a délkou doby trvání amoce. Aktivované buňky RPE se podílí také na rozvoji PVR. Stimulaci rozvoje ERM dále podporuje přítomnost krve ve sklivci, zánětlivé projevy, nebo obojí spojené s PVD. Odchlípení sítnice a její operace jsou tedy také jednou z možných příčin rozvoje ERM [2].

Po operaci rhegmatogenní amoce vzniká ERM asi v 3 až 18 % případů [5, 6, 12]. Komplikující rozvoj ERM je popisován i po externích, kryochirurgických, operacích [11].

METODIKA

Prospektivní sledování očí, u kterých byla provedena 20G pars plana vitrektomie (PPV) z důvodu operačního řešení rhegmatogenní amoce sítnice. Sledovací doba byla 18 měsíců. Ve všech případech byla makula odchlípená.

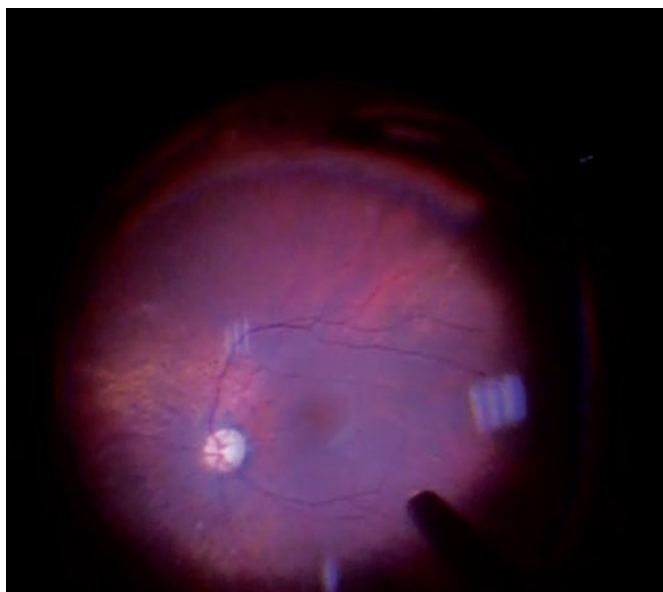
Při operaci byl proveden peeling MLI Eckardtovou mikropinzetou po obarvení pomocným barvivem MembraneBlue Dual®. Použité barvivo velmi dobře klesá dolů, ve sklivcovém prostoru se nevíří (neomezuje kontrolu eventuálních pohybů sítnice při jeho odsávání) a spolehlivě obarvuje povrch makuly. Před tímto ošetřením byla nejprve elevovaná makula oploštěna endodrenáží původní trhlinou při použití výměny voda / vzduch. Peeling byl proveden bez použití dekalinu, šetrně, s minimální trakcí v předozadním směru.

Zraková ostrost byla testována na ETDRS tabulích. Nitrooční nález byl posuzován biomikroskopicky v intervalech: před operací, 1 měsíc, 6 měsíců, 12 a 18 měsíců po zákroku. Při biomikroskopii jsme, kromě komplexního nálezu na očním pozadí, kladli důraz na přítomné stadium proliferativní vitreoretinopatie (PVR) a sledovali rozvoj ERM po operaci. Nepřítomnost ERM byla potvrzena pomocí OCT vyšetření na konci sledovací doby. Předoperační OCT amované makuly nebylo provedeno. PVR jsme klasifikovali dle doporučení Retina Society Terminology Committee [13, 14, 15].

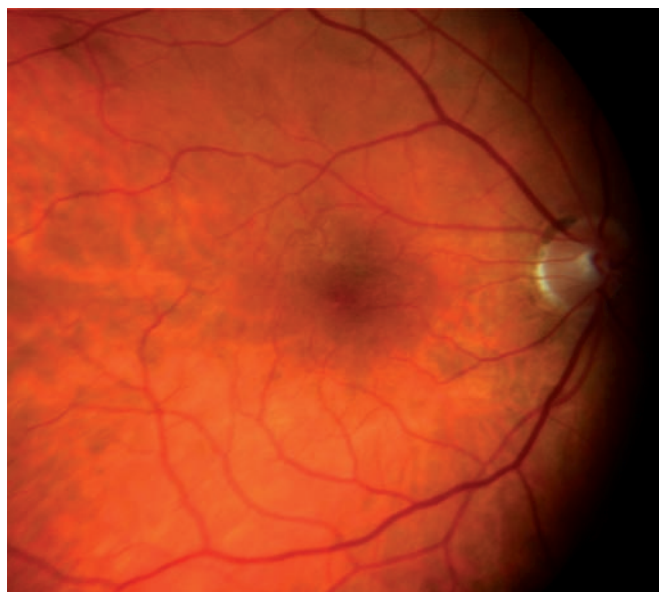
VÝSLEDKY

Celkem jsme hodnotili výsledky 21 očí 21 pacientů, kde byl při PPV proveden peeling MLI na amované makule. Provedení peelingu bez použití dekalinu bylo možné v dostatečném rozsahu u všech očí.

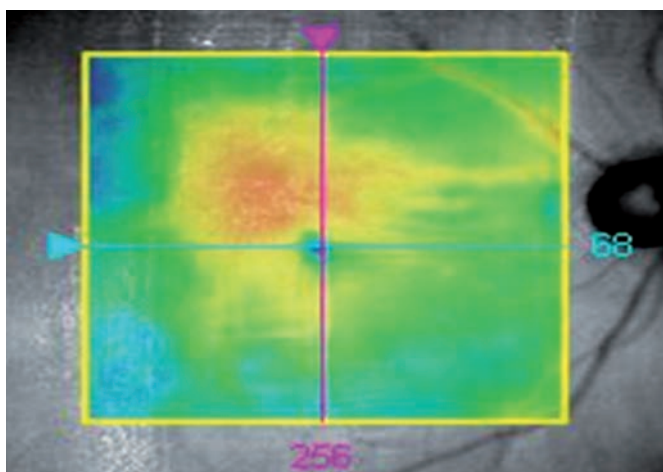
U 12 očí byl proveden peeling z důvodu



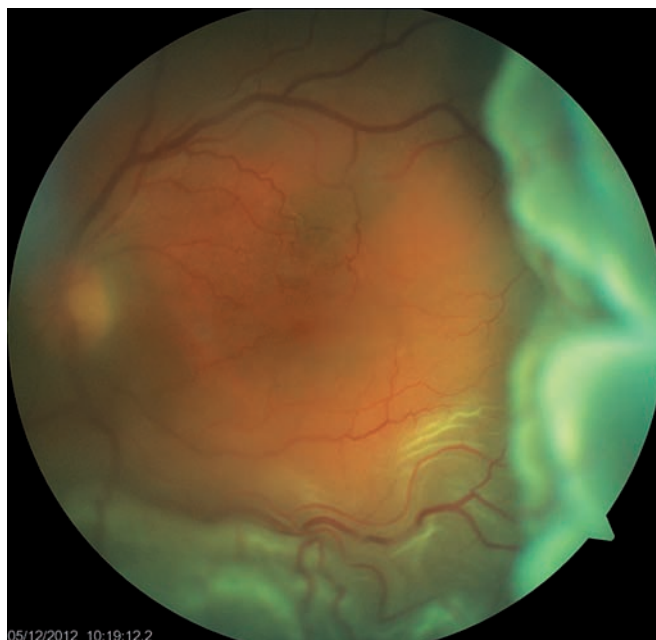Obr. 1 Fotografie z operačního videozáznamu: kontrola sítnice po evakuaci silikonové tamponády, centrum je normální (při PPV bylo proveden peeling na amované makule), kolem je bledavý lem počínající ERM (koresponduje s linií ponechané MLI).



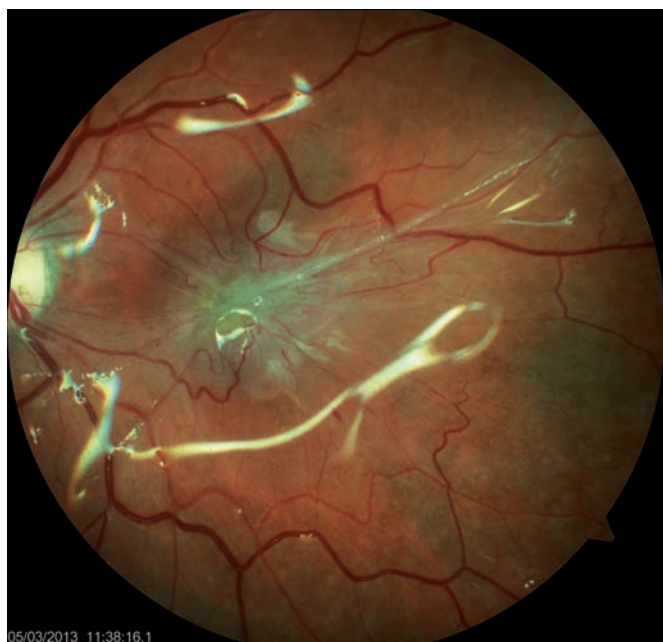Obr. 2 Fokální ERM nad foveolou, fotografický nález 6 měsíců po PPV (bez provedení peelingu MLI) pro rhegmatogenní amoci.



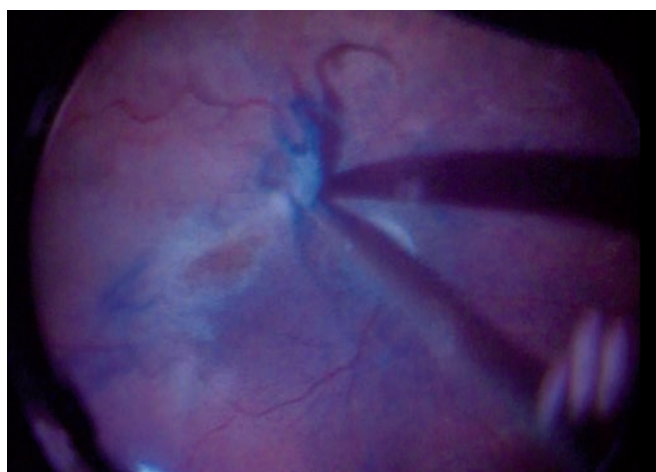
Obr. 3 Mapa OCT nálezu náležícímu k obr. 2.



Obr. 4 Foto očního pozadí před operací rhyematogenní amoce (PPV bez provedení peelingu). Amoce je subtotální, zraková ostrost 2/50.



Obr. 5 Pooperační foto očního pozadí 3 měsíce od zákroku, odlesky silikonové tamponády a výrazná epimakulární vazivová membrána (pucker). BCVA 1 měsíc po operaci byla 20/40, postupně klesla na 20/200 ve 3. měsíci sledovací doby.



Obr. 6 Snímek z operačního záznamu, strhávání epimakulárního puckeru: ztlustělá ERM přechází do rigidních okrajů MLI, se kterými se společně strhává. Centrum makuly pod ERM je atrofické, jeho okraje bledé a naválité.

peroperačního nálezu na povrchu makuly. V těchto případech byla MLI „zhrubělá“ či „nakřčená“. U zbylých 9 očí se jednalo o suspektní koinkidenci makulární díry, kdy nebylo možné v dané chvíli jednoznačně rozhodnout, zda se jedná o kompletní defekt neuroretiny (nešlo provést peroperační OCT). Suspektní makulární díra nebyla nikdy samotnou příčinou odchlípení sítnice. Jako nitrooční tamponádu na konci zákroku jsme použili u 5 očí plyn (perfluoropropan) a ve zbylých případech (76 %) silikonový olej (Oxane® 5700).

Vstupní medián nejlépe korigované zrakové ostrosti (BCVA) byl počítání prstů z jednoho metru (1/50), průměrná BCVA 20/200. Medián BCVA na konci sledovací

doby byl 20/100 a průměrná BCVA 20/80. Ke zlepšení BCVA došlo v 16 případech (76 %) a ke zhoršení v 5 případech (24 %). Změna BCVA ve smyslu zlepšení (po PPV s peeligem) byla statisticky významná (Wilcoxon $p = 0,02$).

V bezprostředním pooperačním období byla sítnice přiložená u 100 % očí. Během sledovací doby ale vznikla reamoce u 3 očí se silikonovou tamponádou (14 %). U všech očí s provedeným peeligem MLI nebyl na konci sledovací doby patrný rozvoj epimakulární proliferace (příklad na obr. 1), což jsme potvrdili pomocí OCT. V jednom případě peroperačně nalezené suspektní makulární díry přetrvával drobný defekt neuroretiny i na konci sledovací doby.

DISKUSE

Rozvoj epimakulární membrány po chirurgickém řešení rhyematogenní amoce je známou komplikací. Postihuje oči po pars plana vitrektomii (ve 3 až 18 %) i oči po operacích zevním postupem [6, 7, 11, 12]. Uemura publikoval soubor 105 očí operovaných zevním postupem (kryoretinopexie a plombáž), kdy pozoroval rozvoj ERM ve 24 % v prvním měsíci po zákroku a jeho navýšení na 68 % po dvanáctiměsíční sledovací době [11]. Oči, u kterých nebyla před operací přítomná ablace zadní sklivcové membrány, nebyly v průběhu

sledovací doby epimakulární membránou postiženy.

Progrese ERM může být pozvolná, nebo i excentrická, a nemusí být s nutností operačně řešená. Takový příklad uvádíme na obrázcích 2 a 3. Může ale také rychle progredovat a těžce narušit zrakové funkce, jak dokumentujeme na obr. 4 a 5. Výrazná vazivová epimakulární proliferace způsobuje těžké zvrásnění centrální krajiny (tzv. pucker), jehož operační odstranění bývá pro makulu mechanicky traumatizující (obr. 6).

Předpokladem naší práce je hypotéza, že peeling vnitřní limitující membrány při operaci rhegmatogenní amoce je efektivní profylaxi vzniku pooperační epimakulární membrány [9]. Mnozí chirurgové považují peeling MLI za důležitou součásti primární vitrektomie pokročilých případů rhegmatogenní amoce s proliferativní vitreoretinopatií (PVR, horší než ve stadiu B). Někteří autoři doporučují provádět peeling MLI rutinně u všech stadií PVR a dokonce i v případech, kdy makula není amována [16].

V našem relativně malém souboru 21 očí nedošlo v souladu s jinými autory po provedení peelingu MLI makuly k rozvoji ERM [9]. Na základě našich výsledků se domníváme, že provedení peelingu MLI u rhegmatogenní amoce snižuje riziko sekundárního rozvoje epimakulární membrány. Otázkou zůstává, zda peeling MLI omezuje proliferaci a migraci aktivovaných buněk na povrchu sítnice a je-li i prevencí rozvoje, či progrese PVR.

Kontroverzní část zákroku je provedení peelingu MLI na amované makule bez použití dekalinu. K této variantě jsme se přiklonili z několika důvodů. Prvním a hlavním z nich je klinická zkušenost, že ve vyšších stadiích PVR bývá v makulární krajině přítomna před MLI ještě minimálně jedna vrstva jemné epimakulární membrány, která dokáže MLI věrně imitovat. Druhým důvodem je zjištění, že peeling MLI je bez použití dekalinu technicky snazší a okraje peelingu lépe viditelné. Pokud je makula oploštělá předchozí endodrenáží, nedochází při šetrné manipulaci k výraznému mechanickému pnutí za sítnici. Navíc síla, která odlučuje MLI a potencionálně může narušit anatomické uspořádání neuroretiny, je stejná jako při peelingu pod dekalinem. Pod dekalinem je velmi těžké „načít“ celistvou MLI. Alespoň tento začátek je vhodné dělat bez použití dekalinu (pokud chceme provádět peeling pod dekalinem). Následná manipulace s MLI pod dekalinem také způsobuje trakci za makulu a je-li přítomna makulární díra, zvyšuje se riziko průniku dekalinu pod sítnici.

Hlavním rizikem peelingu bez použití dekalinu je prvotní fáze manipulace, kdy ho musíme často začít v makulopapilárním svazku, blízko terče zrakového nervu. V pooperačním období jsme nesledovali možné výpadky zorného pole, ani neměřili vývoj ve vrstvě nervových vláken (RNFL). Odrobina et al. ale publikovali výsledky,

kdy pomocí OCT prokázali po stejném typu zákroku výpadky RNFL u 100 % očí [9].

Dále je třeba upozornit na nebezpečí subretinálního proniknutí (jakéhokoliv) pomocného barviva. Prakticky všechny t.č. dostupné preparáty jsou in vitro toxické pro buňky RPE [1, 3].

V neposlední řadě je třeba zmínit možnost vytvoření iatrogenního defektu centra sítnice při peelingu MLI v terénu výrazně ztenčené a sekundárně postižené makuly [8, 10].

U rhegmatogenních amocí, kde je to technicky možné, doporučujeme provádět předoperační OCT vyšetření makulární krajiny. OCT usnadní peroperačního rozhodování: ozřejmí eventuálně již přítomnou ERM, objektivizuje IMD, nebo naopak odhalí „maskující nálezy“ – cystickou degeneraci centrální krajiny, ztenčení neuroretiny ve fovee, lamelární defekt neuroretiny apod., které mohou IMD věrně imitovat. Slibnou technikou blízké budoucnosti je možnost rutinního využívání intraoperačního OCT.

ZÁVĚR

S přihlédnutím k našim výsledkům předpokládáme, že provedení peelingu MLI u rhegmatogenní amoce snižuje riziko sekundárního rozvoje epimakulární membrány.

LITERATURA

1. **Awad, D., Schrader, I., Bartok, M. et al.:** Brilliant Blue G as protective agent against trypan blue toxicity in human retinal pigment epithelial cells in vitro. *Graefes Arch Clin Experimental Ophthalmol*, 2013; 251(7): 1735–1740.
2. **Council, MD., Shah, GK., Lee, HC. et al.** Visual outcomes and complications of epiretinal membrane removal secondary to rhegmatogenous retinal detachment. *Ophthalmology*, 2005; 112(7): 1218–1221.
3. **Gale, JS., Proulx, AA., Gonder, JR. et al.:** Comparison of the in vitro toxicity of indocyanine green to that of trypan blue in human retinal pigment epithelium cell cultures. *Am J Ophthalmol*, 2004; 138(1): 64–69.
4. **Gass, JDM.:** Macular dysfunction caused by epiretinal membrane contraction. In *Stereoscopic Atlas of Macular Diseases: Diagnosis and Treatment*. Vol 2, 4th ed. St Louis, Mo: Mosby, 1997, p. 938–950.
5. **Hagler, WS., Aturaliya, U.:** Macular puckers after retinal detachment surgery. *Br J Ophthalmol*, 1971; 55(7): 451–457.
6. **Lobes, LA. Jr., Burton, TC.:** The incidence of macular pucker after retinal detachment surgery. *Am J Ophthalmol*, 1978; 85(1): 72–77.
7. **Martínez-Castillo, V., Boixadera, A., Distéfano, L. et al.:** Epiretinal membrane after pars plana vitrectomy for primary pseudophakic or aphakic rhegmatogenous retinal detachment: incidence and outcomes. *Retina*, 2012; 32(7): 1350–1355.
8. **Nakagomi, R., Goto, T., Tateno, Y. et al.:** Macular Slippage After Macular Hole Surgery with Internal Limiting Membrane Peeling. *Current Eye Research*, 2013; 38(12): 1255–1260.
9. **Odrobina, D., Bednarski, M., Cisiecki, S. et al.** Internal limiting membrane peeling as prophylaxis of macular pucker formation in eyes undergoing retinectomy for severe proliferative vitreoretinopathy. *Retina*, 2012; 32(2): 226–231.
10. **Sandali, O., El Sanharawi, M., Basli, E. et al.:** Paracentral retinal holes occurring after macular surgery: incidence, clinical features, and evolution. *Graefes Arch Clin Experimental Ophthalmol*, 2012; 250(8): 1137–1142.
11. **Uemura, A.:** Development of epimacular membrane following rhegmatogenous retinal detachment surgery. *Nihon Ganka Gakkai Zasshi.*, 1994, 98(10): 994–997.
12. **Uemura, A., Ideta, H., Nagasaki, H. et al.:** Macular pucker after retinal detachment surgery. *Ophthalmic Surg*, 1992; 23: 116–119.
13. **Vitrectomy with silicone oil or perfluoropropane gas in eyes with severe proliferative vitreoretinopathy: results of a randomized clinical trial. Silicone Study report 2.** *Retina*, 1993, 13: 278–284.
14. **Vitrectomy with silicone oil or sulphur hexafluoride gas in eyes with severe proliferative vitreoretinopathy: results of a randomized clinical trial. Silicone Study report 1.** *Arch Ophthalmol*, 1992; 110(6): 779–779.
15. **Vitrectomy with silicone oil or sulphur hexafluoride gas in eyes with severe proliferative vitreoretinopathy: results of a randomized clinical trial. Silicone Study report 2.** *Arch Ophthalmol*, 1992; 110(6): 780–791.
16. **Yoshida, M., Kishi, S.:** Pathogenesis of macular hole recurrence and its prevention by internal limiting membrane peeling. *Retina*, 2007; 27(2): 169–173.