

DYNAMICKÁ VITREOMAKULÁRNÍ TRAKCE

Cigánek P.¹, Matoušková L.¹, Kousal B.^{2,3}

¹ Oční oddělení, Středomoravská nemocniční, a.s., – odštěpný závod Nemocnice, Prostějov, primář MUDr. Petr Frgál

² Oční klinika, 1. lékařská fakulta, Univerzita Karlova v Praze a Všeobecná fakultní nemocnice, Praha, přednostka doc. MUDr. Bohdana Kalvodová, CSc.

³ Laboratoř biologie a patologie oka, Ústav dědičných metabolických poruch, 1. lékařská fakulta, Univerzita Karlova v Praze a Všeobecná fakultní nemocnice, Praha, přednostka prof. MUDr. Viktor Kožich, CSc.

SOUHRN

Cíl: Popsat klinický nález u pacientky s dynamickými změnami vitreomakulárního rozhraní a sítnice. Poskytnout souhrn poznatků o mechanismu akomodace a možném vlivu na sklivce a sítnici.

Metody: U pacientky ve věku 57 let jsme provedli oční vyšetření včetně optické koherenční tomografie se spektrální doménou (SD-OCT). Sledovali jsme vliv akomodačního úsilí, předklonu hlavy, kombinace akomodačního úsilí s předklonem hlavy a vliv fotoreakce na vitreomakulární rozhraní a sítnici a změnu minimální tloušťky fovey.

Výsledky: Při vyšetření SD-OCT byla na obou očích přítomna vitreofoveální adheze. Při akomodačním úsilí a v kombinaci s předklonem hlavy došlo ke vzniku symptomatické dynamické vitreomakulární trakce s dočasným zvýšením minimální tloušťky fovey. Nebyl pozorován vliv samotného předklonu hlavy, čtení s přidavkem nablízko ani osvětlení na změnu vitreomakulárního rozhraní a sítnice.

Závěr: Na dynamické změny vitreomakulárního rozhraní a sítnice je vhodné pomýšlet při kolísavém zhoršování centrální zrakové ostrosti, zvláště pokud je spojeno s akomodací a předklonem hlavy.

Klíčová slova: akomodace, předklon hlavy, vitreomakulární rozhraní, SD-OCT

SUMMARY

DYNAMIC VITREOMACULAR TRACTION

Purpose: To describe clinical findings in patient with dynamic changes of vitreomacular interface and retina. To provide summary of findings about mechanism of accommodation and its potential impact on vitreous and retina.

Methods: In 57 year old patient we performed comprehensive ophthalmological examination including spectral domain optical coherent tomography (SD-OCT). We observed the impact of accommodative effort, head-downward position, combination of accommodative effort and head-downward position and influence of light reflex on vitreomacular interface and retina and change of minimal foveal thickness.

Results: On SD-OCT we could observe vitreofoveal adhesion on both eyes. During accommodative effort in combination with head-downward position we could observe symptomatic dynamic vitreomacular traction with temporary elevation of minimal foveal thickness. We could not observe impact of only head-downward posture, reading with spectacle correction of presbyopia or light reflex on change of vitreomacular interface or retina.

Conclusion: We should suspect dynamic changes of vitreomacular interface and retina when we see fluctuating impairment of central visual acuity particularly when it is in connection with accommodation and head-downward posture.

Key words: accommodation, head-downward position, vitreomacular interface, SD-OCT

Do redakce doručeno dne 13. 8. 2014

Do tisku přijato dne 9. 1. 2015

MUDr. Bohdan Kousal

Oční klinika

1. LF UK a VFN v Praze

U Nemocnice 2

128 08 Praha 2

e-mail: bohdan.kousal@vfn.cz

Čes. a slov. Oftal., 71, 2015, No. 1, p. 23–28

ÚVOD

Vitreomakulární trakce je výsledkem nekompletního odloučení zadní plochy sklivce. Mellington a Benjamin v roce 2009 publikovali kazuistiku, ve které pozorovali symptomatickou dynamickou vitreomakulární trakci předcházející definitivnímu vitreomakulárnímu trakčnímu syndromu (22). Mezi subjektivními potížemi probanda dominovaly blikající obrazce, později tmavší kolečko v centru zorného pole obou očí během práce na krátkou vzdálenost. Námi sledovaná pacientka udávala subjektivní symptomy podobné, proto jsme provedli různá zátěžová vyšetření.

Práce na krátkou vzdálenost je provázena akomodací, při které dochází ke stahu vláken ciliárního svalu, k napnutí nebo uvolnění některých typů zonul závěsného aparátu,

k pohybu sklivce vpřed, k posunu ciliárního svalu, cévnatky a zonulárních vláken vpřed a věkem také k prohnutí skléry v oblasti limbu směrem do nitra oka (3). Čočka při akomodaci mění poloměry zakřivení a také se posouvá vpřed. Předklon hlavy ve srovnání s jinými polohami podporuje při akomodaci větší pohyb čočky a současně i sklivce dopředu. Při výrazné akomodaci se čočka pohybuje ve směru zemské přitažlivosti. Zvětšování objemu a rostoucí hmotnost čočky v průběhu života mají vliv na zvyšování ochablosti zonulárních vláken, jejímž následkem je větší pohyblivost čočky (9, 22). Protože jen 3 % vláken postgangliových krátkých ciliárních nervů jsou pupilomotorická a všechna ostatní směřují k ciliárnímu svalu, dojde při pohledu do světla k zúžení zornice a nepochybně současně k akomodaci následované pohybem a tahem sklivce vpřed (25).

METODIKA

U 57leté pacientky jsme sledovali vliv akomodačního úsilí, předklonu hlavy, kombinace akomodačního úsilí s předklonem hlavy a vliv fotoreakce na vitreomakulární rozhraní a sítnici a změnu minimální tloušťky fovey. Akomodační úsilí bylo vyvoláno čtením na vzdálenost 33 cm s optimální korekcí do dálky. Kontrolou bylo vyšetření po čtení s přidavkem nablízko, který byl stanoven metodou dle věku a dle amplitudy akomodace. Při vyšetření vlivu předklonu hlavy byla její poloha udržována flexí krku. K vyvolání reakce na světlo bylo oko osvětleno svítilnou po dobu 1 minuty. Vyšetření optickou koherenční tomografií se spektrální doménou (SD-OCT, RTVue, Optovue, Inc., USA), zobrazující jednotlivé vrstvy sítnice s axiálním rozlišením 5 µm, bylo prováděno v klidu před zátěží, ihned po zátěži a případně až do vymizení morfologických změn centra sítnice. Změny vitreomakulárního rozhraní a sítnice byly monitorovány při délce trvání zátěže 20 minut. Za významné byly považovány hodnoty přesahující absolutní hodnotu axiálního rozlišení SD-OCT přístroje (± 5 µm). Vyšetření SD-OCT bylo třeba zahájit ihned po zátěži, v opačném případě docházelo kvůli časové prodlevě k postupnému ústupu změn sítnice. Měření minimální tloušťky fovey, tedy nejmenší vzdálenosti mezi linií vnitřní limitující membrány a hyperreflexivní linií rozhraní retinálního pigmentového epitelu a cévnatky, bylo prováděno manuálně na horizontálních scanech SD-OCT. Testované oko bylo pravé, pro ověření výsledků byly provedeny redundantní testy stejného charakteru na oku levém.

Vyšetření zrakové ostrosti bylo provedeno na ETDRS optypech (logaritmické vyšetřovací tabule podle studie Early Treatment Diabetic Retinopathy Study), vyšetření vidění nablízko pomocí dvou Jägerových tabulek s rozsahem od nejmenšího

k největšímu textu 1–12. Refrakce obou očí byla měřena subjektivně i objektivně automatickým refraktometrem (CX-500, G. Rodenstock Instrumente GmbH, Německo) v cykloplegii.

VÝSLEDKY

57letá pacientka popisovala při akomodačním úsilí okrouhlý výpad centra zorného pole bez metamorfopsií. První subjektivní obtíže se objevily ve věku 52 let. Symptomy byly závislé na prováděné činnosti, dostavovaly se nejčastěji odpoledne při čtení vsedě v mírném předklonu hlavy, při plečení a zašívání, občas při žehlení, kdy dominoval předklon hlavy. Při čtení v horizontální poloze na zádech či v polosedě subjektivní symptomy nikdy zaznamenány nebyly. Doba trvání zátěže, která vedla ke zhoršenému vidění, se postupně zkracovala ze 30 minut na současných 10 minut. Doba do úplného vymizení příznaků po ukončení zátěže odpovídala době trvání předcházející činnosti, která symptomy vyvolala.

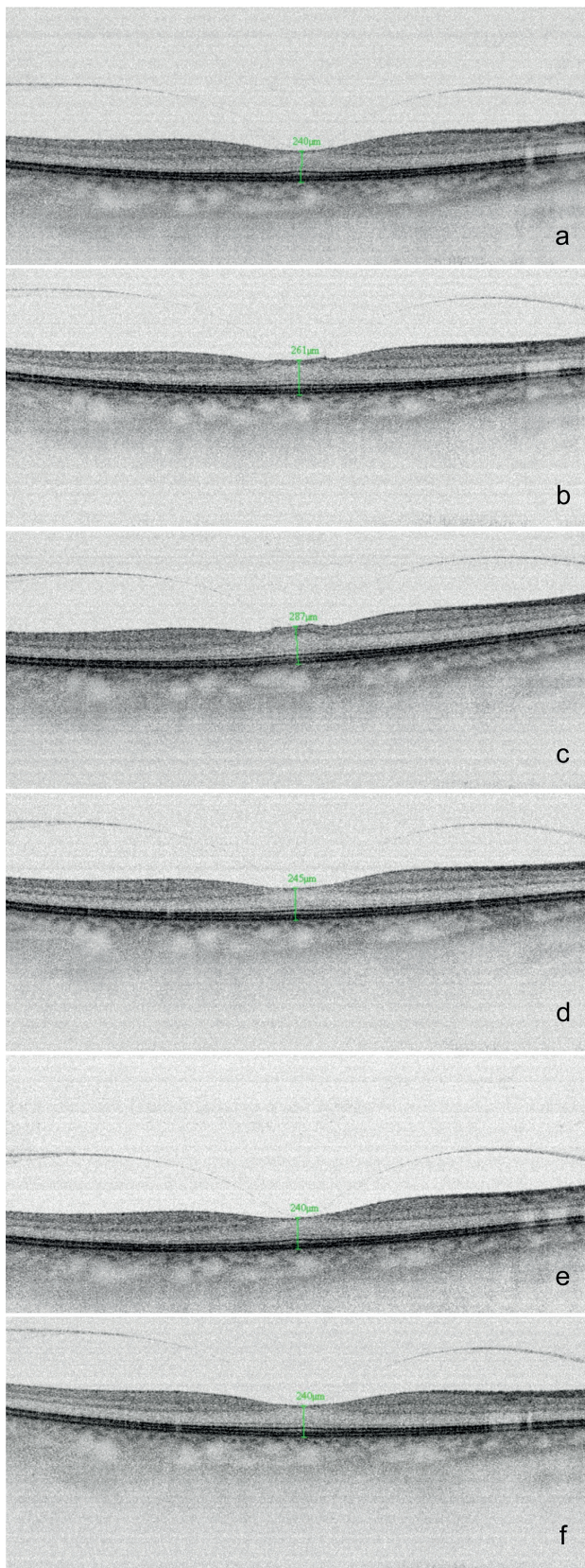
Nejlépe korigovaná zraková ostrost do dálky byla 1,0, oboustranně s korekcí -4,25 D. Pacientka četla oběma očima Jägerovu tabulku číslo 1 s korekcí -1,25 D.

Při vyšetření SD-OCT byla na obou očích přítomna vitreofoveální adheze (obr. 1a), průměr její báze na pravém oku byl 491 µm, na levém oku 517 µm. Při akomodačním úsilí trvajícím 20 minut se minimální tloušťka fovey pravého oka zvýšila průměrně o 21 µm (obr. 1b). Po 20 minutách akomodačního úsilí v kombinaci s předklonem hlavy jsme zaznamenali zvýšení minimální tloušťky fovey o 47 µm (obr. 1c) a strukturální změny vnitřních vrstev neuroretiny s tvorbou pseudocyst. Nebyl zaznamenán vliv samotného předklonu hlavy (obr. 1d), čtení s přidavkem na blízko (obr. 1e) ani osvětlení oka (obr. 1f) na změnu vitreomakulárního rozhraní

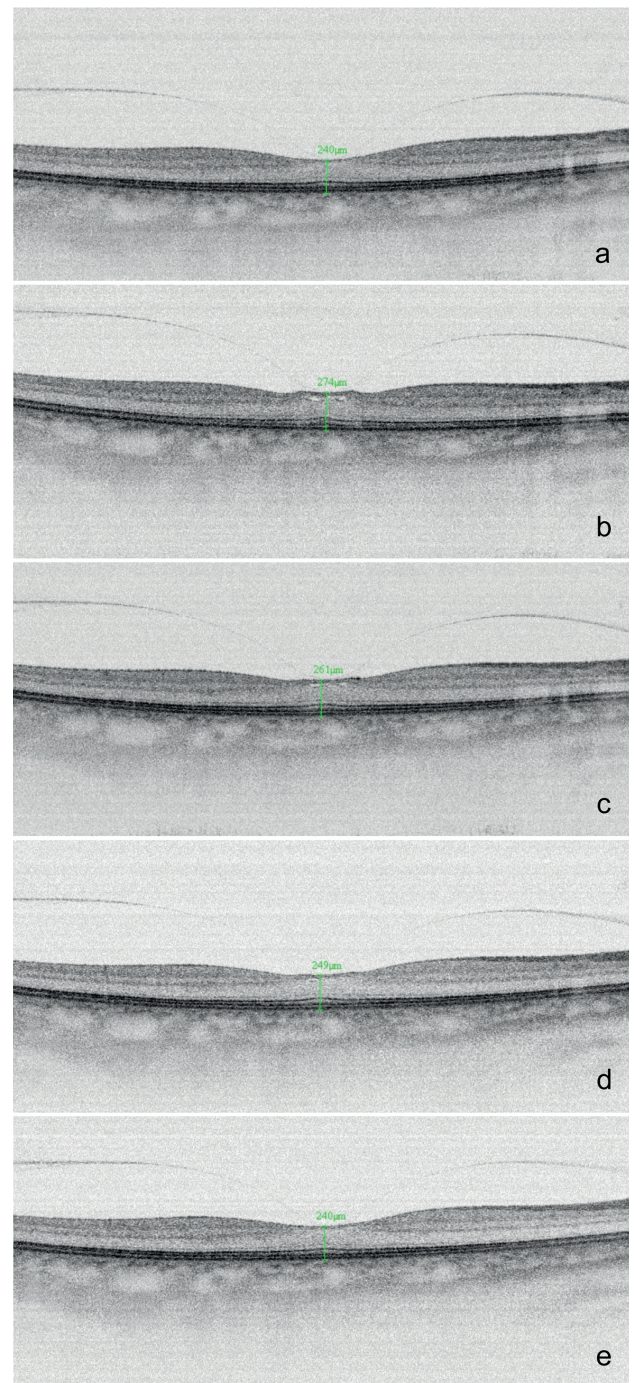
Tab. 1 Změny minimální tloušťky fovey obou očí u 57leté pacientky s dynamickou vitreomakulární trakcí.

Měření/ zátěž	Akomodační úsilí		Akomodační úsilí s předklonem hlavy		Předklon hlavy		Čtení s přidavkem nablízko		Osvícení oka	
	OP	OL	OP	OL	OP	OL	OP	OL	OP	OL
Minimální tloušťka fovey před zátěží [µm]	240	237	240	237	240	237	240	237	240	237
Minimální tloušťka fovey po zátěži [µm]	261	259	287	286	245	240	240	238	240	239
Změna minimální tloušťky fovey [µm]	+21	+22	+47	+49	+5	+3	0	+1	0	+2

Tučně zvýrazněny významné změny. OP: oko pravé, OL: oko levé.



Obr. 1. Změny minimální tloušťky fovey a struktury vitreomakulárního rozhraní a sítnice na horizontálních SD-OCT scanech pravého oka před zátěží a), po 20 minutách akomodačního úsilí b), po 20 minutách akomodačního úsilí v kombinaci s předklonem hlavy c), po 20 minutách předklonu hlavy d), po 20 minutách čtení s přídavkem nablízko e) a po osvětlení oka 1 minutu f)



Obr. 2. Dynamika změn vitreomakulárního rozhraní a sítnice pravého oka na horizontálních SD-OCT scanech před zátěží a), po 20 minutách akomodačního úsilí s předklonem hlavy b), postupný ústup vitreomakulární trakce po ukončení zátěže v 5. minutě c), 12. minutě d) a 20. minutě e)

a sítnice. Redundantní testy na oku levém byly shodné (tab. 1). Na horizontálních scanech SD-OCT byla také zachycena dynamika ústupu vitreomakulární trakce po 20 minutách akomodačního úsilí s předklonem hlavy v čase, k vymizení morfologických změn centra sítnice došlo do 20 minut po ukončení zátěže (obr. 2a-e).

Nejlépe korigovaná zraková ostrost obou očí ihned po akomodačním úsilí v kombinaci s předklonem hlavy byla 0,5.

DISKUSE

Akomodační úsilí a zvláště pak kombinace akomodace s předklonem hlavy vedly na postižených očích k dynamické vitreomakulární trakci s proměnlivými symptomy charakteru kruhového výpadu centrální části zorného pole bez metamorfosií.

Sklivec je normálně připojen k okolním strukturám v místech s vyšší hustotou kolagenních fibril jeho periferní kůry a s nejtěsnější vnitřní limitující membránou sítnice. Nejsilnější adheze je ve předu při bázi sklivce, velmi silný je úpon přední plochy sklivce k zadní ploše čočky Wiegerovým hyaloideokapsulárním ligamentem o průměru 8–9 mm obkružujícím Bergerův a Erggeletův prostor (28). Menší síla adheze je při obvodu terče zrakového nervu a v makule. Tam sklivec adhezuje ve foveole v ploše o průměru 500 μm a dále po obvodu fovey prstencovitým úponem s průměrem 1500 μm (14). Nejslabší a velmi variabilní je adheze k velkým sítnicovým cévám. V ostatních místech je sklivec volně přiložen k sítnici.

Věkem dochází ke zmenšování objemu sklivcového gelu, jeho zkapalnění a vzniku lakun s počátkem ve středu sklivce. Současně se zvyšuje trakční síla působící na vitreoretinální a vitreopapilární adheze a kondenzuje se kůra sklivce. Dochází k oslabení adheze mezi vnitřní limitující membránou sítnice a zadní sklivcovou membránou. Součástí věkem podmíněných změn je postupná ablace zadní sklivcové membrány. Uvolňování vitreoretinálních adhezí probíhá v pořadí: temporální perifoveální oblast následovaná nazální, dále oblast horní a dolní cévní arkády, foveola a odchlípnutí sklivce od střední periferie sítnice zakončené uvolněním adheze od obvodu terče zrakového nervu (6, 23).

Výsledkem nekompletní ablace sklivce od makuly může být vitreomakulární adheze, která sama o sobě není nebezpečná a nezpůsobuje změny tvaru fovey nebo morfologie sítnice. Následná vitreomakulární trakce však může být příčinou anatomického poškození vitreomakulárního rozhraní a sítnice v závislosti na síle a velikosti úponu. Při velikosti spojení do 500 μm převládají trakční síly s rizikem vzniku makulární díry nebo cystoidních změn fovey. Při větším rozsahu spojení, zejména nad 1500 μm , převažuje ztlustění makuly, vitreomakulární trakční syndrom a jsou známy asociace s vlhkou formou věkem podmíněné makulární degenerace, diabetickým makulárním edémem nebo okluzemi sítnicových žil (6, 23). U pacientů s makulární dírou je incidence vitreomakulární adheze přes 84 %, přítomna je u 100 % pacientů s vitreomakulárním trakčním syndromem a u 56 % pacientů s idiopatickou epimakulární membránou, uvedená onemocnění se častěji vyskytují u žen (17).

Riziko ablace zadní sklivcové membrány je u myopických očí vyšší v každém věku a zvyšuje se s rostoucí hodnotou refrakční vady. Při myopii nad -6 D je riziko více než trojnásobné (29).

Příčinou dynamických změn vitreomakulárního rozhraní a sítnice se vznikem subjektivních symptomů může být pohyb sklivce při akomodačním úsilí, ke kterému může dále přispívat pozice hlavy v předklonu (22). Důkazy o pohybu sklivce při akomodaci a pozici hlavy čelem dolů předložilo na zvířecích modelech více autorů (18, 20, 32). Croft a kol. v roce 2013 popsali u očí makaků pohyb ciliárního svalu přibližně o 1 mm vpřed během akomodace. Tento pohyb byl propojen s do-

předním tahem cévnatky, sítnice, skupiny zadních zonulárních vláken a sousedícího sklivce (3).

Nejvíce přijímanou teorií mechanismu akomodace je v současné době teorie Helmholtzova z roku 1855 (11), ověřena byla pracemi Glassera (9). Při akomodaci dochází ke kontrakci ciliárního svalu a povolení napětí zonulárních vláken mezi čočkou a ciliárním svalem. Fincham (5) doplnil tvrzení o různé tloušťce pouzdra čočky, které je ve předu a zejména vzadu tenčí než v periférii. Díky elasticitě pouzdra se při akomodaci vyklene přední plocha čočky a tím dojde ke zvýšení dioptrické síly oka. Zadní pouzdro je natolik slabé, že je značně vyklenuto již před akomodací (19).

Zdravé lidské oko dokáže měnit optickou mohutnost čočky o 12-15 D v předškolním věku s poklesem až k 1 D kolem 60. roku věku. Při akomodaci 5 D dochází ke zmenšení ekvatoriálního rozměru čočky o 3,5 % (8, 31, 33), tloušťka čočky se zvětší o 300 μm , přední pól čočky se posune směrem k rohovce o 250 μm a zadní pól směrem k sítnici o 50 μm (2, 24). Centrum čočky se tak posune vpřed o 100 μm . Dochází ke zmenšování poloměru zakřivení přední a mírně i zadní plochy čočky (4, 27).

Přestože věkem dochází ke ztrátě elasticity čočky a změnám integrity, elasticity a úponů zonulárních vláken, funkce ciliárního svalu může být zachována. Akomodace je provázena konvergencí optických os obou očí a zúžením zornic (21). I na presbyopickém oku vyvolá každá snaha o zaostření na krátkou vzdálenost zúžení zornic a kontrakci ciliárního svalu, ačkoliv čočka již nemá schopnost měnit tvar (30). Z toho důvodu není pravděpodobné, že by věkem byl ciliární sval zcela atrofovaný nebo nečinný. U makaků nebyla prokázána věkem podmíněná ztráta kontraktility ciliárního svalu (26). Ciliární sval byl schopen akomodačního úsilí i na pseudofakickém oku (31).

Při akomodaci, jak bylo uvedeno, dochází k posunu ciliárního svalu, závěsného aparátu, čočky a cévnatky vpřed a k pohybu sklivce směrem dopředu. Předklon hlavy dovoluje při akomodaci větší pohyb čočky a sklivce ve srovnání s jinými polohami. Hess (13) popsal, že se čočka při výrazné akomodaci a poloze hlavy čelem dolů posunuje k rohovce ve směru zemské přitažlivosti o dalších 0,15 mm. Další práce potvrdily zkrácení vzdálenosti čočky od rohovky o 0,2 mm při akomodaci a předklonu hlavy ve srovnání s polohou čelem vzhůru (1, 5). V souladu s Hessovou-Gullstrandovou teorií presbyopie má věkem se zvyšující velikost čočky vliv na zvyšování ochablosti zonulárních vláken při akomodačním úsilí. Ochablost zonuly dovoluje větší pohyblivost čočky podle vlivu tíže (12, 15). Zonulární vlákna tvoří strukturální a funkční jednotku. Jednotlivé skupiny uvolňují napětí čočky během akomodace, udržují čočku a připojený sklivec ve stabilní poloze a přenášejí napětí na elastickou cévnatku (10).

Při pohledu do světla dochází k zúžení zornice a současně k akomodaci patrně následované pohybem sklivce vpřed, protože 97 % vláken postgangliových krátkých ciliárních nervů směřuje k ciliárnímu svalu a jen 3 % tvoří vlákna pupilomotorická (22, 25). Naše vyšetření však neprokázalo dynamické změny vitreomakulárního rozhraní při fotoreakci s kontrakci ciliárního svalu.

Vyšetření SD-OCT s dostatečným rozlišením významně usnadňuje diagnostiku dynamické vitreomakulární trakce. Je

vhodné na ni pomýšlet při nestálé poruše centrální zrakové ostrosti a provést vyšetření při zapojení i uvolnění akomodace. Tím je možné redukovat u pacientů nadbytečná vyšetření.

Pacienti se symptomatickou vitreomakulární trakcí s morfologickými změnami sítnice ponechaní bez léčby nemají dobrou prognózu, u většiny dochází ke snížení centrální zrakové ostrosti, v některých případech také k rozvoji dalších chorob vitreomakulárního rozhraní (7). Úspěšnou pars plana vitrektomií lze dosáhnout obnovení foveolární anatomie i zrakových funkcí téměř k normě (19). Další možností je nitrooční použití okriplasminu, u kterého byla prokázána účinnost při rozpouštění adhezí mezi sklivcem a sítnicí, což snížilo nutnost chirurgického zákroku (16).

ZÁVĚR

Na dynamické změny vitreomakulárního rozhraní a sítnice je vhodné pomýšlet při kolísavém zhoršování centrální zrakové ostrosti se subjektivními symptomy, zvláště pokud jsou spojeny s akomodací a předklonem hlavy. Diagnostika je založena na vyšetření SD-OCT. Refrakční vady doporučujeme vyšetřovat s relaxací akomodace v cykloplegii a korigovat je brýlemi, při presbyopii zvolit vhodný přídatek pro vidění nablízko. Symptomatickou vitreomakulární trakci lze léčit pars plana vitrektomií nebo aplikací okriplasminu.

LITERATURA

1. **Atchison, D.A., Claydon, C.A., Irwin, S.E.:** Amplitude of accommodation for different head positions and different directions of eye gaze. *Optom Vis Sci*, 71(5); 1994: 339–345.
2. **Bolz, M., Prinz, A., Drexler, W., et al.:** Linear relationship of refractive and biometric lenticular changes during accommodation in emmetropic and myopic eyes. *Br J Ophthalmol*, 91(3); 2007: 360–365.
3. **Croft, M.A., Nork, T.M., McDonald, J.P., et al.:** Accommodative movements of the vitreous membrane, choroid, and sclera in young and presbyopic human and nonhuman primate eyes. *Invest Ophthalmol Vis Sci*, 54(7); 2013: 5049–5058.
4. **Dubbelman, M., van der Heijde, G.L., Weeber, H.A.:** Change in shape of the aging human crystalline lens with accommodation. *Vision Res*, 45(1); 2005: 117–132.
5. **Fincham, E.F.:** The mechanism of accommodation. *Br J Ophthalmol*, 21(Monograph Suppl VIII); 1937: 5–80.
6. **Gallemore, R.P., Jumper, J.M., McCuen, B.W. 2nd, et al.:** Diagnosis of vitreoretinal adhesions in macular disease with optical coherence tomography. *Retina*, 20(2); 2000: 115–120.
7. **Girach, A., Pakola, S.:** Vitreomacular interface diseases: pathophysiology, diagnosis and future treatment options. *Expert Rev Ophthalmol*, 7(4); 2012: 311–323.
8. **Glasser, A., Wendt, M., Ostrin, L.:** Accommodative changes in lens diameter in rhesus monkeys. *Invest Ophthalmol Vis Sci*, 47(1); 2006: 278–286.
9. **Glasser, A.:** Restoration of accommodation: surgical options for correction of presbyopia. *Clin Exp Optom*, 91(3); 2008: 279–295.
10. **Goldberg, D.B.:** Computer-animated model of accommodation and theory of reciprocal zonular action. *Clin Ophthalmol*, 5; 2011: 1559–1566.
11. **Helmholtz, H.:** Treatise on physiological optics, Volume III. New York, Dover Publications, 1962, 734 p.
12. **Heron, G., Charman, W.N., Schor, C.:** Dynamics of the accommodation response to abrupt changes in target vergence as a function of age. *Vision Res*, 41(4); 2001: 507–519.
13. **Hess, C.:** Arbeiten aus dem gebiete der Akommodationslehre. *Graefes Arch Ophthalmol*, 47; 1996/1897: 43.
14. **Johnson, M.W.:** Posterior vitreous detachment: evolution and complications of its early stages. *Am J Ophthalmol*, 149(3); 2010, 371–382.
15. **Kasthurirangan, S., Markwell, E.L., Atchison, D.A. et al.:** MRI study of the changes in crystalline lens shape with accommodation and aging in humans. *J Vis*, 11(3); 2011: 1–16.
16. **Knudsen, V.M., Kozak, I.:** A retrospective study of a single practice use of okriplasmin in the treatment of vitreomacular traction. *Saudi J Ophthalmol*, 28(2); 2014: 139–44.
17. **Koerner, F., Garweg, J.:** Diseases of the vitreo-macular interface. *Klin Monbl Augenheilkd*, 214(5); 1999: 305–310.
18. **Koke, M.P.:** Mechanism of accommodation. *Arch Ophthalmol*, 27(5); 1942: 950–968.
19. **Kuchynka, P. et al.:** Oční lékařství. Praha, Grada Publishing a.s., 2007, 768 s.
20. **Luedde, W.H.:** Hensen and Voelckers's experiments on the mechanism of accommodation: an interpretation. *Trans Am Ophthalmol Soc*, 25; 1927: 250–267.
21. **Marg, E., Morgan, M.W. Jr.:** Further investigation of the pupillary near reflex; the effect of accommodation, fusional convergence and the proximity factor on pupillary diameter. *Am J Optom Am Acad Optom*, 27(5); 1950: 217–225.
22. **Mellington, F.E., Benjamin, L.:** Symptomatic dynamic vitreomacular traction during accommodation and head-down posture preceding definitive vitreomacular traction syndrome. *Retinal Cases & Brief Reports*, 4(3); 2009: 270–273.
23. **Mitry, D., Fleck, B.W., Wright, A.F. et al.:** Pathogenesis of rhegmatogenous retinal detachment: predisposing anatomy and cell biology. *Retina*, 30(10); 2010: 1561–1572.
24. **Ostrin, L., Kasthurirangan, S., Win-Hall, D. et al.:** Simultaneous measurements of refraction and A-scan biometry during accommodation in humans. *Optom Vis Sci*, 83(9); 2006: 657–665.
25. **Otradovec, J.:** Klinická neurooftalmologie. Praha, Grada Publishing, 2003, 488 s.
26. **Poyer, J.F., Kaufman, P.L., Flugel, C.:** Age does not affect contractile responses of the isolated rhesus monkey ciliary muscle to muscarinic agonists. *Curr Eye Res*, 12(5); 1993: 413–422.
27. **Rosales, P., Dubbelman, M., Marcos, S., et al.:** Crystalline lens radii of curvature from Purkinje and Scheimpflug imaging. *J Vis*, 6(10); 2006: 1057–1067.
28. **Schepens, C.L., Neetens, A.:** The vitreous and vitreoretinal interface. New York, Springer-Verlag, 1987, 20 p.
29. **Steel, D.H.W., Lotery, A.J.:** Idiopathic vitreomacular traction and macular hole: a comprehensive review of pathophysiology, diagnosis, and treatment. *Eye*, 27; 2013, S1–S21.
30. **Strenk, S.A., Semmlow, J.L., Strenk, L.M., et al.:** Age-related changes in human ciliary muscle and lens: a magnetic resonance imaging study. *Invest*

- Ophthalmol Vis Sci, 40(6); 1999: 1162–1169.
31. **Strenk, SA., Strenk, LM., Guo, S.:** Magnetic resonance imaging of aging, accommodating, phakic, and pseudophakic ciliary muscle diameters. *J Cataract Refract Surg*, 32(11); 2006: 1792–1798.
 32. **Suzuki, H.:** Observations on the intraocular changes associated with accommodation: an experimental study using radiographic technique. *Exp Eye Res*, 17(2); 1973: 119–128.
 33. **Wilson, RS.:** Does the lens diameter increase or decrease during accommodation? Human accommodation studies: a new technique using infrared retro-illumination video photography and pixel unit measurements. *Trans Am Ophthalmol Soc*, 95; 1997: 261–267.