

# VLIV OPERACE KATARAKTY NA MĚŘENÍ TLOUŠŤKY SÍTNICE A VRSTVY NERVOVÝCH VLÁKEN POMOCÍ OPTICKÉ KOHERENTNÍ TOMOGRAFIE A NA REPRODUKOVATELNOST OPTICKÉ KOHERENTNÍ TOMOGRAFIE

## SOUHRN

**Úvod:** Optická koherentní tomografie (OCT) je neinvazivní zobrazovací metoda používaná pro vyšetření makuly a peripapilární vrstvy nervových vláken sítnice (RNFL), jejíž výsledek může být ovlivněn kvalitou snímaného obrazu. Cílem práce bylo posoudit vliv nekomplikované extrakce katarakty na měření tloušťky makuly a RNFL pomocí OCT a zjistit reprodukovatelnost této metody před a po operaci katarakty v souboru zdravých osob. Rovněž byl hodnocen vliv implantované nitrooční čočky (IOL bez žlutého filtru / se žlutým filtrem) na reprodukovatelnost OCT vyšetření.

**Metodika:** Do studovaného souboru bylo zařazeno 51 očí 51 pacientů, u kterých byla provedena operace katarakty standardní technikou fakoemulzifikace s implantací zadněkomorové IOL do čočkového pouzdra. Jeden týden před operací a pooperačně za jeden a šest měsíců byla změřena tloušťka makuly a RNFL pomocí SD-OCT (spectral domain) (Optovue, model RT 100). Pro posouzení reprodukovatelnosti byly při každé návštěvě provedeny vždy tři OCT skeny. Získaná data byla statisticky zpracována.

**Výsledky:** Analýza změn tloušťky makuly a RNFL ukázala nárůst tloušťky sítnice ve všech sledovaných oblastech, s maximem jeden měsíc po operaci a regresí ztlouštění šest měsíců po operaci. Reprodukovatelnost OCT vyšetření se po operaci katarakty významně zlepšila, přesto již před operací byly hodnoty koeficientu rozptylu nízké a tedy přesnost metody vysoká. Vliv typu implantované nitrooční čočky na reprodukovatelnost OCT vyšetření nebyl prokázán.

**Závěr:** Přítomnost katarakty ovlivňuje měření tloušťky makuly a vrstvy nervových vláken pomocí OCT. Po operaci katarakty se reprodukovatelnost metody významně zlepšuje. Je pravděpodobné, že nárůst tloušťky makuly a vrstvy nervových vláken po odstranění zkalené čočky je částečně způsoben zlepšením kvality snímaného obrazu a větší přesností OCT vyšetření.

**Klíčová slova:** optická koherentní tomografie, glaukom, katarakta, tloušťka sítnice, tloušťka vrstvy nervových vláken

## SUMMARY

### THE EFFECT OF CATARACT SURGERY ON THE REPRODUCIBILITY AND OUTCOME OF OPTICAL COHERENCE TOMOGRAPHY MEASUREMENTS OF MACULAR AND RETINAL NERVE FIBRE LAYER THICKNESS

**Introduction:** Optical coherence tomography (OCT) is a non-invasive imaging technique used for the examination of the macula and peripapillary retinal nerve fibre layer (RNFL), the result of which may be affected by the quality of the scanned image. The aim of our study was to assess the influence of uncomplicated cataract extraction on the measurement of macular and RNFL thickness with OCT and to determine the reproducibility of this method before and after cataract surgery in a group of healthy people. We also evaluated the effect of different intraocular lenses (IOL) (with/without yellow filter) on the reproducibility of the OCT examination.

**Methods:** The study group included 51 eyes of 51 patients who underwent cataract surgery with posterior chamber IOL implantation. Macular and RNFL thickness were measured with spectral domain OCT (Optovue, Model RT 100) one week before surgery, and postoperatively after one and six months. Three OCT scans were performed at each visit to assess the reproducibility of the measurement. Data were statistically processed.

**Results:** Analysis of the changes in macular and RNFL thickness showed a significant increase in retinal thickness, with the maximum increase one month after surgery, and regression of this thickening six months after surgery. Reproducibility of OCT examination improved signi-

Pašová P.<sup>1,2</sup>, Skorkovská K.<sup>3</sup>

<sup>1</sup> Oční centrum Palánek, s.r.o., Vyškov

<sup>2</sup> GEMINI oční klinika a.s., Vyškov, přednosta MUDr. Pavel Stodůlka, Ph.D.

<sup>3</sup> Oddělení nemocí očních a optometrie, FN u sv. Anny, Brno, primář MUDr. Lubomír Hanák

*Autoři práce prohlašují, že vznik i téma odborného sdělení a jeho zveřejnění není ve střetu zájmu a není podpořeno žádnou farmaceutickou firmou.*



MUDr. Petra Pašová  
GEMINI oční klinika, a.s.  
Žerotínova 2  
682 01 Vyškov  
e-mail: pasova.petra@gmail.com

Do redakce doručeno dne 2. 10. 2015  
Do tisku přijato dne 15. 4. 2016

ificantly after cataract surgery, even though the preoperative values were of low coefficient of variance and therefore of high accuracy. No difference was found in the use of different intraocular lenses on the reproducibility of the OCT examination.

**Conclusion:** The presence of cataract affects the OCT measurement of macular and RNFL thickness. The reproducibility of the method significantly improves after cataract surgery. It is likely that the increase in macular and RNFL thickness after cataract removal is partly due to improvement in the quality of the scanned image and thus to the greater accuracy of the OCT examination.

**Key words:** optical coherence tomography, glaucoma, cataract, macular thickness, retinal nerve fibre layer thickness

Čes. a slov. Oftal., 72, 2016, No. 2, p. 20–26



## ÚVOD

Optická koherentní tomografie (OCT) je neinvazivní zobrazovací metoda, která se v oftalmologii používá zejména k vyšetření makuly a peripapilární vrstvy nervových vláken sítnice (RNFL) (1–5).

Vzhledem k tomu, že se jedná o optickou zobrazovací metodu, může být kvalita zobrazení ovlivněna neprůhledností optických médií (5). Nejčastější příčinou zhoršené transparence optických médií je katarakta. Čím pokročilejší je katarakta, tím horší je kvalita snímaného obrazu a naměřená tloušťka sítnice nebo vrstvy nervových vláken nemusí odpovídat skutečnosti.

## CÍL PRÁCE

Cílem naší práce bylo posoudit vliv nekomplikované extrakce katarakty na měření tloušťky makuly a RNFL pomocí SD-OCT a zhodnotit reprodukovatelnost OCT vyšetření před a po operaci katarakty v souboru zdravých osob. Druhým cílem bylo posoudit vliv typu implantované nitrooční čočky (IOL bez/se žlutým filtrem) na reprodukovatelnost OCT vyšetření.

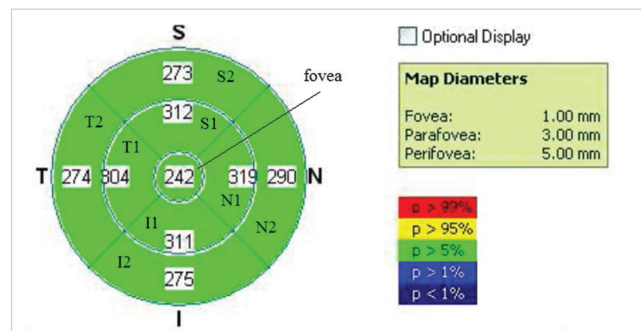
Ve studii bylo použito spektrální OCT od firmy Optovue (RTVue, model R100), na němž byla v roce 2006 vůbec poprvé použita technologie frekvenční (Fourierovy) domény neboli spektrální analýzy signálů (FD = Fourier Domain, SD = Spectral Domain). Tato metoda znamenala velký pokrok ve zpracování OCT obrazu, protože oproti předchozí časové doméně (TD = Time Domain) došlo ke zvýšení rychlosti skenování a zlepšení rozlišení obrazu.

## METODIKA

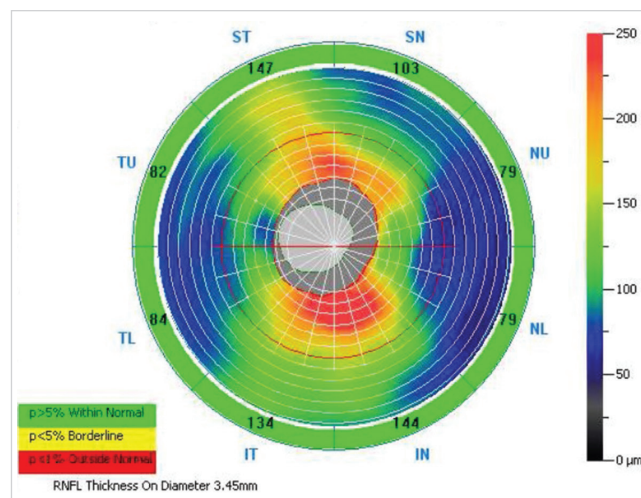
Do studovaného souboru byli zařazeni pacienti před operací katarakty, u kterých intenzita katarakty umožňovala biomikroskopické vyšetření sítnice na šterbinové lampě a provedení OCT skenu. Vylučovací kritéria zahrnovala: přítomnost retinální patologie, glaukom, uveitidu v anamnéze, stav po jiné nitrooční operaci nebo po laserové fotokoagulaci sítnice, stav po úrazu oka, pooperační komplikace při extrakci katarakty a pooperační cystoidní makulární edém.

Operace katarakty byla provedena standardní technikou fakoemulzifikace s implantací zadněkomorové nitrooční

čočky do čočkového pouzdra. Při implantaci byla použita buď hydrofilní akrylátová IOL bez žlutého filtru nebo jeden ze dvou typů hydrofobní akrylátové IOL se žlutým filtrem. Pacienti byli vyšetřeni jeden týden před operací a jeden a šest měsíců po operaci. Při každé návštěvě bylo provedeno vyšetření naturální a nejlépe korigované zrakové ostrosti do dálky a do blízka, vyšetření předního a zadního očního segmentu v mydriáze, změření nitroočního tlaku pomocí Goldmannova aplanačního tonometru a OCT vyšetření makuly a RNFL v mydriáze na přístroji RTVue-RT 100 (Optovue, USA). Pro zhodnocení reprodukovatelnosti byly nasnímány pro každé oko vždy 3 makulární skeny a 3 skeny RNFL.



Obr. 1 Vzor skenu EMM5 s popisem jednotlivých oblastí



Obr. 2 Vzor skenu ONH NHM4 s popisem jednotlivých oblastí

**Tab. 1** Zraková ostrost a nitrooční tlak ve studovaném souboru. Uvedeny průměrné hodnoty a jejich standardní odchylky. BCDVA=Best Corrected Distance Visual Acuity, BCNVA=Best Corrected Near Visual Acuity

	Před operací	1M po operaci	6M po operaci
Nitrooční tlak [mmHg]	14,96 (2,92)	12,42 (2,47)	12,6 (2,28)
BCDVA	0,472 (0,19)	0,952 (0,08)	0,964 (0,07)
BCNVA	0,48 (0,13)	0,98 (0,06)	0,98 (0,06)

**Tab. 2** Popis měřených oblastí

TU	Temporal Upper
ST	Superior Temporal
SN	Superior Nasal
NU	Nasal Upper
NL	Nasal Lower
IN	Inferior Nasal
IT	Inferior Temporal
TL	Temporal Lower

Pro vyšetření makuly byl použit vzor skenu EMM5, který pomocí 21 horizontálních a 21 vertikálních B-skenů pokrývá plochu makuly o rozměrech 6x6 mm. Mapa je rozdělena na devět oblastí (obr. 1). Pro vyšetření RNFL byl použit vzor skenování ONH NHM4. Je charakterizován 12 radiálními skeny o délce 3,4 mm a 6 koncentrickými kruhy o průměru 2,5 až 4,0 mm se středem v disku. Hranici papily stanoví přístroj automaticky. Profil tloušťky RNFL v ONH skenu představuje tloušťku RNFL ve vzdálenosti 3,45 mm od středu disku (obr. 2, tab. 2) (6).

Vzhledem k normálnímu rozložení dat ve studovaném souboru byly pro statistické výpočty použity průměrné hodnoty jednotlivých sledovaných parametrů s jejich směrodatnými odchylkami. V rámci statistického vyhodnocení byla provedena popisná statistika studovaného souboru a srovnání předoperační a pooperační nejlépe korigované zrakové ostrosti do dálky i do blízka. Změny v tloušťce makuly a RNFL

byly posouzeny pomocí t-testu. Reprodukovatelnost OCT vyšetření byla posouzena pomocí koeficientu rozptylu (COV). Vyšetřovací metody s COV menším než 10 % jsou považována za reprodukovatelné, v případě COV menšího než 5 % za reprodukovatelné s vysokou spolehlivostí (7). Změny v reprodukovatelnosti OCT po operaci katarakty byly zhodnoceny t-testem. Rozdíly v reprodukovatelnosti OCT vyšetření u pacientů s různým typem implantované IOL byly posouzeny rovněž pomocí t-testu. Pro všechny testy byla stanovena hladina významnosti  $\alpha = 5 \%$ .

## VÝSLEDKY

Do studovaného souboru bylo původně zařazeno 54 pacientů (28 žen a 26 mužů). U 3 pacientů došlo po operaci ke vzniku cystoidního makulárního edému. Tito pacienti nebyli zařazeni do statistického zpracování výsledků, takže hodnoceno bylo nakonec jen 51 pacientů. Průměrný věk pacientů v souboru byl 72,3 let (49–85 let,  $\pm 7,42$  SD). U žádného pacienta nedošlo v průběhu operace ke komplikacím, které by vyžadovaly vyloučení pacienta ze studie. Hodnoty nejlépe korigované zrakové ostrosti do dálky, do blízka a nitroočního tlaku před operací a jeden a šest měsíců po operaci jsou shrnuty v tabulce 1.

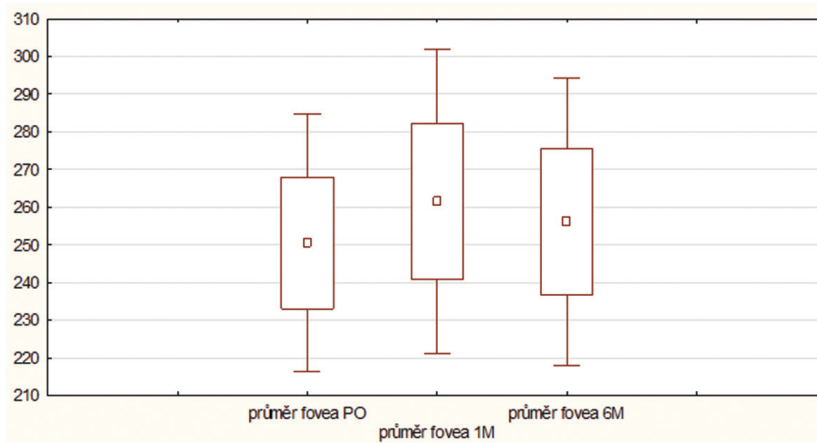
### Vývoj tloušťky makuly po operaci katarakty

Analýza tloušťky sítnice v makule prokázala ve studovaném souboru významný nárůst tloušťky sítnice ( $p < 0,05$ ) po operaci katarakty ve srovnání s předoperačním obdobím,

**Tab. 3** Tloušťka sítnice v makule ve studovaném souboru v průběhu studie. Uvedeny průměrné hodnoty a jejich standardní odchylka [ $\mu\text{m}$ ]

Oblast	Před operací	1M po operaci	6M po operaci	p1	p2	p3
fovea	250,5 (17,49)	261,49 (20,64)	256,14 (19,5)	0,000	0,000	0,002
S1	308,76 (18,33)	318,46 (19,52)	313,3 (19,48)	0,000	0,000	0,000
N1	309,69 (18,72)	319,74 (21,9)	315,76 (19,83)	0,000	0,000	0,000
I1	304,65 (16,85)	313,81 (18,7)	308,81 (18,57)	0,000	0,000	0,000
T1	298,53 (17,00)	307,50 (18,10)	302,42 (17,93)	0,000	0,002	0,000
S2	276,15 (15,62)	283,53 (16,36)	279,13 (16,60)	0,000	0,001	0,000
N2	291,19 (20,49)	301,22 (22,63)	296,13 (22,20)	0,000	0,000	0,000
I2	269,85 (17,78)	278,89 (19,67)	273,77 (19,18)	0,000	0,000	0,000
T2	270,93 (16,05)	277,12 (18,91)	272,84 (17,59)	0,000	0,089	0,005

Statisticky významné rozdíly jsou vyznačeny červeně ( $p < 0,05$ ); p1 – srovnání měření před operací a 1 měsíc po operaci, p2 – srovnání měření před operací a 6 měsíců po operaci, p3 – srovnání měření 1 měsíc a 6 měsíců po operaci



**Graf 1** Tloušťka sítnice v oblasti fovey ve studovaném souboru v průběhu studie; PO - před operací, 1M - 1 měsíc po operaci, 6M - 6 měsíců po operaci

a to ve všech hodnocených oblastech makuly. Maximálních hodnot dosahovala tloušťka sítnice jeden měsíc po operaci, s regresí ztlustění šestý pooperační měsíc. Přesto, s výjimkou oblasti T2, byla tloušťka makuly i šest měsíců po operaci statisticky významně větší než před operací (tab. 3, graf 1).

#### Reprodukovatelnost měření tloušťky makuly po operaci katarakty

Reprodukovatelnost měření byla hodnocena pomocí koeficientu variability (COV). OCT vyšetření makuly provázela v našem studovaném souboru malá variabilita (malý rozptyl hodnot tloušťky makuly při třech opakovaných měřeních) a tedy vysoká přesnost, resp. reprodukovatelnost metody před i po operaci katarakty (COV < 5 %). I přesto byl ve většině měření po operaci zaznamenán statisticky významně nižší COV než před operací (p < 0,05), (tab. 4).

#### Vývoj tloušťky RNFL po operaci katarakty

Po operaci katarakty došlo ve studovaném souboru k nárůstu tloušťky RNFL ve všech sledovaných oblastech. Maxima dosahovala tloušťka RNFL jeden měsíc po operaci, s regresí ztlustění šestý pooperační měsíc. Tloušťku RNFL

při jednotlivých kontrolách a v jednotlivých hodnocených oblastech znázorňuje tabulka 3. Při srovnání tloušťky RNFL před operací a jeden měsíc po operaci byl přítomen statisticky významný rozdíl ve všech oblastech (p < 0,05) s výjimkou oblasti SN (p = 0,288), lokalizace je patrná z obrázku 1. Při srovnání měření před operací a šest měsíců po operaci byl statisticky významný rozdíl nalezen pouze v oblastech TU, ST a TL (p < 0,05). Při srovnání měření jeden a šest měsíců po operaci byl statisticky významný rozdíl zjištěn v oblastech TU, NU, NL, IN a IT (p < 0,05), v ostatních oblastech nebyl statisticky významný rozdíl v tloušťce RNFL nalezen (tab. 5).

#### Reprodukovatelnost měření tloušťky RNFL po operaci katarakty

Reprodukovatelnost OCT vyšetření tloušťky RNFL vykazovala poměrně nízkou variabilitu a tedy vysokou přesnost měření (reprodukovatelnost) před operací (COV < 10 %) i po operaci (COV < 5 %). U všech pacientů ve studovaném souboru byl po operaci zaznamenán statisticky významně nižší COV než před operací (p < 0,05). Při porovnání měření jeden a šest měsíců po operaci byl statisticky významný rozdíl v reprodukovatelnosti OCT pozorován jen v některých oblastech

**Tab. 4** Reprodukovatelnost OCT vyšetření tloušťky makuly ve studovaném souboru v průběhu studie

Oblast	Před operací	1 měsíc po operaci	6 měsíců po operaci	p1	p2	p3
fovea	1,07 (0,83)	0,5 (0,24)	0,51 (0,26)	0,000	0,000	0,920
S1	0,6 (0,43)	0,42 (0,23)	0,73 (2,54)	0,010	0,727	0,400
N1	0,71 (0,5)	0,62 (2,27)	0,37 (0,18)	0,630	0,000	0,180
I1	0,65 (0,41)	0,48 (0,27)	0,42 (0,18)	0,020	0,001	0,232
T1	0,7 (0,46)	0,46 (0,3)	0,4 (0,19)	0,005	0,000	0,159
S2	0,587 (0,38)	0,51 (0,62)	0,43 (0,21)	0,410	0,010	0,420
N2	0,65 (0,49)	0,38 (0,23)	0,42 (0,21)	0,002	0,001	0,438
I2	0,97 (0,86)	0,45 (0,23)	0,46 (0,23)	0,000	0,000	0,820
T2	0,91 (0,73)	1,00 (3,62)	0,77 (1,9)	0,869	0,628	0,696

*Uvedeny průměrné hodnoty koeficientu rozptylu (COV v %) a jejich standardní odchylka. Statisticky významné rozdíly jsou vyznačeny červeně (p < 0,05); p1 – srovnání měření před operací a 1 měsíc po operaci, p2 – srovnání měření před operací a 6 měsíců po operaci, p3 – srovnání měření 1 měsíc a 6 měsíců po operaci*

Tab. 5 Tloušťka RNFL ve studovaném souboru v průběhu studie. Uvedeny průměrné hodnoty a jejich standardní odchylka [ $\mu\text{m}$ ]

Oblast	Před operací	1M po operaci	6M po operaci	p1	p2	p3
TU	76,86 (12,08)	83,4 (12,0)	81,52 (12,44)	0,000	0,000	0,000
ST	134,97 (15,65)	141,49 (18,6)	138,92 (16,74)	0,000	0,008	0,052
SN	122,7 (21,38)	124,44 (21,39)	122,47 (20,12)	0,288	0,905	0,192
NU	77,22 (14,6)	80,74 (15,69)	77,92 (12,42)	0,004	0,613	0,016
NL	69,42 (13,52)	72,56 (12,63)	70,02 (10,87)	0,009	0,692	0,021
IN	116,95 (20,57)	120,27 (20,94)	117,06 (21,07)	0,045	0,953	0,031
IT	138,25 (18,33)	143,44 (19,15)	140,75 (17,47)	0,000	0,120	0,041
TL	69,08 (10,52)	74,91 (11,67)	74,44 (11,78)	0,000	0,000	0,659

Statisticky významné rozdíly jsou vyznačeny červeně ( $p < 0,05$ ); p1 – srovnání měření před operací a 1 měsíc po operaci, p2 – srovnání měření před operací a 6 měsíců po operaci, p3 – srovnání měření 1 měsíc a 6 měsíců po operaci

Tab. 6 Reprodukovatelnost OCT vyšetření tloušťky RNFL ve studovaném souboru v průběhu studie

Oblast	Před operací	1 měsíc po operaci	6 měsíců po operaci	p1	p2	p3
TU	5,39 (2,27)	2,89 (0,97)	2,53 (0,87)	0,000	0,000	0,005
ST	3,56 (1,93)	1,72 (0,73)	1,5 (0,52)	0,000	0,000	0,058
SN	3,92 (2,08)	2,1 (0,96)	2,07 (0,91)	0,000	0,000	0,809
NU	5,53 (3,43)	2,85 (1,42)	2,94 (1,23)	0,000	0,000	0,467
NL	6,26 (2,92)	3,55 (1,56)	2,91 (1,36)	0,000	0,000	0,008
IN	3,9 (2,21)	2,34 (1,08)	1,97 (0,88)	0,000	0,000	0,011
IT	3,44 (1,74)	1,82 (0,91)	1,49 (0,64)	0,000	0,000	0,026
TL	5,5 (3,24)	2,88 (1,33)	2,52 (1,12)	0,000	0,000	0,074

Uvedeny průměrné hodnoty koeficientu rozptylu (COV v %) a jejich standardní odchylka. Statisticky významné rozdíly jsou vyznačeny červeně ( $p < 0,05$ ); p1 – srovnání měření před operací a 1 měsíc po operaci, p2 – srovnání měření před operací a 6 měsíců po operaci, p3 – srovnání měření 1 měsíc a 6 měsíců po operaci

(TU, NL, IN a IT, lokalizace je patrná z obrázku 2). Reprodukovatelnost OCT vyšetření vrstvy nervových vláken sítnice při jednotlivých kontrolách je znázorněna v tabulce 6.

### Vliv typu implantované čočky na reprodukovatelnost OCT vyšetření

Čočka s filtrem modrého světla byla naimplantována u 39,6 % očí ve studovaném souboru, čočka bez filtru u 60,4 % očí. Vliv typu implantované nitrooční čočky na reprodukovatelnost OCT měření se nepodařilo prokázat ( $p > 0,05$ ).

## DISKUSE

OCT vyšetření se stalo standardem při diagnostice a sledování změn v makule a na terči zrakového nervu. U řady pacientů s makulární patologií nebo s glaukomem může být přesnost vyšetření ovlivněna sníženou transparentí optických médií, nejčastěji kataraktou. Cílem naší práce bylo zjistit, jaký vliv má katarakta na reprodukovatelnost, tedy přesnost OCT měření tloušťky makuly a peripapilární vrstvy nervových vláken sítnice, a dále sledovat případné změny v tloušťce makuly a RNFL v peroperačním období.

Reprodukovatelnost OCT vyšetření makuly a vrstvy nervových vláken sítnice byla v naší studii vysoká již před operací

katarakty, po operaci se však ještě významně zvýšila. Zlepšení reprodukovatelnosti OCT vyšetření lze jistě přičítat vyšší síle signálu a tedy lepší kvalitě skenu po odstranění zkalené čočky.

Vlivem katarakty na výsledek OCT vyšetření se zabývali také španělští oftalmologové, kteří hodnotili vliv nekomplikované katarakty na měření tloušťky makuly a RNFL u zdravých jedinců pomocí dvou různých SD-OCT (Cirrus a Spectralis). Do jejich studie bylo zahrnuto 60 očí 60 zdravých jedinců, kteří podstoupili operaci šedého zákalu pomocí fakoemulzifikace. Jeden měsíc před a jeden měsíc po operaci byly na každém přístroji provedeny tři skeny se zaměřením na makulu a RNFL. Reprodukovatelnost byla hodnocena pomocí výpočtu COV. Tloušťka RNFL před a po operaci byla rozdílná při měření na obou testovaných OCT přístrojích, ve většině z hodnocených oblastí byl rozdíl statisticky významný ( $p < 0,05$ ). Tloušťka makuly měřená pomocí OCT Spectralis se před a po operaci nelišila, na přístroji Cirrus však byly zjištěné rozdíly statisticky významné. Reprodukovatelnost měření byla po odstranění katarakty větší, změna v koeficientu variability byla nicméně významná pouze u přístroje Cirrus. Autoři konstatují, že přítomnost katarakty ovlivňuje měření tloušťky makuly a RNFL pomocí SD-OCT, zejména pak u přístroje Cirrus (8).

Kromě vlivu katarakty na reprodukovatelnost OCT měření jsme ve studii hodnotili i přirozený vývoj změn v tloušťce

makuly a RNFL po nekomplikované operaci katarakty. K největšímu nárůstu v tloušťce celé makulární oblasti i vrstvy nervových vláken sítnice došlo jeden měsíc po operaci, šestý pooperační měsíc se tloušťka makuly i RNFL snížila, nikoliv však na původní úroveň, rozdíl oproti předoperačním hodnotám zůstal statisticky významný.

Dynamikou změn v makulární oblasti po operaci katarakty se zabývala řada prací, z nichž většina stejně jako my pozorovala ztlustění makuly v časném pooperačním období. Například Cagini a kol. ve své práci sledovali změny v makule po nekomplikované operaci katarakty u jinak zdravých očí. Tři měsíce po operaci byl zaznamenán asymptomatický nárůst tloušťky sítnice v oblasti makuly. Nebyla nalezena žádná korelace mezi makulární tloušťkou a zrakovou ostrostí (9). Vliv fakoemulzifikace na vznik makulárního edému u pacientů bez diabetu a u diabetiků bez známek diabetické retinopatie ve své práci zjišťovali Jurečka a kol. V obou skupinách došlo pooperačně k nárůstu tloušťky sítnice ve všech sledovaných oblastech s maximem 1–2 měsíce po operaci a k následné regresí ztlustění od třetího pooperačního měsíce. Nárůst tloušťky sítnice byl ve skupině diabetiků statisticky významně větší než v kontrolní skupině nediabetiků (10).

Měření větší tloušťky makuly po operaci katarakty může být podmíněno částečně zlepšením kvality obrazu a částečně morfologickými změnami makuly, ke kterým s největší pravděpodobností skutečně dochází. Chirurgický zákrok totiž indukuje endogenní syntézu prostaglandinů, které spolu s dalšími mediátory zánětu naruší hemato-retinální bariéru, a průsakem krevního séra z kapilár sítnicových cév a jeho akumulací v sítnici způsobí vznik makulárního edému (11). K rozvoji cystoidního makulárního edému pravděpodobně přispívá i konzervační látka benzalkoniumchlorid, která je obsažena v kapkách aplikovaných v peroperačním období (12). Ztlustění makuly v časném pooperačním období bylo navíc pozorováno i po extrakci čiré čočky z refrakčních důvodů, kde vliv zkalené čočky na předoperační OCT vyšetření nebyl přítomný (13).

Stejně tak existuje řada prací, které upozornily na ztlustění RNFL po operaci katarakty. El-Ashry a kol. ve své práci zjišťovali, zda se tloušťka RNFL změřená pomocí OCT po operaci katarakty změní. Hodnoty tloušťky RNFL před a po operaci byly statisticky významně rozdílné, po operaci došlo k nárůstu tloušťky RNFL z  $84,9 \pm 16,5 \mu\text{m}$  na  $93,0 \pm 17,6 \mu\text{m}$  (14). Studie autora Wu a kol. zjišťovala korelaci mezi kvalitou OCT skenu a změřenou tloušťkou RNFL. Autoři dospěli k závěru, že v obou skupinách byly skeny s vyšší silou signálu asociovány s větší tloušťkou RNFL. Rovněž variabilita síly signálu při opakovaných měřeních pozitivně korelovala s tloušťkou RNFL. Zdá se tedy, že odstranění zkalené čočky a obecně zlepšení kvality skenu vede k navýšení změřené tloušťky

RNFL (15). Namodelovat vliv katarakty na kvalitu zobrazení a na tloušťku RNFL při použití SD-OCT přístroje bylo cílem studie Koka a kol. SD-OCT snímky byly zaznamenány pomocí dvou různých přístrojů před a po operaci katarakty. Následně byly porovnány mezi sebou a se zdravými subjekty, u kterých byl speciálními filtry nasimulován efekt šedého zákalu. Kvalita OCT snímků se po operaci katarakty významně zlepšila u obou skupin ( $p < 0,001$ ) a u obou skupin došlo i k významnému navýšení tloušťky RNFL ( $p < 0,001$ ). Měření při použití speciálních filtrů vykazovalo lineární vztah mezi indukovanou opacitou filtru a tloušťkou RNFL. Autoři této práce jsou toho názoru, že přibližně třetina pooperačního nárůstu tloušťky RNFL může být vysvětlena právě změnou transparence optických médií. Pokles kvality OCT obrazu může naopak způsobit podhodnocení měřené tloušťky RNFL a může mít vliv na stanovení diagnózy i hodnocení progresu glaukomu pomocí OCT. Na základě těchto poznatků doporučují po operaci katarakty stanovit nový výchozí bod (baseline) pro další sledování tloušťky RNFL u pacientů s glaukodem (16).

Faktorem, který by mohl teoreticky ovlivňovat kvalitu OCT vyšetření po operaci katarakty a tím i hodnoty tloušťky makuly a RNFL, je přítomnost barevného filtru v implantované nitrooční čočce. V naší studii však neměl modrý filtr v IOL žádný vliv na reprodukovatelnost OCT měření tloušťky makuly nebo RNFL. Ke stejnému závěru dospěl i Kim a kol., kteří sledovali vliv filtru modrého světla v IOL na měření peripapilární tloušťky RNFL pomocí SD-OCT. Pacienti byli rozděleni do dvou skupin podle typu implantované IOL. Po operaci katarakty zaznamenali u všech pacientů ve studovaném souboru významný nárůst tloušťky RNFL ve všech kvadrantech terče zrakového nervu s výjimkou temporálního v obou sledovaných skupinách, nicméně mezi skupinami s různými typy IOL nebyl žádný významný rozdíl nalezen. Faktorem ovlivňujícím rozdíly ve zjištěné tloušťce makuly a RNFL nebyl podle autorů druh IOL, ale síla signálu, která se po operaci katarakty zvýšila v obou skupinách (17).

## ZÁVĚR

Reprodukovatelnost OCT se po operaci katarakty významně zlepšila. Rovněž byl zjištěn nárůst tloušťky makuly a vrstvy nervových vláken sítnice zejména jeden měsíc po operaci. Je pravděpodobné, že ztlustění sítnice je částečně způsobeno větší kvalitou a přesností OCT vyšetření po odstranění zkalené čočky, nikoli pouze změnou anatomických poměrů na sítnici. U pacientů s glaukodem doporučujeme po operaci katarakty stanovit nový výchozí bod (baseline) pro sledování tloušťky vrstvy nervových vláken.

## LITERATURA

1. Huang D, Swanson EA, Lin CP, et al. Optical coherence tomography. *Science*, 1991; 254(5035): 1178–1181.
2. Schuman JS, Hee MR, Arya AV, et al. Optical coherence tomography: a new tool for glaucoma diagnosis. *Curr Opin Ophthalmol*, 1995; 6(2): 89–95.
3. Nassif N, Cense B, Park BH, et al. In vivo human retinal imaging by ultra-high-speed spectral domain optical coherence tomography. *Opt Lett*, 2004; 29(5): 480–482.

4. **Wojtkowski M, Bajraszewski T, Gorczyńska I, et al.** Ophthalmic imaging by spectral optical coherence tomography. *Am J Ophthalmol.* 2004; 138(3): 412–419.
5. **van Velthoven ME, Faber DJ, Verbraak FD, van Leeuwen TG, de Smet MD.** Recent developments in optical coherence tomography for imaging the retina. *Prog Retin Eye Res.* 2007; 26(1): 57–77.
6. Uživatelský manuál RTVue-100 v 4.0.
7. **Garcia-Martin E, Pueyo V, Pinilla I, Ara JR, Martin J, Fernandez J.** Fourier-domain OCT in multiple sclerosis patients: reproducibility and ability to detect retinal nerve fiber layer atrophy. *Invest Ophthalmol Vis Sci.* 2011; 52(7): 4124–4131.
8. **Bambo MP, Garcia-Martin E, Otin S, et al.** Influence of cataract surgery on repeatability and measurements of spectral domain optical coherence tomography. *Br J Ophthalmol.* 2014; 98(1): 52–58.
9. **Cagini C, Fiore T, Iaccheri B, Piccinelli F, Ricci MA, Fruttini D.** Macular thickness measured by optical coherence tomography in a healthy population before and after uncomplicated cataract phacoemulsification surgery. *Curr Eye Res.* 2009; 34(12): 1036–1041.
10. **Jurečka T, Bátková Z, Ventruba J, Synek S.** Makulární edém po operaci katarakty u diabetiků bez diabetické retinopatie. *Čes a Slov Oftal.* 2007; 63(4): 274–284.
11. **Miyake K, Ibaraki N.** Prostaglandins and Cystoid Macular Edema. *Survey of Ophthalmology.* 2002; 47, Supplement 1(0): S203–S218.
12. **Miyake K, Ibaraki N, Goto Y, et al.** ESCRS Binkhorst lecture 2002: Pseudophakic preservative maculopathy. *J Cataract Refract Surg.* 2003; 29(9): 1800–1810.
13. **Skorkovská Š, Ventruba J.** Hodnocení makulárních změn po refrakční výměně čočky. Sborník abstrakt, 12. mezinárodní kongres České společnosti refrakční a kataraktové chirurgie, 23.-24.5 2014, Ostrava, ISBN 978-80-87735-12-1.
14. **El-Ashry M, Appaswamy S, Deokule S, Pagliarini S.** The effect of phacoemulsification cataract surgery on the measurement of retinal nerve fiber layer thickness using optical coherence tomography. *Curr Eye Res.* 2006; 31(5): 409–413.
15. **Wu Z, Huang J, Dustin L, Sadda SR.** Signal strength is an important determinant of accuracy of nerve fiber layer thickness measurement by optical coherence tomography. *J Glaucoma.* 2009; 18(3): 213–216.
16. **Kok PH, van den Berg TJ, van Dijk HW, et al.** The relationship between the optical density of cataract and its influence on retinal nerve fibre layer thickness measured with spectral domain optical coherence tomography. *Acta Ophthalmol.* 2013; 91(5): 418–424.
17. **Kim JH, Kim NR, Lee ES, Rho S, Kang SY, Kim CY.** Influence of blue light-filtering intraocular lenses on retinal nerve fiber layer measurements by spectral-domain optical coherence tomography. *Curr Eye Res.* 2011; 36(10): 937–942.