

BILATERÁLNÍ KONGENITÁLNÍ MNOHOČETNÉ PIGMENTOVANÉ VITREÁLNÍ CYSTY U TŘÍLETÉ DÍVKY – DESET LET SLEDOVÁNÍ

SOUHRN

Autoři uvádí kazuistiku tříleté dívky s bilaterálními idiopatickými mnohočetnými cystami v předních partiích sklivce. V průběhu vyšetření pro intermitentní esotropii pravého oka byly diagnostikovány kromě hypermetropie, astigmatismu a anisotropie pigmentované změny v periferních retolentárních prostorech obou očí. Klinické vyšetření v celkové anestezii odhalilo oboustranné mnohočetné pigmentované a nepohyblivé vitreální cysty. Bylo nalezeno pět téměř kulových, různě velkých, průhledných, avšak na povrchu jemně pigmentovaných cyst v předním sklivci pravého oka a čtyři obdobné na oku levém, viditelné pouze při dilatovaných zornicích. Navození mydriázy bylo pomalejší a vyžadovalo více mydriatik než u dětí stejného věku. Dívku sledujeme deset let. Okluzní léčba amblyopie byla prováděna do devíti let věku. Léčba refrakční odchylky a esotropie korekcí hypermetropie, astigmatismu a anisotropie trvá. Nejlepší korigovaná zraková ostrost nyní třináctileté dívky, celkově zdravé a bez mentálního deficitu, je 1,0 na obou očích, bez jakékoli poruchy vidění, kterou by sama pozorovala (VOP: 1,0 s +3,5 = -3,5/175, VOL: 1,0 s +7,5 = -3,0/35). Pozice všech cyst zůstala stejná v průběhu celého sledování, s úvodním doporučením vyvarovat se celoživotně úderů do hlavy (hlavně při sportu). Zaznamenali jsme vytvoření a v čase i mírnou progresi lokalizované kortikální katarakty v místě kontaktu jedné z cyst se zadní plochou čočky v inferonazálním kvadrantu na pravém oku, stav sledujeme. OCT zobrazení odhalilo drobný retinální lamelární extrafoveální defekt v zadním pólu pravého oka, který rovněž sledujeme.

Klíčová slova: vitreální cysty, idiopatické, kongenitální, bilaterální, mnohočetné, pigmentované, nepohyblivé, hypermetropie, astigmatismus, anisotropie, kortikální katarakta, retinální lamelární extrafoveální defekt, OCT

SUMMARY

BILATERAL CONGENITAL MULTIPLE PIGMENTED VITREOUS CYSTS IN A THREE-YEAR-OLD GIRL: TEN YEARS FOLLOW UP

The authors present a case report of a three-year-old female patient with bilateral multiple anterior vitreous cysts. During examination for intermittent esotropia of the right eye was diagnosed not only hypermetropia, astigmatism and anisometropia, but also pigmented changes in peripheral retolental space of both eyes. Clinical examination under general anaesthesia revealed bilateral multiple pigmented immobile vitreous cysts. There were five almost spherical, translucent, but slightly pigmented cysts on its cover on the right eye and four similar on the left, but visible only with dilated pupils. A dilating of pupils was slow and required more mydriatics than in similar aged children. Follow up period is ten years now. Occlusion therapy of amblyopia was performed to nine years of age. Treatment of refractive error and esotropia with correction for hypermetropia, astigmatism and anisometropia continues. Best corrected visual acuity in thirteen-year-old girl is 1,0 in both eyes without any visual disturbances described by patient. Corrected visual acuity in each eye is 1,0, right eye with +3,5 D sph., -3,5D cyl., axis 175°, left eye with +7,5 D sph., -3,0 D cyl., axis 35°. Patient is otherwise healthy and without any mental deficit. Position of all cysts remains unchanged and stable during the follow up period (with recommendation to avoid hits to the head for all time, mainly in sports). Formation and slow progression of partial cortical cataract in the area of contact of the lens and one cyst in inferonasal quadrant of the lens on the right eye is monitored. A lamellar retinal extrafoveal defect of posterior pole of the right eye was found by OCT imaging.

Key words: vitreous cyst, idiopathic, congenital, bilateral, multiple, pigmented, immobile, hypermetropia, astigmatism, anisometropia, esotropia, cortical cataract, retinal lamellar extrafoveal defect, OCT

Čes. a slov. Oftal., 73, 2017, No. 1, p. 25–29

¹Štěpánková J., ²Hósová M., ¹Dotřelová D.

¹Oční klinika dětí a dospělých 2. LF UK a FNM, Praha, přednosta prof. MUDr. Dagmar Dotřelová, CSc., FEBO

²Oční ordinace, Pohraniční 1288/1, 405 02, Děčín 1

Předneseno na XVI. kongresu České vitreoretinální společnosti s mezinárodní účastí v Mikulově 24. – 26. listopadu 2016.

Autoři práce prohlašují, že vznik i téma odborného sdělení a jeho zveřejnění není ve střetu zájmu a není podpořeno žádnou farmaceutickou firmou.



Do redakce doručeno dne 27. 12. 2017
Do tisku přijato dne 30. 3. 2017

MUDr. Jana Štěpánková
Oční klinika dětí a dospělých UK 2. LF a FNM
V Úvalu 84
150 08 Praha 5 – Motol
e-mail: jana.stepankova@lfmotol.cuni.cz

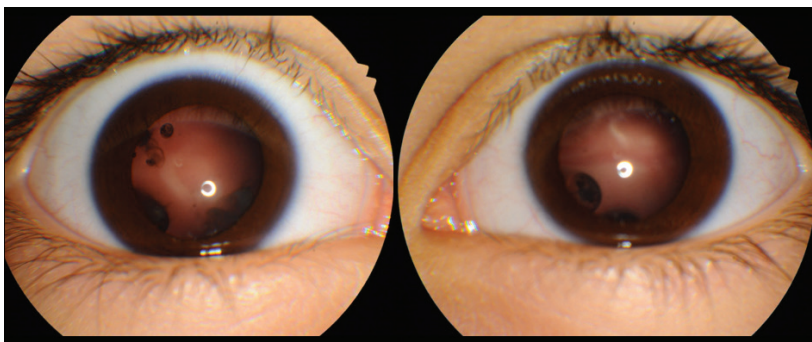
ÚVOD

Vrozené oboustranné vitreální cysty patří k raritním nálezům. V literatuře se obvykle setkáme s popisem jedné cysty v jednom z očí, která se demaskovala během života při svém uvolnění do zadních partií sklivcového prostoru a pacient si jí všiml při jejích pohybech v zorném poli, aniž by ovšem trvale narušila často i fyziologickou centrální zrakovou ostrost. Nejčastěji bývá popisována jako opticky průhledná kulovitá struktura volně pohyblivá v centrální lakuně sklivce, s jemnou pigmentovou sítkou na povrchu, která jen mírně zastírá struktury pod ní probíhajících retinálních cév, čímž ji vizualizuje jak pro pacienta, tak pro pozorovatele. Ostatní morfologický oční nález bývá popisován jako fyziologický. K uvolnění cysty pravděpodobně stačí i menší podnět pacientem nepovažovaným za trauma. Takto popsal poprvé vitreální cystu i v roce 1899 newyorský oftalmolog J. O. Tansley [27] na

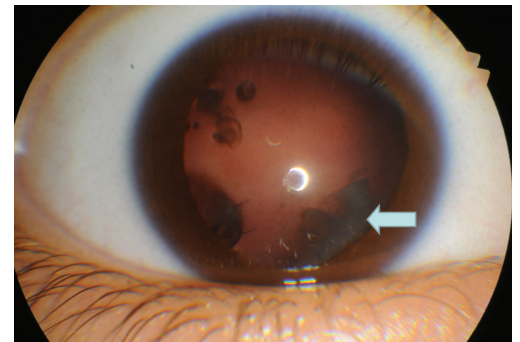
pravém hypermetropickém a tupozrakém oku u sedmnáctiletého syna svého kolegy praktického lékaře.

KAZUISTIKA

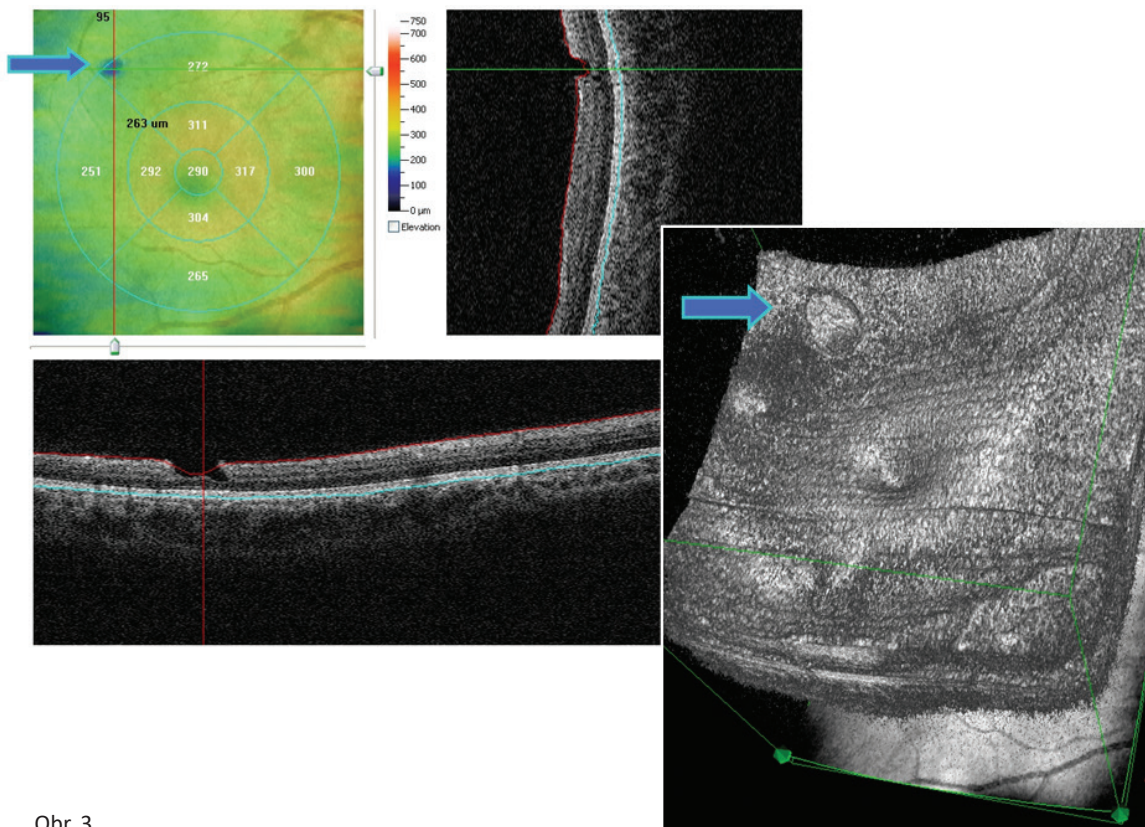
V průběhu vyšetření pro intermitentní esotropii pravého oka byly v listopadu 2006 u tříleté dívky diagnostikovány kromě hypermetropie, astigmatismu a anisometropie ještě pigmentované změny v periferních částech předního sklivce na obou očích. Klinické vyšetření v celkové anestezii odhalilo oboustranné mnohočetné pigmentované a nepohyblivé vitreální cysty. Bylo nalezeno pět téměř kulových, různě velkých, průhledných, avšak na povrchu jemně pigmentovaných cyst v předním sklivci pravého oka prakticky cirkulárně a čtyři obdobné pouze nazálně na levém oku, které byly viditelné pouze při dilatovaných zornicích (obr. 1). Jiné patologie



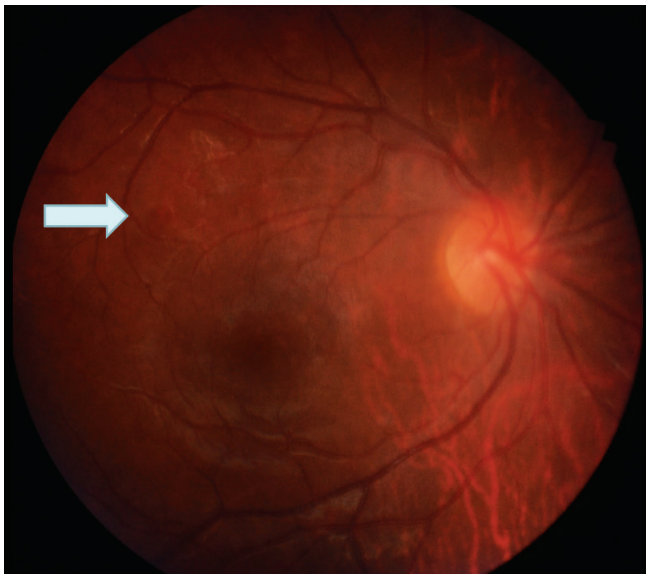Obr. 1



Obr. 2



Obr. 3



Obr. 4

předního segmentu ani fundu nalezeny nebyly. Anisometriepie a hypermetropie s astigmatismem byly potvrzeny. Navození mydriázy bylo u pacientky vždy pomalejší a vyžadovalo více mydriatik než u dětí stejného věku. Dívku sledujeme průběžně deset let. Léčba refrakční odchylky a esotropie korekcí hypermetropie, astigmatismu a anisotropie trvá, okluzní léčba amblyopie byla prováděna do devíti let věku. Nejlepší korigovaná zraková ostrost nyní (v roce 2016) třináctileté dívky (celkově zdravé a bez mentálního deficitu) je 1,0 na obou očích, bez jakékoli poruchy vidění, kterou by sama pozorovala (VOP: 1,0 s +3,5 = -3,5/175, VOL: 1,0 s +7,5 = -3,0/35). Pozice všech vitreálních cyst zůstala stejná v průběhu celého sledování (přičemž od začátku sledování doporučujeme vyvarovat se celoživotně úderů do hlavy, zejména při sportu). Zaznamenali jsme vznik a v čase i mírnou progresi lokalizované drobné zadní kortikální katarakty v místě kontaktu jedné z cyst se zadní plochou čočky v inferonazálním kvadrantu na pravém oku, nezasahující do optické osy; stav pouze sledujeme (obr. 2). OCT zobrazení odhalilo drobný retinální lamelární extrafoveální defekt v zadním pólu pravého oka, s přílehlými sklivcovými změnami, který rovněž sledujeme (obr. 3) a který koreluje s fotografickým nálezem z dřívější doby (obr. 4).

METODIKA

Nález pacientky monitorujeme průběžně běžným klinickým vyšetřením s užitím vyšetření u šterbinové lampy (Nidek SL-250, Japan), vyšetření biomikroskopické (nekontaktní VOLK Super Field NC čočka, VOLK Optical, Ohio, USA), vyšetření nepřímou oftalmoskopií (Sigma 150, Heine Optotechnik, Germany) s +28 D čočkou (Ocular Instruments, Washington, USA) a fotograficky (funduskamera Kowa VX-10α, Japan), kontrola refrakce nativně a v cykloplegii (kombinace cyklopentolát (Cyclogyl® 1% gtt, Alcon, Novartis, Švýcarsko) a tropikamid (Unitropic® 1% gtt, Unimed Pharma,

Slovensko) užitím autorefraktometru (Nidek, Tonoref II, Japan). V úvodu sledování bylo z důvodu nízkého věku užití vyšetření v celkové anestezii z důvodu nutnosti vyšetření i plné periferie sítnice. Vyšetření ultrazvukem bylo provedeno pouze v úvodu vyšetřování v roce 2007. K vyšetření sítnice zadního pólu obou očí byla užitá optická koherentní tomografie (OCT) (RTVue-100, Optovue, California, USA).

V databázi PubMed jsme klíčovými slovy vitreous cyst vyhledali odkazy na práce s hledanou problematikou publikované v časopisech indexovaných v MEDLINE.

DISKUSE

Od roku 1899, kdy Tansley [27] publikoval první popis vitreální cysty, uplynulo 117 let. Způsobem popsaným výše je možné získat anotace článků či jejich abstrakta vypovídající o 108 dosud popsaných pacientech, přičemž předpokládáme, že jich je poněkud více vzhledem k předpokládané neúplnosti databáze před rokem 1950. Se započítáním informace z článku Adamczewské a Janukowiczové [1] z roku 1973, že do roku 1949 bylo popsáno pouze 25 pacientů, lze navýšit počet o 19 (odečteno 6 kazuistik v PubMed uvedených) na 127 dosud popsaných pacientů. I tak se jedná o spíše raritní nálezy a kazuistiky jednoho, maximálně dvou pacientů. Výjimku tvoří soubor 28 pacientů autorů Yoshida a kol. [32].

Vitreální cysty neparazitického původu jsou popisované z hlediska četnosti a laterality, věku a okolností jejich nálezu u pacienta, pohyblivosti a uložení ve sklivci, vzhledu (velikost, barva, tvar), původu (vrozený /získaný) a léčby.

Z hlediska četnosti existují následující čtyři možnosti – cysty samostatné a jednostranné (nejčetnější), samostatné a oboustranné (např. Němec, Adamczewska a Janukowiczova, Santos [20, 1, 25]), vícečetné a jednostranné (např. Basdekidou [4]) a vícečetné a oboustranné. Naše pacientka patří k poslední nejméně četné skupině.

Věkové spektrum dosud popsaných pacientů je široké, od 1,5 roku věku (Chang [6]) do 80 let věku (Santos [25]), a zahrnuje jak náhodné nálezy, jako je náš, tak mnohem častěji pacienty, u kterých se zhoršila kvalita vidění v průběhu života. Pacienti tuto změnu popisují jako obvykle dočasné rozmlžené vidění v závislosti na tom, kdy se ve sklivci nově mobilní cysta dostane do optické osy. Změny ve vidění jsou popisovány i u dětských pacientů, kteří na ně upozornili (např. Tansley (17 let), Bruè (14 let) [27, 5]) případně byly pozorovány v průběhu vyšetření pro strabismus (Rathore (9 let), Taranath (6 let), Amer (11 let a 3 roky) [23, 28, 2]), řada dalších pacientů je ve věku do 40 let, ale poměrně významná část popsaných pacientů je ve věku nad 50 let a má popsáno ablaci zadní plochy sklivce. Naše dlouhodobě sledovaná pacientka žádné subjektivní obtíže nyní nepopisuje. Dočasně pozorované bolesti hlavy před několika lety ustoupily s úpravou brýlové korekce.

Řada popsaných cyst na sebe upozornila pohybem v zorném poli pacienta a při vyšetření pozorovatelným pohybem ve sklivcovém prostoru. Tento pohyb pravděpodobně nikdy nebyl zcela neomezený, i když to řada autorů nezaznamenala. Již Tansley [27] popsal, že se na povrchu pigmentovaná

cysta mohla pohybovat dopředu a dozadu uvnitř zkapalněné části sklivce a že mohla rotovat okolo své osy, ale přesto se pravidelně jedna její část držela dole, protože byla těžší. Pohyb omezený na centrální lakunu sklivce popsala Asiyo-Vogel a kol., Lira a kol. [3, 16], popřípadě vázaný na centrální oblast Cloquetova kanálu Nork a Millecchia [21]. Jen velmi malou pohyblivost nad papilou zrakového nervu nebo v blízkosti sítnice v zadním i periferním sklivci vykazují cysty popisované u pacientů s retinitis pigmentosa (např. Yoshida, Němec, Frasson [32, 20, 10]). Námi popisované cysty v předním sklivci jsou po celou dobu pozorování nepohyblivé.

Sporadicky jsou popisováni pacienti, kteří prodělali úraz hlavy nebo v minulosti na stejném oku, kde se vyskytuje cysta, úraz oka nebo chirurgický zákrok. Úder do hlavy při sportu, po kterém se objevil plovoucí zákalek korespondující pigmentované cystě, zaznamenala např. Bruè a kol. [5], zevní plombáž pro odchlípení sítnice s insuflací expanzivního plynu a úspěšným přiložením sítnice v anamnéze pacienta s nově se manifestujícím zákalkem v optické ose a průhlednou cystou s šedavou tečkou v centru popsala Asiyo-Vogel [3]. Ve většině případů ale pacient žádný oční zákrok v anamnéze nemá a ani souvislost s úrazem hlavy si neuvědomuje.

Vzhled cyst je popisován podle velikosti, barvy a tvaru. Velikost kolísá od velmi drobných, ultrazvukově neměřitelných, po několikamilimetrové v průměru. Yoshida [32] uvádí rozsah velikostí od 0,15–12 mm. Z hlediska barvy se setkáváme s několika možnostmi. Cysty mohou být zcela průhledné, viditelné jen díky tomu, že mírně zastírají cévní kresbu sítnice (např. Basdekidou, Toklu, Morreno-Arrones [4, 29, 19]), poloprůhledné se sítkou pigmentací na povrchu (např. Tansley, Cruciani, Lira, Gupta, Lavric, Dragnev, Gulkilik, Amer, Rathore, Taranath, Kennely, Ludwig, Bruè, Elkington, Yonekawa, Hasegawa, Santos, Adamczewska, Nork [1–2, 5, 7–9, 11–17, 21, 23, 27–28, 31]), opákní, šedobělavé, neprůhledné, jejichž cystický charakter je nutné případně ověřit ultrazvukem (např. Yoshida, Němec, Lavric, Frasson, Chang [32, 20, 15, 10, 6]) a další, které se od obvyklého popisu mírně liší, např. částečně průhledné a částečně šedavé (Asiyo-Vogel, Tranos [3, 30]). Šedobělavé a neprůhledné cysty jsou popisovány na očích s retinitis pigmentosa (Yoshida, Němec, Frasson [32, 20, 10]), ale výskyt šedobělavé cysty neznámá nutně současný nález retinitis pigmentosa. Pigmentované cysty se často vyskytují na očích bez jakékoli jiné nalezené patologie (např. Gupta, Dragnev, Hasegawa [12, 8,13]), ale jako zaznamenaný vedlejší nález byly poměrně často publikovány nejrůznější refrakční odchylky, vzácně retinoschisa (Lavric [15]) či zadní embryotoxon (Rathore [23]). Výskyt kortikální opacity čočky v blízkosti retrolentární cysty v předním sklivci, podobně jako u naší pacientky, popisuje Amer [2]. Tvar cyst je nejčastěji popisován jako téměř kulovitý, oblý, oválný, ale i naznačeně multilobulární, případně „tak nějak připomínající bramboru“ (Tansley [27]). Oblé a téměř kulovité, různě velké, ale ne více jak 3 mm, jsou i jemně pigmentované přední vitreální cysty naší pacientky.

Idiopatické vitreální cysty pravděpodobně nemají jednotný původ. Většina autorů se shoduje v tom, že je nutné od idiopatických cyst odlišit cysty parazitární negativními testy na cysticercózu, onchocercózu, toxocarózu, toxoplaz-

mózu a eosinofilii, a to zejména, pokud mají vitreální cysty šedobělavou barvu. Většina autorů také předpokládá, že část idiopatických vitreálních cyst představují cysty vrozené a část cysty získané. Dobrá zraková ostrost a jen mírné obtíže mnohdy vedou pouze k sledování stavu, bez rizika, které může představovat chirurgická intervence. Původ šedobělavých vitreálních cyst u pacientů s retinitis pigmentosa, Yoshidou [32] prokázán v 6,4 % (u 28 pacientů ze souboru 435 pacientů s retinitis pigmentosa) zůstává nadále nejasný, mohou být jak vrozené, tak vytvořené v průběhu života. Aspiraci pigmentované cysty cestou pars plana a její histopatologické vyšetření popsal Orellana [22] v roce 1985. Pigmentovanou poloprůhlednou cystu, nejprve po pro pacientku neuspokojivé redukci velikosti argon laserovou fotocystotomií, posléze odstranili cestou pars plana vitrektomií (PPV) a histopatologicky a histochemicky analyzovali Nork a Millecchia [21] v roce 1997. Ačkoli se Orellana přikláněl spíše k traumatickému důvodu vzniku vitreálních cyst, Nork a Millecchia obdobným nálezem s přítomností zralých i nezralých melanosomů a nově detekovaných i premelanosomů argumentovali ve prospěch hypotézy zbytku primárního hyaloidního systému, konkrétně choristomu primárního hyaloidního systému, tedy vrozenému původu tohoto typu vitreálních cyst. Pro vrozený původ svědčí popis pigmentovaných cyst u dvou sourozenců Amer (2004) [2]. Poloprůhlednou nepigmentovanou vitreální cystu přichycenou k sítnici popsal Tranos [30] v roce 2009 u intermediální uveitidy a předpokládal její získaný původ. Poloprůhlednou nepigmentovanou cystu na oku po předchozí úspěšné kryochirurgické operaci primárního odchlípení sítnice, její odstranění cestou PPV a histopatologické vyšetření popsala Asiyo-Vogel (1996) [3], s průkazem retinálních vrstev v jednom ze dvou získaných vzorků. Pro jednoznačně získaný původ vitreální cysty hovoří v tomto případě jak histopatologická analýza, tak četná klinická vyšetření dříve operované pacientky, která by vrozenou cystu odhalila na počátku léčby. U naší pacientky s pigmentovanými vitreálními cystami předpokládáme vrozený původ, nejen pro typický pigmentovaný vzhled, ale i vzhledem k tomu, že se jedná o oboustranný nález, v nízkém věku a bez celkové patologie.

Idiopatické vitreální cysty lze celoživotně pouze sledovat. Pokud pacienta obtěžují pohybem v optické ose a rozmlžují vidění, je u některých pacientů popsán způsob jejich zmenšení laserovou fotocystotomií, případně úplné odstranění cestou PPV (Nork a Millecchia) [21]. Byla popsána redukce pigmentovaných cyst argonovým laserem (Nork [21]), diodovým laserem (Gulkilik [11]) i Nd-YAG laserem (Ruby [24]).

Vedlejším nálezem naší pacientky, který popisujeme jako první v souvislosti s vitreálními cystami, je drobný retinální lamelární extrafoveální defekt v zadním pólu pravého oka, prokázáný OCT zobrazením, s přilehlými sklivcovými změnami i v zadním pólu oka, které jsou rovněž patrné v OCT zobrazení (obr. 3, 4).

V nám dostupné literatuře jsme nenalezli jiného pacienta s bilaterálním výskytem mnohočetných pigmentovaných vitreálních cyst. Pokud nebyl jiný pacient s obdobným nálezem publikován v období před rokem 1950, pak i v tomto případě může patřit prvenství naší pacientce.

ZÁVĚR

Idiopatické vitreální cysty jsou heterogenní skupinou vzácných onemocnění a jen jejich část je vrozená. Polopruhledná na povrchu jemně pigmentované vitreální cysty jsou pravděpodobně vrozené. Jsou-li tyto cysty zprvu uloženy v předním sklivci mimo optickou osu, mohou být bez navození arteficiální mydriázy snadno přehlédnuty a pacientovi nevadí.

Může ale stačit i relativně malý impuls, například úder do hlavy při sportu, který pacientovi připadá nevýznamný, ale který může situaci změnit a cystu uvést do pohybu, zejména pokud je již v průběhu života vytvořena lakuna v centrální oblasti sklivce. Z toho důvodu je vhodné doporučit každému dosud asymptomatickému pacientovi, ať rizikové sporty provázené údery do hlavy a případně pády neprovozuje, což průběžně připomínáme i naší pacientce.

LITERATURA

1. **Adamczewska I., Janukowiczowa H.:** Case of free cysts in vitreous body. *Klin Oczna*, 1973; 43(12):1365–7.
2. **Amer R., Anteby I.:** Familial intraocular cysts in association with anisometropia. *Br J Ophthalmol*, 2004; 88(10): 1349–1350.
3. **Asiyo-Vogel MN., el-Hifnawi el-S, Laqua H.:** Ultrastructural features of a solitary vitreous cyst. *Retina*, 1996; 16(3) 250–4.
4. **Basdekidou C., Wolfensberger TJ.:** Six-year dynamic growth pattern of two concentric congenital vitreous cysts. *Eye (Lond)*, 2010; 24 (7), 1301–1303.
5. **Bruè C., Mariotti C., De Franco E., De Franco N., Giovannini A.:** Pigmented free-floating posterior vitreous cyst. *Case Rep. Ophthalmol Med*, 2012; 470289: 3.
6. **Chang B., Brosnahan D.:** Vitreous cyst and a cataract in a toddler. *Eye (Lond)*, 2003, 17(9) 1034–1036.
7. **Cruciani F., Santino G., Salandri AG.:** Monolateral idiopathic cyst of the vitreous. *Acta Ophthalmol Scand*, 1999; 77(5): 601–3.
8. **Dragnev D., Shanmugalingam A.:** Optical coherence tomography in a patient with congenital vitreous cyst: *BMJ Case Rep*, 2014; doi:10.1136/bcr-2014-204474.
9. **Elkington AR., Watson DM.:** Mobile vitreous cysts. *Br J Ophthalmol*, 1974; 58(2) 103–4.
10. **Frasson M, de Queiros ACC, Lino BT, Nehemy MB.:** Cisto vítreo e retinose pigmentária: relato de caso (Vitreous cyst and retinitis pigmentosa: case report). *Arq Bras Oftalmol*, 2010; 73(2) 179–181.
11. **Gulkilik G., Odabasi M., Erdur SK., Ozsutcu M., Eliacik M., Demirci G., Kocabora MS.:** A case of pigmented, free-floating vitreous cyst treated with micropulse diode laser. *Clin Exp. Optom*, 2016; 99(1): 90–2.
12. **Gupta SR., Gupta N., Anand R., Dhanwan S.:** Idiopathic pigmented vitreous cyst. *Arch Ophthalmol* 2012, 130(11): 1496–6.
13. **Hasegawa N., Kimura T., Mizota A, Sano N, Adachi-Usami E.:** Floating vitreous cyst. *Retina*, 1996; 16(6): 540–542.
14. **Kennelly KP, Morgan JP, Keegan DJ, Connell PP.:** Objective assesment of symptomatic vitreous floaters using optical coherence tomography: a case report. *BMC Ophthalmol*, 2015; 15(1): 22. doi: 10.1186/s12886-015-0003-5.
15. **Lavric A., Urbancic M.:** Floating vitreous cyst: two clinical cases. *Case Rep. Ophthalmol*, 2013; 4(3) 243–247.
16. **Lira RPC, Jungmann P, de Moraes LFL, Silveira APT.:** Clinical features, histopathological analysis and surgical treatment of a free floating vitreous cyst: a case report. *Arq Bras Oftalmol*, 2006; 69 (5): 753–755.
17. **Ludvig CA, Leng T.:** Idiopathic pigmented vitreous cyst. *Acta Ophthalmol*, 2016; 94(1) e83–4.
18. **Manyś-Kubacka K., Kociecki J.:** Bilateral cysts of the vitreous body. *Klin Oczna*, 1991; 93(10–11): 319.
19. **Morreno-Arrones JP, Jiménez-Parras R.:** Vitreous cyst: A case presentation. *Arch Soc Esp Oftalmol*, 2012 87(1): 20–22.
20. **Němec J.:** A case of bilateral cysts of the vitreous body. *Čs Oftalmol*, 1959; 15: 393–4.
21. **Nork TM., Millecchia LL.:** Treatment and histopathology of a congenital vitreous cyst. *Ophthalmology*, 1998; 105 (5): 825–830.
22. **Orellana J., O'Malley RE, McPherson AR, Font RL.:** Pigmented free-floating vitreous cyst in two young adults. Electron microscopic observations. *Ophthalmology*, 1985; 92(2): 297–302.
23. **Rathore YS., Radhakrishnan OK., Chougule N., Lune A., Magdum R., Gogate P.:** Bilateral free floating vitreous cysts with posterior embryotoxon. *Korean J Ophthalmol*, 2014; 28(6): 499–500.
24. **Ruby AJ., Jampol LM.:** Nd:YAG treatment of a posterior vitreous cyst. *Am J Ophthalmol*, 1990, 110: 428–429.
25. **Santos L., Gonzales F, Capeans C., Suarez A., Sanchez-Salorio M.:** Bilateral vitreous cysts in an 80-year-old man. *Br J Ophthalmol*, 1995, 79(9): 865–866.
26. **Steinmetz RL., Straatsma BR, Rubin ML.:** Posterior vitreous cyst. *Am J Ophthalmol*, 1990; 109: 295–7.
27. **Tansley JO:** Cyst of the vitreous. *Trans Am Ophthalmol Soc*, 1899; 8: 507–9.
28. **Taranath DA., Flaherty MP.:** Free-floating unilateral pigmented vitreous cyst in a child. *J Pediatr Ophthalmol Strabismus*, 2007; 44(4): 243–244.
29. **Toklu Y, Raza S, Cakmak HB, Cagil N.:** Free-floating vitreous cyst in an adult male. *Korean J Ophthalmol*, 2013; 27(6): 463–465.
30. **Tranos PG., Ferrante P, Pavesio C.:** Posterior vitreous cyst and intermediate uveitis. *Eye (Lond)*, 2010; 24(6): 1115–1116.
31. **Yonekawa Y, Todorich B., Randhawa S.:** Free-Floating Pigmented Vitreous Cyst: Optical Coherence Tomography Findings. *Ophthalmology*, 2016; 123(9):2041, doi: 10.1016/j.ophtha.201605.032.
32. **Yoshida N., Ikeda Y., Murakami Y., Nakatake S., Tachibana T., Notomi S., Hisatomi T, Ishibashi T.:** Vitreous cysts in patients with retinitis pigmentosa. *Jpn J Ophthalmol*, 2015; 59: 373–377.