

# SELEKTIVNÍ LASEROVÁ TRABEKULOPLASTIKA – VÝZNAM PRO PŘERUŠENÍ MEDIKAMENTÓZNÍ LÉČBY GLAUKOMU U TĚHOTNÝCH A KOJÍCÍCH ŽEN

## SOUHRN

V období posledních 6 let (2010–2016) autoři provedli selektivní laserovou trabekuloplastiku (SLT) u 32 žen (64 očí), těhotných pacientek s primárním glaukomem otevřeného úhlu, odeslaných na Oční kliniku 1. LF UK a ÚVN v Praze k provedení tohoto zákroku s cílem přerušit jejich antiglaukomatózní léčbu očními kapkami po dobu těhotenství a kojení. V dalších 7 případech (14 očí) provedli SLT s cílem ukončit lokální medikamentózní terapii před plánovaným otěhotněním. Zákrok byl proveden v jednom sezení vždy na obou očích, ambulantně, po jednorázovém lokálním znecitlivění, podle vlastního protokolu v rozsahu 270 stupňů cirkumference úhlu, s parametry 1,0 mJ, 80 zásahů, 400 um, přístrojem Tango. Veškerá stávající lokální antiglaukomová léčba byla po provedení zákroku vysazena. V období gravidity a laktace se u těchto pacientek nevyskytly žádné subjektivní oftalmologické problémy, ani objektivně nedošlo ke zhoršení zrakových funkcí. Na základě vlastních zkušeností autoři nabízejí v indikovaných případech možnost překlenout období gravidity a laktace u pacientek s primárním glaukomem otevřeného úhlu provedením selektivní laserové trabekuloplastiky, tedy bez rizika nežádoucích účinků medikamentózní antiglaukomové léčby.

**Klíčová slova:** glaukom, selektivní laserová trabekuloplastika, léčba, těhotenství, kojení

## SUMMARY

### SELECTIVE LASER TRABECULOPLASTY – IMPLICATION FOR MEDICAMENT GLAUCOMA TREATMENT INTERRUPTION IN PREGNANT AND BREASTFEEDING WOMEN

During the period of the last six years (2010-2016), the authors performed Selective Laser Trabeculoplasty (SLT) in 32 women (64 eyes); pregnant women patients with primary open angle glaucoma were referred to the Department of Ophthalmology, First Medical Faculty, Charles University, and Central Military Hospital in Prague, Czech Republic, European Union, to perform this procedure with the goal to interrupt their antiglaucomatic treatment by means of eye drops during the pregnancy and the breastfeeding period. In other 7 cases (14 eyes), they performed the SLT with the goal to terminate the local medicament treatment before planned pregnancy. The procedure was performed on the outpatient basis, during one session, always in both eyes, after one-shot local anesthesia, following their own protocol in the range of 270° of the iridocorneal angle circumferentially, with the parameters 1.0 mJ, 80 shots, 400 μm, using the Tango laser device. All the current local antiglaucomatic treatment was after the performing of the procedure stopped. During the period of pregnancy and breastfeeding, no subjective ophthalmologic problems were neither present, nor objective worsening of visual functions was noticed. According to their own experience, the authors offer the possibility to get over the period of pregnancy and breastfeeding in women patients with primary open angle glaucoma by means of performing the selective laser trabeculoplasty, so without the risk of medicament antiglaucomatic treatment adverse effects.

**Key words:** glaucoma, selective laser trabeculoplasty (SLT), treatment, pregnancy, breastfeeding

*Čes. a slov. Oftal., 73, 2017, No. 2, p. 61–63*

## ÚVOD

Léčba glaukomu u žen v období těhotenství a kojení je provázána obavami z možných nežádoucích účinků souvisejících s působením očních kapek, které jsou součástí terapeutického schématu této choroby. Riziko negativního ovlivnění zdravotního stavu dosud nenarozeného anebo již kojeneho potomka považují ženy v některých případech za tak závažné, že raději

ji přerušují léčbu. Základní úvahou lékaře – glaukomatologa tedy je posoudit v každém individuálním případě míru tohoto rizika plynoucí z pokračující léčby glaukomu pro plod a kojene dítě, ale také možnou progresi glaukomových změn pacientky, pokud terapii zredukujeme nebo vysadíme. Jedním z řešení je medikamentózní léčbu v tomto významném období ženy nahradit jinou metodou léčby glaukomu. Jako vhodná varianta se jeví selektivní laserová trabekuloplastika.

Výborný P.<sup>1</sup>, Sičáková S.<sup>1</sup>, Flórová Z.<sup>1</sup>,  
Sováková I.<sup>2</sup>

<sup>1</sup>Oční klinika 1. LF UK a ÚVN – Vojenská  
fakultní nemocnice, Praha,  
přednosta doc. MUDr. Jiří Pašta, CSc.,  
FEBO

<sup>2</sup>Oční klinika Fakultní nemocnice, Plzeň,  
přednosta doc. MUDr. Renata Říčařová,  
CSc., FEBO

*Práce byla prezentována na dvou  
mezinárodních kongresech:*

*120<sup>th</sup> Meeting of American Academy of  
Ophthalmology, 2016, Chicago, USA  
12<sup>th</sup> European Glaucoma Society  
Congress, 2016, Praha, ČR*

*Autoři práce prohlašují, že vznik i téma  
odborného sdělení a jeho zveřejnění  
není ve střetu zájmu a není podpořeno  
žádnou farmaceutickou firmou.*



Do redakce doručeno dne 6. 2. 2017

Do tisku přijato dne 6. 6. 2017

MUDr. Petr Výborný, CSc., FEBO  
Oční klinika 1. LF UK a ÚVN  
– Vojenská fakultní nemocnice Praha  
U Vojenské nemocnice 1200  
169 02 Praha 6  
e-mail: vybornyp@seznam.cz

## METODIKA A VÝSLEDKY

V období posledních 6 let (2010–2016) jsme provedli selektivní laserovou trabekuloplastiku (SLT) u 32 žen (64 očí), těhotných pacientek s primárním glaukomem otevřeného úhlu, odeslaných na naše pracoviště k provedení tohoto zákroku s cílem přerušit jejich antiglaukomatózní léčbu očními kapkami po dobu těhotenství a kojení. V dalších 7 případech (14 očí) jsme provedli SLT s cílem ukončit lokální medikamentózní terapii před plánovaným otěhotněním. Ve všech případech byly pacientky vedeny na monoterapii, bez funkčních změn zrakových funkcí (preperimetrické stadium), pouze s mírnými změnami morfologickými (hraniční nálezy na maximálně 2 segmentech při vyšetření S-OCT). Hodnoty nitroočního tlaku měřeného aplanačně se v první skupině (u již těhotných žen) pohybovaly v rozmezí 15–23 mm Hg, ve skupině druhé v rozmezí 11–24 mm Hg (u žen graviditu teprve plánujících, a to nejdříve za 2–3 měsíce).

SLT jsme provedli v jednom sezení vždy na obou očích, ambulantně, po jednorázovém lokálním znecitlivění, podle našeho vlastního protokolu v rozsahu 270 stupňů circumferencie úhlu, s parametry 1,0 mJ, 80 zásahů, 400 um přístrojem Tango (11, 12, 13, 14). Veškerá stávající lokální léčba byla po provedení zákroku vysazena. Další péče o tyto ženy byla vzhledem k jejich komfortu s ohledem na aktuální zdravotní stav dále vedena jejich ošetřujícími očními lékaři ve spádu. Hodnoty nitroočního tlaku u obou skupin pacientek se v období po laserovém zákroku až do šesti měsíců po porodu pohybovaly v rozmezí 11–20 mm Hg. Ve všech případech podle zpráv oftalmologů a také podle naší dokumentace se v období gravidity a laktace u těchto pacientek nevyskytly žádné subjektivní oftalmologické problémy, ani objektivně nedošlo ke zhoršení zrakových funkcí. Nemáme žádnou informaci o zdravotních komplikacích narozených dětí. V budoucím období plánujeme získat další informace o průběhu glaukomu u takto ošetřených žen.

## DISKUSE

V léčbě glaukomu volíme podle klinického průběhu mezi farmakoterapií, laserovou léčbou a chirurgickou intervencí, možné jsou i kombinace těchto postupů. Cílem naší práce není podrobný rozbor doporučené farmakoterapie glaukomu v období těhotenství a kojení. Obecně lze však shrnout některá fakta s touto problematikou související. Validních studií, které by hodnotily vliv antiglaukomatik u této skupiny pacientek, je velmi málo. Překážkou provádění prospektivních farmakologických studií jsou hlavně etické důvody. Výrobci v zásadě tedy nemohou používat lokálních antiglaukomatik u těhotných a kojících žen doporučovat. V dostupných příbalových informacích léků a v edukačních materiálech se proto lze dočíst pouze vágní formulace typu „o užívání v těhotenství se poraďte se svým lékařem nebo lékárníkem“. Nelze očekávat v tomto směru nějakou výraznou změnu také vzhledem k tomu, že cílová skupina těhotných a kojících pacientek s glaukomem je příliš malá, než aby ekonomický přínos z preskrip-

ce vyvážil farmaceutickým firmám nepochybná související rizika. Řešení je tedy přesunuto na bedra příslušného oftalmologa, který musí další zdravotní péči ženě v této životní situaci poskytovat.

Podle FDA lze klasifikovat antiglaukomatika do 5 skupin: A, B, C, D, X. Ve skupině A by byly léky bezpečné, ověřené studiemi na těhotných ženách, avšak žádný takový lék v klinické praxi k dispozici není. Do skupiny B řadíme léky „relativně bezpečné“, ověřené studiemi na zvířatech, avšak nikoliv na těhotných ženách. U skupiny C riziko poškození plodu „nelze vyloučit“ – nebyly provedeny studie ani na zvířatech, nebo bylo na zvířatech prokázáno negativní ovlivnění, avšak nebylo verifikováno na těhotných ženách. Ve skupině D jsou léky s prokázaným poškozením – „positive evidence“. Zařazení do skupiny X znamená kontraindikaci v graviditě (2, 8).

Pomůže nám v rozhodovacím procesu dostupná literatura? Podle některých zdrojů bychom mohli shrnout, že do skupiny B lze zařadit brimonidin, do skupiny C ostatní antiglaukomatika. Betablokátory mohou působit bradykardií a hypoglykémii plodu v pozdějších stadiích gravidity a během kojení, bez rizika nejsou ani v časných fázích gravidity. Inhibitory karboanhydrázy jsou lokálně pravděpodobně bezpečné, při celkovém podání je riziko vzniku teratomu a elektrolytového rozvratu. Pilokarpin je během těhotenství pravděpodobně bezpečný, ale do mateřského mléka přechází a může vyvolat svalovou slabost, křeče a febrilie novorozenců. Brimonidin je v graviditě pravděpodobně bezpečný, ale pro možnost ovlivnění CNS, změn srdečního rytmu a hypertenze, a dále možnost apnoe u novorozenců, se doporučuje vysadit lék koncem gravidity a opatrnost u kojících matek. Analoga prostaglandinů mohou mít kontraktilní vliv na endometrium, zvýšit riziko potratu nebo předčasného porodu (1, 3, 4, 5, 6, 7, 8, 10, 15).

Chirurgická léčba je indikována v těhotenství jen výjimečně u pacientek s progresivním zhoršením glaukomu, je možné provedení lokální i celkové anestézie, cykloplegik a steroidů, avšak kontraindikovány jsou antimetabolyty (2). Léčba laserem je ideální v případě plánovaného těhotenství, již aktuálního těhotenství i v období laktace (2, 9).

V souvislosti se sledovanou problematikou existují i poznatky příznivějšího charakteru: výskyt glaukomu u žen v reprodukčním věku nebývá příliš častý, průběh onemocnění v graviditě se ve většině případů nezhoršuje, nitrooční tlak v průběhu gravidity má tendenci spíše klesat (3, 8).

Spolupráce oftalmologa, gynekologa, porodníka a posléze i pediatra je nutná, a podle našich zkušeností funguje dobře.

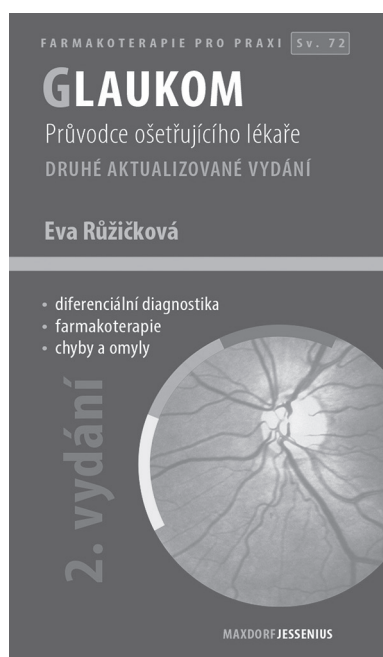
## ZÁVĚR

Léčba glaukomu u těhotných a kojících má svoje pravidla, situace je však s rozvahou řešitelná.

Na základě vlastních zkušeností nabízíme v indikovaných případech možnost překlenout období gravidity a laktace u pacientek s primárním glaukomem otevřeného úhlu provedením selektivní laserové trabekuloplastiky, tedy bez rizika nežádoucích účinků medikamentózní antiglaukomové léčby.

## LITERATURA

1. **Anne, L.C., Sameh, M., Deborah, K.:** Medical therapy in pregnancy. *J Glaucoma*, 14; 2005: 414–416.
2. **Coppens, G., Stalmans, I., Zeyen, T.:** Glaucoma medication during pregnancy and nursing. *Bull Soc Belge Ophthalmol*, 314; 2010: 33–36.
3. **Goldberg, I., Sack, J.:** Glaucoma in pregnancy. Dostupné z <http://glaucoma.org.au/article-apr2001.htm> - 9. 10. 2015
4. **Lustgarten, JS., Podos SM.:** Topical timolol and the nursing mother. *Arch Ophthalmol*, 101; 1983: 1381–1382.
5. **Mark, AR.:** Management of anesthesia for the pregnant surgical patient. *Anesthesiology*, 91; 1999: 1159–1163.
6. **Morselli, PL., Boutroy, MJ., Bianchetti, G., et al.:** Placental transfer and perinatal pharmacokinetics of beta-xolol. *Eur J Clin Pharmacol*, 38; 1990: 477–483.
7. **Olson, DM., Zaragoza DB., Shallow MC., et al.:** Myometrial activation and preterm labour: a supporting role for prostaglandin F receptor – a review. *Placenta*, 24; 2003 (Suppl A): 47–54.
8. **Pickering, T.:** Treating glaucoma in pregnancy. *Glaucoma Today*, March 2009 (March): 18-20.
9. **Safran ,MJ., Robin, AL., Pollack, IP.:** Argon laser trabeculoplasty in younger patients with primary open-angle glaucoma. *Am J Ophthalmol*, 97; 2002: 292–295.
10. **Sandra, MJ., Mary, M., Sharon, F.:** Management of glaucoma in pregnancy and lactation. *Surv Ophthalmol*, 45; 2001: 449–454.
11. **Sičáková, S., Výborný, P.:** Selektivní laserová trabekuloplastika v léčbě glaukomu – výsledky v tříletém sledování. *Čes a Slov Oftal*, 66; 2010 (5): 204–208.
12. **Výborný, P., Sičáková, S.:** Selektivní laserová trabekuloplastika – nové možnosti v léčbě glaukomu. *Čes a Slov Oftal*, 65; 2009 (1): 8–11.
13. **Výborný, P., Sičáková, S., Flórová, Z., et al.:** The role of selective laser trabeculoplasty (SLT) in discontinuation of local anti-glaucoma therapy in pregnancy and breast-feeding. 12th European Glaucoma Society Congress, 19-22 June 2016, Prague. Dostupné z: <http://www.eugs.org>, P5.36
14. **Výborný, P., Sičáková, S., Flórová, Z., et al.:** The role of selective laser trabeculoplasty (SLT) in discontinuation of local anti-glaucoma therapy in pregnancy and breast-feeding. 120th Meeting of American Academy of Ophthalmology, 15–18 October 2016, Chicago USA. Dostupné z: <http://www.aao.org>.
15. **Wagenvoort, AM., van Vugt, JM., Soibotka, M., et al.:** Topical timolol therapy in pregnancy: is it safe for the fetus? *Teratology*, 58; 1998: 258–262.



Eva Růžičková

## GLAUKOM, 2. AKTUALIZOVANÉ A ROZŠÍŘENÉ VYDÁNÍ

Maxdorf 2016, 101 str., edice Farmakoterapie pro praxi, Sv. 72

Editor: Jan Hugo

ISBN: 978-80-7345-473-9

Cena: 195 Kč

Formát: 110×190, vazba V2

### Anotace

Glaukom zahrnuje skupinu chorob charakterizovaných zvýšeným nitroočním tlakem vedoucích k poškození optického nervu a často ke ztrátě zraku. Přes velký pokrok v léčebných možnostech jde o chorobu s prvořadou medicínskou i společenskou závažností.

Druhé vydání úspěšné publikace doc. MUDr. Evy Růžičkové, CSc., přináší aktuální stav diagnostiky a terapie glaukomu. Jako u všech publikací edice Farmakoterapie pro praxi, i v této knize je kladen důraz na praktické přístupy k terapii. Kniha je určena především oftalmologům, užitečná bude i pro praktické lékaře.

**Objednávky zasílejte e-mailem nebo poštou: LD, s.r.o. Tiskárna Prager, Kováků 9,**

**150 00 Praha 5, e-mail: [tiskarnaprager@prager-print.cz](mailto:tiskarnaprager@prager-print.cz), tel.: 251 566 585, mobil: 602 377 675.**