

entov vo veku 60 až 70 rokov, čo je v súlade s dostupnými publikáciami. Takisto sme v našom súbore pacientov zaznamenali vyššie percento papilómov (95,2%) v porovnaní s počtom karcinómov (4,8%). Karcinómy boli častejšie u mužov než u žien.

Papilómy spojovky sa vyskytujú aj u detí a adolescentov. V porovnaní skupín detí a dospelých s výskytom papilómov spojovky bol signifikantne výraznejší vyšší výskyt u mladších vekových skupín, resp. u adolescentov [5]. Aj recidívy papilómov sú zaznamenané častejšie u mladých (adolescentov).

Pre určenie diagnózy je významné podrobné spracovanie anamnestických údajov. Pozitívna býva rodinná anamnéza a výskyt bradavíc u pacienta na iných ako okulárnych miestach, čo potvrdili aj ¾ našich pacientov. Keďže môže ísť o recidívu, u pacienta možno očakávať anamnézu excízie lézie v minulosti. Zmena veľkosti a tvaru by mala vždy upozorniť na možnú neoplastickú proliferáciu. Papilóm vyzerá ako šedo-červená, mäkká masa často pripomínajúca karfiol a nespôsobuje pacientom problémy so zrakovou ostrosťou, zatiaľ čo karcinómy sú želatínovej konzistencie a mávajú premenlivý vzhľad s farbou od perleťovo šedej až po červeno-hnedú. Na povrchu lézie sa môže vyvinúť biely plak, ktorý pacientovi zapríčiňuje zhoršený vĺzus. Klinicky sa príznaky môžu pohybovať od asymptomatických až po chronicky podráždené červené oči [1].

Definitívne však poskytnúť výsledok až histologické vyšetrenie, ktoré je kľúčom k stanoveniu diagnózy a poskytnúť odlišenie benígneho papilómu od invazívneho karcinómu.

V minulosti sa jednoznačne pokladala HPV 16 ako predpoklad vzniku karcinomatózných lézií v oblasti orofaryngu a genitálií. Na základe prítomnosti HPV-16 u benígnych a malígnych lézií a vekovej distribúcie sa zdá pravdepodobné, že samotný HPV-16 nemôže spôsobiť rozvoj spojovkovej dysplázie a karcinómu skvamózných buniek a korelácia medzi papilómom a karcinómom a HPV infekciou môže byť náhodná [15] dysplasia, squamous cell carcinoma, and basal cell epithelioma arising from the eyelids, including the tunica conjunctiva palpebrum (conjunctiva. Skvamocelulárny karcinóm spojovky (SCC) je relatívne zriedkavý agresívny tumor s eventuálnymi metastázami do regionálnych lymfatických uzlín. Vychádza z vrstvy epidermis (stratum spinosum), ktorú tvorí niekoľko vrstiev polygonálnych skvamózných buniek. Môže vzniknúť de novo alebo z preexistujúcej aktinickej keratózy [3,7]. V súbore našich pacientov sme zachytili jeden pôvodom invertovaný a jeden atypický papilóm, ktoré sa transformovali do karcinómu.

Rizikové faktory pre SCC zahŕňajú chronickú infekciu ľudským papilomavírusom (HPV), vírusom nedostatku ľudskej imunity (HIV), nedostatok vitamínu A, chronické dráždenie a chronické epiteliopatie. Imunodeficit, či už kvôli transplantácii orgánov alebo sekundárne pri HIV, je významný najmä v spojení s jedným z vyššie uvedených rizikových faktorov [1]. Ani u jedného z našich respondentov sme nezaznamenali užívanie imunosupresív či transplantáciu orgánu. Testovanie pacientov na HIV pozitivitu sme neuskutočnili, ale žiaden z nich ju vo svojej anamnéze neuviedol.

Obe formy lézií sa liečia radikálne, ale s výrazne odlišnými očakávanými terapeutickými zámermi. Pri menej invazívnych je snaha o úplnú eradikáciu, zatiaľ čo cieľom pri invazívnych karcinómoch je minimalizovať šírenie ochorenia. V závislosti od lézie a histopatologického nálezu sa v liečbe spojovkových papilómov uprednostňuje excízia s lokálnym použitím Mitomycínu C. Pri SCC sa používa kombinácia chirurgickej excízie, kryoterapie a chemoterapie. Zriedkavo môže byť potrebná rádioterapia a v extrémnych prípadoch enukleácia, či dokonca exenterácia očnice [3].

Pri správnej a včasnej terapii je prognóza pacientov dobrá a úmrtnosť nízka, čoho dôkazom je aj náš súbor pacientov, v ktorom sme evidovali len jedno úmrtie pacienta so SCC, ktorý zomrel 2 roky po excízii na osteomyelofibrózu.

V tejto štúdii sme sa zamerali aj na mieru opakovaného výskytu spojovkových lézií po ich excízii. Potvrďujeme mieru rekurencie uvádzanú v odbornej literatúre – napr. v štúdii Sjö et al. [16] v súbore 165 pacientov mali frekvenciu HPV v 81%, Eng et al. [2] v súbore 24 pacientov mali HPV pozitivitu v 58%, Sjö et al. [17] v súbore 55 pacientov mali pozitivitu u 92%, Nakamura et al. [14] u 9 pacientov mali pozitivitu v 44%, Saegusa et al. [15] v súbore 16 pacientov mali pozitivitu v 75%, McDonnell et al. [10] v súbore 23 pacientov mali pozitivitu v 65%, Kalogeropoulos et al. [6] popisuje kauzistiky 2 pacientov. U vyšetrených pacientov sme zachytili 1 recidívu spojovkového papilómu. V rámci nášho súboru pacientov sa objavili 2 recidivujúce karcinómy. Ku všetkým 3 zaznamenaným recidívam došlo v priebehu nasledujúcich 2 rokov od ich chirurgického odstránenia.

Mnohé štúdie preukázali súvislosť väčšiny papilómových lézií spojovky a slzného vaku s HPV infekciou typu 6 [13], ako aj typu 11 [10]. Skvamózne dysplázie a karcinómy spojovky sú naopak častejšie spájané s HPV infekciou typu 16 a 18 [9]. Podľa viacerých autorov je tzv. koilocytóza – hlavný morfológický marker HPV infekcie v histologickom náleze nedostatočne senzitivným diagnostickým indikátorom [17]. Preto je v súčasnosti popredne využívaným vyšetrením polymerázová reťazová reakcia (polymerase chain reaction – PCR). Ide o in vitro DNA amplifikáciu, ktorá podstatným spôsobom prispieva k detekcii konkrétnych DNA sekvencií [9].

V práci publikovanej v roku 2006 [11] autori použili na identifikáciu typu HPV infekcie vyšetrenie PCR, ktorým sa u všetkých analyzovaných vzoriek dokázala prítomnosť HPV typu 11.

Mlakar et al. [12] v roku 2015 publikovali prácu zameranú na stanovenie celkovej prevalencie rôznych typov HPV infekcie u skvamocelulárnych papilómov spojovky. HPV DNA bola potvrdená v 76% papilómových vzoriek, pričom HPV typ 6 bol pozitívny v 48% a HPV typ 11 v 28% vzoriek z celkového počtu 25 papilómov. Ostatné vzorky zodpovedali iným typom HPV infekcie (HPV 9, 12, 20, 21, 22 a 24).

Väčšina papilómov spojovky predstavuje benígne tumory s minimálnym sklonom k malignemu zvratu. Skvamocelulárne papilómy s dyspláziou majú tendenciu k malignizácii [6]. V prípadoch lézií s invertovaným rastom, ako aj u rekurentných lézií môže dochádzať k ich malignej transformácii [4]. V našom súbore u jedného pacienta došlo k transformácii invertovaného papilómu do formy karcinómu, ktorý infiltró-

val očníku. U tohoto pacienta vznikla malígna transformácia benígneho invertovaného papilómu do 2 rokov od primárnej excízie zo spojovky. Rozsah infiltrácie determinoval indikáciu rozšírenej enukleácie a pacient následne absolvoval rádioterapiu.

ZÁVER

Infekcia HPV je považovaná za najčastejšiu pohlavne prenosnú chorobu a môže tiež infikovať sliznice aj spojovku. Skvamózne bunkové papilómy spojovky sú bežné benígne epiteliálne nádory a infekcia HPV je silne asociovaná s ich výskytom. Na základe klinického obrazu môže oftalmológ v spolupráci s patológom odporučiť príslušné laboratórne

vyšetrenia na potvrdenie diagnózy a na liečbu konjunktíválnych papilómov, aby sa dosiahli čo najlepšie výsledky, a aby sa zabránilo recidíve.

Väčšina papilómov spojovky predstavuje benígne tumory s minimálnym sklonom k malígnemu zvratu. Skamocelulárne papilómy s dyspláziou majú tendenciu k malignizácii [6]. V prípadoch lézií s invertovaným rastom, ako aj u rekurentných lézií môže dochádzať k ich malígnej transformácii [4]. V našom súbore u jedného pacienta došlo k transformácii invertovaného papilómu do formy karcinómu, ktorý infiltroval očníku. U tohoto pacienta vznikla malígna transformácia benígneho invertovaného papilómu do 2 rokov od primárnej excízie zo spojovky. Rozsah infiltrácie determinoval indikáciu rozšírenej enukleácie a pacient následne absolvoval rádioterapiu.

LITERATURA

1. **Boese, E., Rogers, G.M., Kitzmann, A.S.:** A Very Unusual Case of Ocular Surface Squamous Neoplasia [Internet]. 2013 [cited 2018 May 8]; Available from: <https://webeye.ophth.uiowa.edu/eyeforum/cases/163-OSSN.htm>
2. **Eng, H.-L., Lin, T.-M., Chen, S.-Y., et al.:** Failure to detect human papillomavirus DNA in malignant epithelial neoplasms of conjunctiva by polymerase chain reaction. *Am J Clin Pathol*, 2002; 117 (3): 429–36.
3. **Furdova, A.:** Epibulbárne nádory [Internet]. 2016 [cited 2018 May 8]; Available from: https://www.fmed.uniba.sk/fileadmin/lf/sluzby/akademicka_kniznica/PDF/Elektronicke_knihy_LF_UK/EPIBULBARNE_NADORY.pdf
4. **Huang, Y.-M., Huang, Y.-Y., Yang, H.-Y., et al.:** Conjunctival papilloma: Clinical features, outcome, and factors related to recurrence. *Taiwan J Ophthalmol*, 2018; 8 (1): 15–8.
5. **Kaliki, S., Arepalli, S., Shields, C.L., et al.:** Conjunctival papilloma: features and outcomes based on age at initial examination. *JAMA Ophthalmol*, 2013; 131 (5): 585–93.
6. **Kalogeropoulos, C., Koumpoulis, I., Papadiotis, E., et al.:** Squamous cell papilloma of the conjunctiva due to human papillomavirus (HPV): presentation of two cases and review of literature. *Clin Ophthalmol Auckl NZ*, 2012; 6: 1553–61.
7. **Kalogeropoulos, C., Moschos, M.:** Advances in Diagnosis and Treatment of HPV Ocular Surface Infections. *Med Hypothesis Discov Innov Ophthalmol*, 2015; 4 (2): 31–5.
8. **Manderwad, G.P., Kannabiran, C., Honavar, S.G., et al.:** Lack of Association of High-Risk Human Papillomavirus in Ocular Surface Squamous Neoplasia in India. *Arch Pathol Lab Med*, 2009; 133 (8): 1246–50.
9. **McDonnell, J.M., Mayr, A.J., Martin, W.J.:** DNA of human papillomavirus type 16 in dysplastic and malignant lesions of the conjunctiva and cornea. *N Engl J Med*, 1989; 320 (22): 1442–6.
10. **McDonnell, P.J., McDonnell, J.M., Kessis, T., et al.:** Detection of human papillomavirus type 6/11 DNA in conjunctival papillomas by in situ hybridization with radioactive probes. *Hum Pathol*, 1987; 18 (11): 1115–9.
11. **Minchiotti, S., Masucci, L., Serapiao Dos Santos, M., et al.:** Conjunctival papilloma and human papillomavirus: identification of HPV types by PCR. *Eur J Ophthalmol*, 2006; 16 (3): 473–7.
12. **Mlakar, J., Kocjan, B.J., Hošnjak, L., et al.:** Morphological characteristics of conjunctival squamous papillomas in relation to human papillomavirus infection. *Br J Ophthalmol*, 2015; 99 (3): 431–6.
13. **Naghashfar, Z., McDonnell, P.J., McDonnell, J.M., et al.:** Genital tract papillomavirus type 6 in recurrent conjunctival papilloma. *Arch Ophthalmol Chic Ill* 1960, 1986; 104 (12): 1814–5.
14. **Nakamura, Y., Mashima, Y., Kameyama, K., et al.:** Detection of human papillomavirus infection in squamous tumours of the conjunctiva and lacrimal sac by immunohistochemistry, in situ hybridisation, and polymerase chain reaction. *Br J Ophthalmol*, 1997; 81 (4): 308–13.
15. **Saegusa, M., Takano, Y., Hashimura, M., et al.:** HPV type 16 in conjunctival and junctional papilloma, dysplasia, and squamous cell carcinoma. *J Clin Pathol*, 1995; 48 (12): 1106–10.
16. **Sjö, N.C., von Buchwald, C., Cassonnet, P., et al.:** Human papillomavirus in normal conjunctival tissue and in conjunctival papilloma: types and frequencies in a large series. *Br J Ophthalmol*, 2007; 91 (8): 1014–5.
17. **Sjö, N.C., Heegaard, S., Prause, J.U., et al.:** Human papillomavirus in conjunctival papilloma. *Br J Ophthalmol*, 2001; 85 (7): 785–7.

OČNÍ NÁLEZY U AKUTNÍCH LEUKÉMIIÍ

SOUHRN

Cíl: Zjistit četnost výskytu očních projevů v souboru pacientů s akutní leukémií. Stanovit prognostickou hodnotou přítomnosti patologického očního nálezu.

Metodika: Retrospektivní hodnocení lékařských záznamů 67 pacientů s akutní leukémií (věk 1–75 let) vyšetřených lékařem Oční kliniky FN Ostrava v letech 2005–2014.

Výsledky: Oční projevy akutních leukémií byly patrné u 13 pacientů ze souboru (19,4 %). U pacientů s akutní lymfoblastovou leukémií (ALL) byl patologický oční nálezu v 6 případech (8,5 %), s akutní myeloidní leukémií (AML) v 7 případech (10,9 %). Na následky základního onemocnění zemřelo 10 pacientů. Oční projevy mělo 6 z nich (60 %). Vyšší prognostická hodnota byla zjištěna ve skupině pacientů s AML.

Závěr: Oční vyšetření je nedílnou součástí vyšetřovacího algoritmu u nemocných s akutní leukémií. Jeho prognostický přínos je značný především u pacientů s AML.

Klíčová slova: akutní myeloidní leukémie, fundus leucaemicus, Rothovy skvrny, oční vyšetření

SUMMARY

OPHTHALMIC MANIFESTATIONS OF ACUTE LEUKAEMIAS

Background and aims: To determine the incidence of ocular pathological findings in a group of patients with acute leukemia. To define the predictive value of the presence of the ocular pathological findings.

Materials and methods: Retrospective evaluation of a group of 67 patients with acute leukemia (age 1–75 years) examined at the Ophthalmology Clinic, Faculty Hospital Ostrava, from 2005 to 2014.

Results: Ocular pathological findings were found in 13 patients of the group (19.4%) - 7 patients with acute myeloid leukemia (10.9 %) and 6 patients with acute lymphoblastic leukemia (8.5 %). 10 patients died due to of the underlying disease. Ocular pathological findings were found in 6 of them (60 %). A higher prognostic value was found in a group of patients with AML.

Conclusion: Ophthalmology examination is a necessary part of the examination of patients with acute leukemia. This prognostic benefit is particularly significant in patients with AML.

Key words: acute myeloid leukemia, fundus leucaemicus, Roth's spot, ophthalmology examination

Čes.a slov. Oftal., 74, 2018, No.3, p. 98-101

ÚVOD

Akutní leukémie jsou neoplastická onemocnění krevtvorby vyvolaná maligní transformací hematopoetické kmenové buňky. V důsledku toho pak u nemocného existují vedle sebe dvě populace buněk. Jedna vychází z normální kmenové buňky, druhá z kmenové buňky leukemické. Tyto nádorové buňky infiltrují kostní dřeň, periferní krev a krevtovorné orgány a vedou tak k útlaku normální krevtvorby. Podle toho, kterou vývojovou řadu maligní proces postihuje, dělíme akutní leukémie na dvě skupiny: akutní myeloidní leukémie (AML) a akutní lymfoblastové leukémie (ALL) [1,9].

Statistická data Ústavu zdravotnických informací a statistiky (ÚZIS) z roku 2015 uvádí incidenci všech leukemických onemocnění v České republice 14,9 na 100 000 mužů versus 10,8 na 100 000 žen [12]. Incidence je nejvyšší ve věkové skupině dětí 0–4 roky (2,1 mužů a 3,0 žen na 100 000), druhý vrchol výskytu má toto onemocnění ve věkové skupině nad 70 let (66,9 mužů a 34,8 žen na 100 000) [12]. Akutní mye-

loidní leukémie se vyskytuje častěji v dospělém věku, nárůst incidence pozorujeme u pacientů nad 65 let [12,18,19].

Diagnóza je u akutních leukémií stanovena na základě laboratorního nálezu a biopsie kostní dřeně. V krevním obraze najdeme vždy určitý stupeň anémie a trombocytopenie a celkový počet leukocytů může být zvýšený, snížený nebo v normě. Pro diagnózu je důležitý laboratorní nález blastů v krvi a cytologické vyšetření kostní dřeně, které prokáže infiltraci leukemickými buňkami [1,9].

Terapii představuje podání kombinované chemoterapie podle příslušného protokolu s cílem likvidace co největšího množství chorobně změněné kostní dřeně. Nedílnou součástí léčby je transplantace kostní dřeně a podpůrná léčba. Je navozena imunosuprese a dřeňový útlum, který je v první fázi terapie žádoucí a představuje prognosticky příznivou známku.

Nespecifickými celkovými příznaky onemocnění jsou horečka či subfebrilie, malátnost, nechutenství, úbytek tělesné hmotnosti, bolesti v krku, kloubů a kostí. Ze suprese normální krevtvorby vyplývá anémie, únava, bledost kůže a sliznic,

^{1,2}Němčanská S., ^{3,4}Stepanov A.,

^{1,2}Němčanský J.

¹Fakultní nemocnice Ostrava, Oční klinika, přednosta MUDr. Jan Němčanský, Ph.D.

²Ostravská univerzita v Ostravě, Lékařská fakulta, Katedra kraniofaciálních oborů, vedoucí katedry: prof. MUDr. Pavel Komínek, Ph.D., MBA

³Univerzita Karlova, Lékařská fakulta v Hradci Králové, Katedra očního lékařství, vedoucí katedry: prof. MUDr. Naďa Jirásková, Ph.D., FEBO

⁴Fakultní nemocnice Hradec Králové, Oční klinika, přednostka prof. MUDr. Naďa Jirásková, Ph.D., FEBO

Autoři práce prohlašují, že vznik i téma odborného sdělení a jeho zveřejnění není ve střetu zájmu a není podpořeno žádnou farmaceutickou firmou.



Do redakce doručeno dne: 27.4.2018

Do tisku přijato dne: 26.6.2018

Korespondující autor: MUDr. Alexandr Stepanov, Ph.D., FEBO

Oční klinika Fakultní nemocnice Hradec Králové

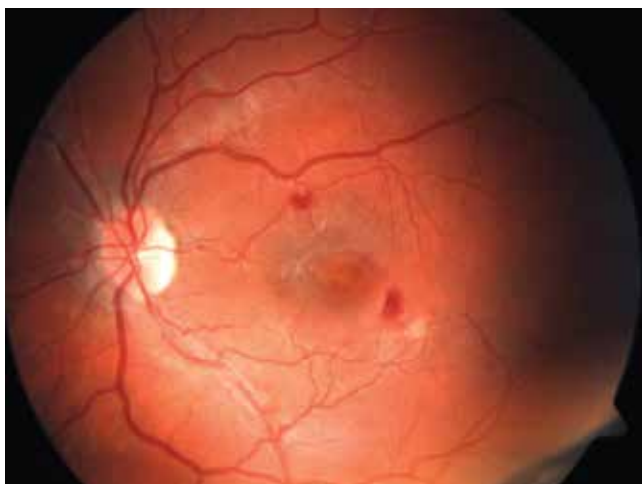
Hradec Králové, Sokolská 581, 500 05
stepanov.doctor@gmail.com

dušnost, bolesti hlavy, závratě, bušení srdce, a dále trombocytopenie s krvácivými projevy do sliznic a kůže v podobě petechií či hematomů. Oční projevy akutních leukémií jsou přítomny až u 50–70 % pacientů [3,4,15]. Můžeme je rozdělit do 2 skupin: přímé projevy onemocnění a změny v důsledku systémového postižení při akutní leukemii.

Přímé projevy onemocnění

Primární leukemická infiltrace očních tkání je relativně vzácná [5,8]. Jedná se o infiltraci bohatě vaskularizovaných tkání cévnatky a sítnice. Projevy infiltrace cévnatky, která bývá postižena nejčastěji, jsou nejlépe zachytitelné ultrasonografií jako její difúzní ztlustění [3,4,11]. Dále sem řadíme primární infiltraci orbity. Je častější u ALL a bývá spojena s bolestivou rychle se rozvíjející protruzí očního bulbu, edémem víček a chemózou spojivky [10]. Infiltrace duhovkové tkáně způsobí difúzní ztlustění spojené se zánikem krypt, či nodulární ztlustění duhovky s tvorbou uzlíků při okraji zornice [3,4,10]. Při rozsáhlejší infiltraci duhovkové tkáně pronikají leukemické buňky do přední komory, kde vytvoří pseudohypopyon [6,10]. Infiltrace komorového úhlu se může projevit nárůstem nitroočního tlaku s rozvojem sekundárního glaukomu. Dalším místem primární leukemické infiltrace je zrakový nerv [4,6]. Leukemické infiltráty v retině a subretinálním prostoru mají podobu bělavých depozit (Obr. 2). Perivaskulární leukemické infiltráty tvoří šedobělavé pruhy.

Často jsou projevy leukemického postižení retiny asymptomatické. Vzácněji způsobují pacientům zhoršení vidění jedno – či oboustranné, zejména při postižení makuly. Mohou být i první známkou choroby či první známkou relapsu. Jsou považovány za prognosticky nepříznivý faktor spojený s kratší dobou přežití [6,15,17]. U leukemických pacientů může být obtížné rozlišit, zda se jedná o zánětlivou či leukemickou infiltraci očních tkání. Klasické známky zánětu často chybí, což je dáno imunosupresí pacienta [2]. Avaskulární tkáně čočky a sklivce nebývají primárně postiženy.



Obr. 1: Fundus leucaemicus: intraretinální hemoragie, měkké exsudáty a Rothovy skvrny

Projevy onemocnění v důsledku systémového postižení při akutních leukemiích

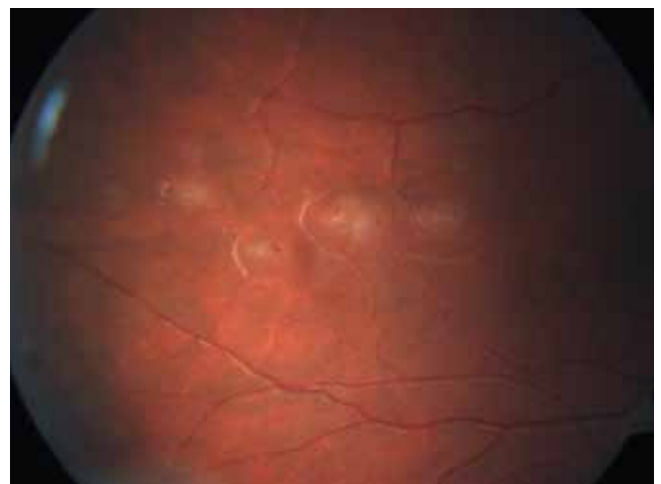
Tyto oční změny se vyskytují častěji. V patogenezi hrají roli anémie, trombocytopenie, leukocytóza a imunosuprese. Dalším vyvolávajícím faktorem je agresivní chemoterapie [2]. Nejčastějším nálezem je tzv. leukemická retinopatie neboli fundus leucaemicus: intraretinální a subhyaloidní hemoragie, tvrdé a měkké exsudáty a retinální hemoragie s centrálním výbledem označované jako Rothovy skvrny (Obr. 1). Mohou být přítomny známky okluze sítnicových cév.

Oční komplikace imunosuprese

Oční komplikace dlouhodobé imunosuprese, celotělového ozáření, agresivní chemoterapeutické léčby a v neposlední řadě i recidivující malignity jsou patrné především na předním segmentu a zahrnují projevy jako keratoconjunctivitis sicca, pseudomembranosní konjunktivitidu, bakteriální a virové konjunktivitidy, sterilní či infekční vřed rohovky a rozvoj katarakty. Na zadním segmentu oka jsou projevy imunosuprese a hematologických nepoměřů méně časté, ale velmi závažné a zrak ohrožující. Jsou to zejména oportunní infekce oka, nejčastěji cytomegalovirová chorioretinitida [7,16]. Pacienti s akutní leukémií, podstupující intenzivní chemoterapii, jsou také nejrizikovější skupinou pro vznik invazivních mykotických infekcí vyvolaných jak kvasinkami, tak vláknitými houbami.

SOUBOR A METODIKA

V práci byly zhodnoceny lékařské záznamy 67 pacientů s diagnózou akutní lymfoblastová nebo myeloidní leukémie vyšetřených v období od ledna 2005 do června 2014 na Oční klinice Fakultní nemocnice Ostrava, a to v době, kdy byli hospitalizováni na Hematoonkologické klinice nebo na Dětské hematoonkologii FN Ostrava.



Obr. 2: Leukemické infiltráty sítnice.