

KOREKCE MYOPIE A MYOPICKÉHO ASTIGMATISMU LASEROVOU METODOU LASER IN SITU KERATOMILEUSIS ZA ASISTENCE FEMTOSEKUNDOVÉHO LASERU – NAŠE ZKUŠENOSTI

SOUHRN

Cíl: Zhodnotit roční refrakční výsledky a výskyt komplikací u pacientů, kteří podstoupili korekci lehké až těžké myopie či myopického astigmatismu zákrokem laser in situ keratomileusis za asistence femtosekundového laseru (Femto LASIK) LenSx® (Alcon, Fort Worth, Texas, USA) a excimerového laseru Excimer Amaris 500 (Schwind eye-tech-solutions GmbH and Co KG, Kleinostheim, Germany).

Metodika: Do retrospektivní studie bylo zavazato celkem 171 očí 87 pacientů (38 mužů a 49 žen), kteří podstoupili korekci myopie či myopického astigmatismu metodou FemtoLASIK na Oční klinice Fakultní nemocnice Hradec Králové v letech 2013-2017. Sledovali jsme nekorigovanou (NZO) a nejlépe korigovanou zrakovou ostrost (NKZO), subjektivní refrakci, velikost centrální tloušťky rohovky (CCT) v nejtenčím místě, subjektivní spokojenost pacientů a výskyt komplikací ve sledovaném období 1 roku.

Výsledek: Průměrný věk v době provedení zákroku byl $29,26 \pm 6,47$ let (rozmezí 18 až 46 let). U 21 očí byla korigována myopie (v rozmezí $-6,5$ až $-2,5$ D sf) a u 150 očí myopický astigmatismus (v rozmezí $-8,75$ až $-0,25$ D sf a $-3,0$ až $-0,25$ D cyl). Předoperační průměrná hodnota NZO $0,06 \pm 0,08$ (v rozmezí 0,02 až 0,8) se na konci sledovaného období zlepšila na $1,12 \pm 0,17$ (v rozmezí 0,8 až 1,5). V případech NKZO nedošlo ke statisticky signifikantnímu rozdílu mezi předoperačními a konečnými hodnotami. Vstupní průměrná hodnota subjektivní refrakce byla $-4,14 \pm 1,43$ D sf (v rozmezí $-8,5$ až -1 D sf) a $-0,57 \pm 0,58$ D cyl (v rozmezí -3 až 0 D cyl), po 12 měsících $-0,02 \pm 0,16$ D sf (v rozmezí $-0,1$ až $0,75$ D sf) a $-0,01 \pm 0,1$ D cyl (v rozmezí $-0,5$ až $0,5$ D cyl). Průměrná hodnota CCT před zákrokem činila $554,76 \pm 30,07$ μm (v rozmezí 485 až 660 μm), po 6 měsících $494,06 \pm 34,99$ μm (v rozmezí 421 až 594 μm) a po roce od zákroku $492,92 \pm 34,55$ μm (v rozmezí 411 až 592 μm). Peroperační komplikace jsme zaznamenali celkově u tří očí. Vždy se jednalo o ztrátu sukce femtosekundového laseru při tvorbě rohovkové lamely vlivem náhlého, prudkého pohybu oka. Pooperačně se u jednoho oka vyskytlo mírné nakřčení flapu první pooperační den a jedenkrát shrnutí lamely u pacienta po zákroku v celkové anestezii po 3 měsících od laserové operace, kde byla indikována repozice flapu. Průměrná známka hodnocení subjektivní spokojenosti byla na konci sledovaného období 1,04. Nejčastěji si pacienti stěžovali na pocit suchých očí (10 pacientů) a rozostření vidění při práci na počítači, za sníženého osvětlení či při vyšší únavě (6 pacientů).

Závěr: Na základě našich zkušeností je korekce lehké až těžké myopie a myopického astigmatismu pomocí FemtoLASIK metodou efektivní, relativně bezpečnou a s předvídatelným refrakčním výsledkem. Základním předpokladem pro dosažení dobrých pooperačních výsledků a spokojenosti pacientů je důkladné a komplexní předoperační vyšetření s respektováním indikačních kritérií.

Klíčová slova: myopie, laser in situ keratomileusis, LASIK za asistence femtosekundového laseru, refrakční chirurgie

Řeháková T., Veliká V., Jirásková N.

Oční klinika Fakultní nemocnice
Hradec Králové, Sokolská 581,
500 05 Hradec Králové,
přednostka: prof. MUDr. Naďa
Jirásková Ph.D., FEBO

*Autoři práce prohlašují, že vznik
i téma odborného sdělení a jeho
zveřejnění není ve střetu zájmů a není
podpořeno žádnou farmaceutickou
firmou.*



MUDr. Tereza Řeháková
Oční klinika Fakultní nemocnice
Hradec Králové, Sokolská 581,
Hradec Králové, 500 05
rehakova.tereza@seznam.cz

Do redakce doručeno dne: 14. 1. 2019
Do tisku přijato dne: 10. 3. 2019

SUMMARY**CORRECTION OF MYOPIA AND MYOPIC ASTIGMATISM BY FEMTOSECOND LASER IN SITU KERATOMILEUSIS**

Aim: We analysed one-year refractive results and the incidence of complications in patients with correction of low-to-high myopia or myopic astigmatism by femtosecond laser in situ keratomileusis (FS-LASIK) using femtosecond laser LenSx® (Alcon, Fort Worth, Texas, USA) a excimer laser Excimer Amaris 500 (Schwind eye-tech-solutions GmbH and Co KG, Kleinostheim, Germany).

Methods: To the retrospective study were included 171 eyes of 87 patients (38 men, 49 women) who underwent correction of myopia and myopic astigmatism by FS-LASIK in the outpatient Department of Ophthalmology, University Hospital in Hradec Králové between 2013-2017. We assessed uncorrected visual acuity (UCVA) and best corrected visual acuity (BCVA), subjective refraction, central corneal thickness (CCT) in the thinnest point, patient's satisfaction and the incidence of complications in the one-year follow-up period.

Results: At the time of laser procedure the mean patient's age was 29,26 ± 6,47 years (range 18 to 46 years). In 21 eyes was corrected myopia (range -6,5 to -2,5 D sph) and in 150 eyes myopic astigmatism (range -8,75 to -0,25 D sph and -3,0 to -0,25 D cyl). The mean preoperative UCVA 0,06 ± 0,08 (range 0,02 to 0,8) got better to 1,12 ± 0,17 (range 0,8 to 1,5) at the end of follow-up period. There wasn't statistically significant change in BCVA between preoperative and postoperative values. Preoperative mean value of subjective refraction was -4,14 ± 1,43 D sph (range -8,5 to -1 D sph) and -0,57 ± 0,58 D cyl (range -3 to 0 D cyl) and after 12 months -0,02 ± 0,16 D sph (range -0,1 to 0,75 D sph) and -0,01 ± 0,1 D cyl (range -0,5 to 0,5 D cyl). The initial mean CCT was 554,76 ± 30,07 µm (range 485 to 660 µm), after 6 months 494,06 ± 34,99 µm (range 421 to 594 µm) and after 12 months 492,92 ± 34,55 µm (range 411 to 592 µm). We observed peroperative complications in 3 eyes. The suction loss of femtosecond laser occurred during flap creation due to sudden eye movement. Postoperatively in one case we enrolled flap pucker first postoperative day. In other case flap dislocation occurred after abdominal surgery under general anesthesia which was performed 3 months after refractive procedure and we had to indicate flap reposition. The mean grade of patient's satisfaction was at the end of follow-up period 1,04. The most often complaints were the sensation of dry eye (10 patients) and blurry vision during computer working, inadequate lighting and fatigue (6 patients).

Conclusions: According to our experience correction of low-to-high myopia or myopic astigmatism by using FS-LASIK is an effective, relatively safe and predictable method. The basic assumption of good postoperative results and patient's satisfaction is thorough and comprehensive preoperative examination with respect to indication criteria.

Key words: myopia, laser in situ keratomileusis, femtosecond assisted LASIK, refractive surgery

Čes. a slov. Oftal., 75, 2019, No.2, p. 65–71

ÚVOD

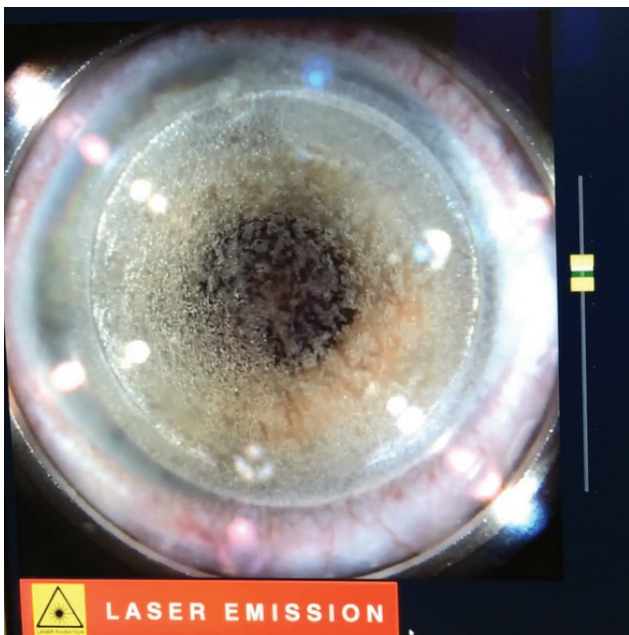
V současnosti moderní refrakční chirurgie umožňuje korekci většiny ametropických stavů oka (od lehké po těžkou myopii, hypermetropii, včetně kombinace s astigmatismem). Chirurgické možnosti u pacientů se zachovalou schopností akomodace a čirou čočkou zahrnují laserové refrakční zákroky na rohovce a implantaci fakických nitroočních čoček (nejčastěji do sulku implan-

tovaná zadněkomorová nitrooční čočka ICL – Implantable collamer lens).

Nejstarší uváděný refrakční zákrok z konce 19. století je odstranění čiré čočky u vysoké myopie, které sice zlepšilo zrakovou ostrost (ZO), ale současně bylo zatíženo vysokým rizikem zrak ohrožujících komplikací jako jsou odchlípení sítnice, dekompenzace rohovky a endoftalmitida. Od poloviny 20. století se pozornost přesunula k refrakčním zákrokům na rohovce s cílem remodelovat tvar rohovky oploštěním či

zestřmením. Zprvu se jednalo o zákroky nelaserového typu jako jsou autoplastická myopická keratomileusis, epikeratoplastika a keratomileusis in situ. Dynamický rozvoj tohoto odvětví očního lékařství odstartovalo v 80. letech 20. století zavedení laserové technologie do oftalmologické praxe. Argon-fluoridový excimerový laser byl poprvé použit na slepém oku v Německu v roce 1985 Seilerem a schválený U.S. Food and Drug Administration v roce 1995. V následujících letech se postupně rozvinulo několik laserových metod jako fotorefrakční keratektomie (PRK), laserem asistovaná subepitelová keratomileusis (LASEK) a laser in situ keratomileusis (LASIK). Další posun znamenalo zavedení femtosekundového laseru (FSL) v podobě LASIK za asistence FSL (FemtoLASIK), femtosecond lenticule extraction (FLEX) či small incision lenticule extraction (SMILE). Každá ze zmíněných metod má své výhody i nevýhody. Volba konkrétního zákroku závisí na výsledku komplexního předoperačního vyšetření, technickém vybavení a zkušenostech daného pracoviště a především na preferenci pacienta [8,10].

Celosvětově mezi nejpoužívanější techniky korekce refrakčních vad patří metoda LASIK a nověji od roku 2011 její modifikace FemtoLASIK. Při zákroku FemtoLASIK operátor pracuje se dvěma typy laserů – FSL (obrázek 2) a excimerový laser (obrázek 3). Femtosekundový laser pracuje na principu molekulární fotodisrupce. Přístroj generuje pulzy o vlnové délce 1028-1053 nm v krátkých intervalech 10^{-15} s na velmi malém prostoru rohovkové tkáně (bod o velikosti až 2 μ m) s minimálním poškozením okolních struktur. Výsledkem interakce laserového pulzu a tkáně je vznik plasm, oblaku vysoce energetických elektronů a ionizovaných molekul. Plasma rychle expanduje a v předem dané hloubce stromatu rohovky vytváří v jedné rovině četné kavitační bubliny propojené tkáňovými můstky (obrázek 1). Mechanickým rozrušením vazeb kovovým sepa-



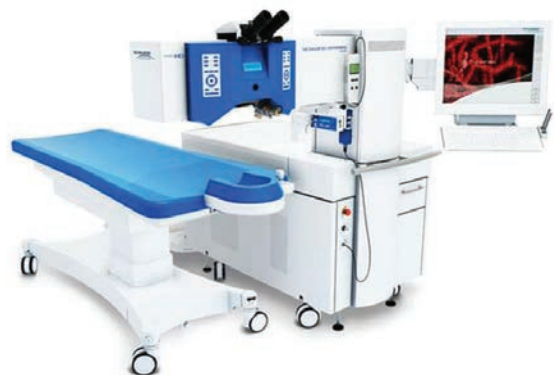Obrázek 1. Tvorba rohovkové lamely femtosekundovým laserem LenSx® (Alcon, Fort Worth, Texas, USA)

rátorem se dotvoří precizní rohovková lamela (flap) předem definované tloušťky, dříve v případě LASIK prováděna manuálně mikrokeratomem a u metody LASEK alkoholem. Po odklopení flapu je provedena vlastní změna zakřivení rohovky excimerovým laserem, který funguje na principu fotoablace, resp. záření o vlnové délce 193 nm rozruší vazby mezi molekulami, jež se následně rozptýlí do prostoru. Druhá fáze zákroku pomocí excimerového laseru je shodná s předešlými zmíněnými technikami laserového ošetření rohovky [8,10].

Cílem práce je zhodnotit roční refrakční výsledky a výskyt komplikací u pacientů, kteří podstoupili korekci lehké, střední a těžké myopie či myopického astigmatismu laserovým zákrokem FemtoLASIK pomocí FSL LenSx® (Alcon, Fort Worth, Texas,



Obrázek 2. Femtosekundový laser LenSx® (Alcon, Fort Worth, Texas, USA)



Obrázek 3. Excimerový laser Excimer Amaris 500 (Schwind eye-tech-solutions GmbH and Co KG, Kleinostheim, Germany)

USA) a excimerového laseru Excimer Amaris 500 (Schwind eye-tech-solutions GmbH and Co KG, Kleinostheim, Germany).

MATERIÁL A MEDOTIKA

Do retrospektivní práce bylo zavzato celkem 171 očí 87 pacientů, 49 žen (56,3 %) a 38 mužů (43,7 %), kteří podstoupili korekci myopie či myopického astigmatismu laserovou metodou FemtoLASIK na Oční klinice Fakultní nemocnice Hradec Králové v letech 2013-2017.

Vstupními kritérii pro zařazení do souboru byl minimální věk pacienta v době provedení zákroku 18 let, nepřítomnost jiných očních patologií než refrakční vada, závažných celkových chorob (revmatologická onemocnění, diabetes mellitus) či známek poruch reparačních mechanismů (tendence ke vzniku keloidních jizev), vyloučení gravidity a laktace, reziduální stromální tloušťka > 300 μm a stabilita refrakční vady alespoň 2 roky. Ze souboru byli vyloučeni pacienti, kteří pravidelně nedocházeli na pooperační kontrolní vyšetření.

Před zákrokem pacienti podstoupili komplexní oční vyšetření, tj. odebrání osobní anamnézy, určení dominantního oka, Schirmerův test slzivosti, Worthův test, stanovení nekorigované (NZO) a nejlépe korigované zrakové ostrosti (NKZO) LCD optotypem (NIDEK CP-90), manifestní a cykloplegické refrakce (autorefraktometr, NIDEK AR 310A), určení hodnoty nitroočního tlaku bezkontaktní tonometrií (NIDEK NT-530), topografie rohovky (Pentacam, Oculus Inc.), biometrie (IOLMaster, Carl Zeiss Meditec AG), endotelometrie (nekontaktní endotelový mikroskop CEM-530, Nidek, Japan), vyšetření kontrastní citlivosti (CSV-1000, Vectorvision) a zhodnocení očního nálezu na předním a zadním segmentu oka na šterbinové lampě.

Zárok byl proveden jediným operátérem (V.V.) standardním, výrobcem doporučeným postupem v lokální anestezii.

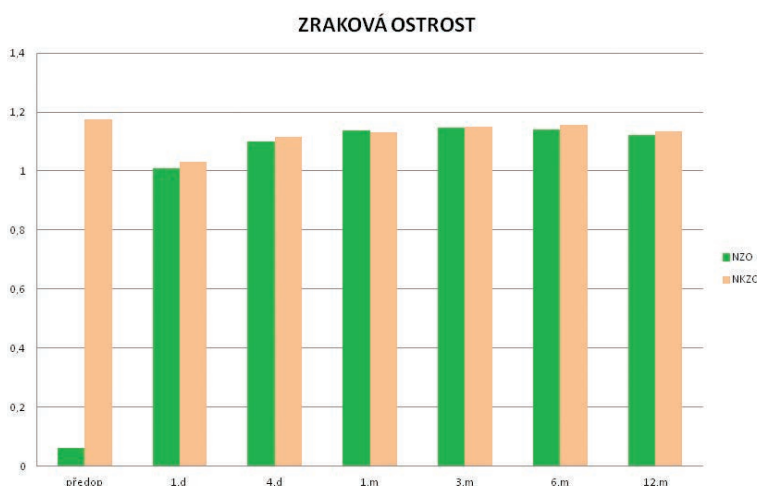
K vytvoření flapu byl použit FSL LenSx®, který vytváří pulzy o energii 15 μm s délkou trvání 600-800 10^{-15} s a s frekvencí 50 kHz [19]. Parametry lamely byly nastaveny následovně – tloušťka lamely 130 μm , průměr 9 mm. Vlastní opracování rohovkové tkáně bylo provedeno fotoablací pomocí excimerového laseru Excimer Amaris 500 v ploše o průměru 6,0 až 7,0 mm. Cílovou refrakcí byla vždy emetropie.

U 168 pacientů byla korekce provedena oboustranně v jeden den, u 4 pacientů jednostranně (u 3 pacientů z důvodu přerušení vytváření rohovkové lamely a u 1 pacienta nebyl výkon na druhém oku indikován). V pooperačním období pacienti aplikovali lokálně antibiotika ve formě kapek po 2 hodinách 4 dny a od prvního pooperačního dne byly nasazeny lokální kortikosteroidy v kapkách v režimu 4x denně týden, dále 3x denně týden, 2x denně týden a 1x denně týden. Pravidelné pooperační kontroly probíhaly do 30 minut po zákroku, poté 1. den, 4. den po operaci a následně 1., 3., 6. a 12. měsíc po zákroku. Sledovali jsme NZO, NKZO, subjektivní refrakci, velikost centrální tloušťky rohovky (CCT) v nejtenčím místě, subjektivní spokojenost pacientů, kterou jsme hodnotili na 5 stupňové škále (1 - velmi spokojen až po 5 - velmi nespokojen), a výskyt komplikací během zákroku a ve sledovaném období jednoho roku.

Získaná data byla statisticky zpracována programem SYSTAT 8.0. Významnost rozdílů mezi jednotlivými měřeními v čase byla testována za použití neparametrického Wilcoxonova párového testu, většina parametrů neměla normální rozdělení. Výsledky byly hodnoceny na hladině významnosti 0,05.

VÝSLEDKY

Průměrný věk v době provedení zákroku byl $29,26 \pm 6,47$ let (rozmezí 18 až 46 let). V případě 21 očí (12,3 %) byla



Graf 1. Průměrné hodnoty nekorigované a nejlépe korigované zrakové ostrosti před operací a v průběhu pooperačních kontrol. Statisticky signifikantní zlepšení nekorigované zrakové ostrosti od první pooperační kontroly den po operaci. Nejlépe korigovaná zraková ostrost bez statisticky významného rozdílu v průběhu sledování

korigována myopie (v rozmezí -6,5 až -2,5 D sf), u 150 očí (87,7 %) myopický astigmatismus (v rozmezí -8,75 až -0,25 D sf a -3,0 až -0,25 D cyl).

Předoperační průměrná hodnota NZO (decimální hodnoty) $0,06 \pm 0,08$ (v rozmezí 0,02 až 0,8) se na konci sledovacího období zlepšila na $1,12 \pm 0,17$ (v rozmezí 0,8 až 1,5) V případě NKZO nedošlo ke statisticky signifikantnímu rozdílu mezi předoperačními a konečnými hodnotami. Porovnání NZO a NKZO před operací a po roce sledování znázorňuje graf 1. Vstupní průměrná hodnota subjektivní refrakce byla $-4,14 \pm 1,43$ D sf (v rozmezí -8,5 až -1 D sf) a $-0,57 \pm 0,58$ D cyl (v rozmezí -3 až 0 D cyl), při poslední pooperační kontrole po 12 měsících $-0,02 \pm 0,16$ D sf (v rozmezí -0,1 až 0,75 D sf) a $-0,01 \pm 0,1$ D cyl (v rozmezí -0,5 až 0,5 D cyl), resp. 97,1 % očí nabylo pooperačních hodnot manifestního sférického ekvivalentu do $\pm 0,5$ D a 100 % očí do $\pm 1,0$ D (graf 2). U obou parametrů došlo při porovnání vstupních a výstupních hodnot ke statisticky významnému zlepšení. V žádném případě nedošlo k hypermetropickému shiftu nad +0,5 D.

Průměrná hodnota CCT před zákrokem činila $554,76 \pm 30,07$ μm (v rozmezí 485 až 660 μm), po 6 měsících $494,06 \pm 34,99$ μm (v rozmezí 421 až 594 μm) a po roce od zákroku $492,92 \pm 34,55$ μm (v rozmezí 411 až 592 μm). Při porovnání předoperační a první pooperační hodnoty jsme zaznamenali signifikantní pokles. V průběhu sledovacího období nedošlo ke statisticky významné změně CCT (graf 3). Pokles pod 450 μm jsme zaznamenali u 21 očí (12,3 %) 12 pacientů (průměrná hodnota $435,95 \pm 8,53$ μm).

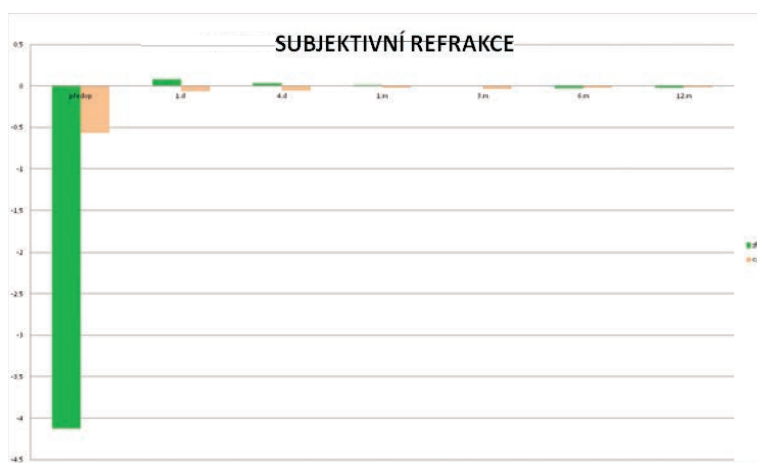
Peroperační komplikace jsme pozorovali u tří očí. Vždy došlo k přerušení zákroku z důvodu ztráty sukce FSL během tvorby rohovkové lamely při náhlém pohybu oka. Pooperačně se u jednoho oka vyskytlo mírné nakřčení flapu a jedenkrát shrnutí lamely u pacienta po nitrobráňním zákroku v celkové anestézii po 3 měsících od laserové operace. Zde byla pro zhoršení ZO indikována repozice flapu. Následný vznik fibrózy při okraji lamely neměl vliv na konečnou ZO.

Průměrná známka na konci sledovaného období byla 1,04. Ze subjektivních stesků pacienti nejčastěji udávali

pocit suchých očí se zlepšením po aplikaci umělých slz (10 pacientů, resp. 11,5 %) a rozostření vidění při práci na počítači, za sníženého osvětlení či při vyšší únavě (6 pacientů, resp. 6,9 %).

DISKUSE

Pro člověka je zrakový systém vůbec nejdůležitějším smyslovým aparátem, kdy viděním získáváme až 80 % informací o vnějším prostředí. Životní styl moderní vyspělé společnosti posledních několika desetiletí klade na jedince vysoké nároky v mnoha oblastech, včetně dobrých zrakových funkcí. Nekvalitní zrakový vjem může být proto značně omezujícím faktorem jak při běžných denních činnostech, tak při volnočasových aktivitách. Refrakční vady patří mezi nejčastější oční patologie zhoršující ZO. Meta-analýza Hashemiho a kol. [6] z roku 2017 hodnotila výskyt jednotlivých refrakčních vad analýzou 163 článků z různých geografických oblastí světa. Závěry práce poukazují na fakt, že procentuální rozložení jednotlivých typů není v jednotlivých regionech stejné, obdobně jako mezi různými etnickými skupinami obyvatel. Vysoká prevalence myopie se vyskytuje v industrializovaných oblastech východní Asie. U hypermetropie panují určité kontroverze. Některé studie ukazují na vyšší výskyt v Evropě a vyspělých zemích světa, avšak studie zahrnovaly soubor starších pacientů, kde refrakční stav již mohl být ovlivněn věkem podmíněnými změnami struktury oční čočky. V Evropě byla zjištěna prevalence myopie 14,2 % (rozsah 10,5-18,2 %) a astigmatismu 12,9 % (rozsah 4,1 až 21,8 %) u dětí a 27 % (rozsah 22,4-31,6 %) a astigmatismu 39,7 % (rozsah 34,5 až 44,9 %) u dospělých. Práce poukazuje na lineární nárůst výskytu krátkozrakosti v posledních 30ti letech a především v zemích jihovýchodní Asie se stává významným problémem až rozsahu epidemie. Autoři uvádí jako možnou příčinu nárůstu změnu životního stylu v posledním století, resp. nárůst dlouhodobé práce do blízka daný technologickým rozvojem západní společnosti ve spojení se zkrácením času



Graf 2. Průměrné hodnoty subjektivní refrakce před operací a v průběhu pooperačních kontrol. Statisticky signifikantní zlepšení od první pooperační kontroly den po operaci a stabilní výsledky pooperačně

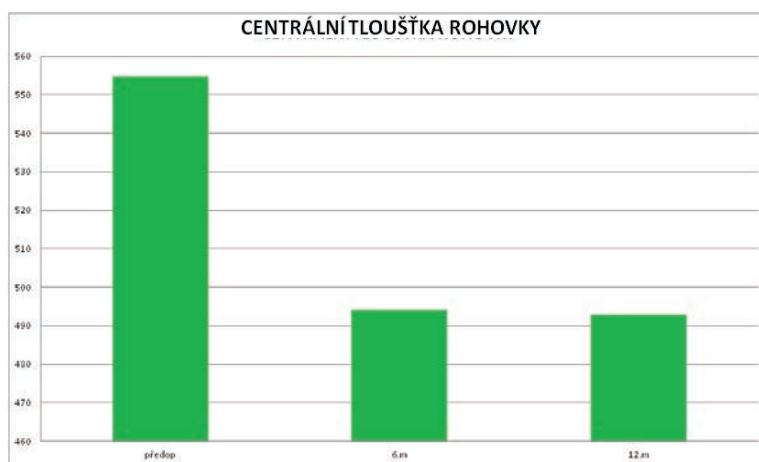
venkovních aktivit. Studie European Eye Epidemiology z roku 2015 uvádí prevalenci myopie u osob ve věku 25-29 let následovně: lehká myopie ($\leq -0,75D$ do $> -3D$) 26,5 % (21,8-31,2 %), střední myopie ($\leq -3D$ do > -6) 14,1 % (5,1-23,2 %), těžká myopie ($\leq -6D$) 5,3 % (2,9-7,7 %) [5,6,19].

Cílem naší práce bylo zhodnotit refrakční výsledky a výskyt komplikací u pacientů po korekci lehké až těžké myopie či myopického astigmatismu laserovou metodou FemtoLASIK v ročním sledování. Na našem pracovišti u pacientů se zachovalou schopností akomodace preferujeme úpravu refrakčního stavu oka laserovým zákrokem na rohovce s cílenou emetropizací. Dle charakteru refrakční vady, předoperačně zjištěných anatomických poměrů oka a preference pacienta volíme buď povrchovou laserovou metodu PRK, transPRK nebo flapovou metodu FemtoLASIK.

Refrakční pooperační výsledky u metody FemtoLASIK jsou excelentní [3,9,13-15,18] a naše výsledky se s dříve publikovanými shodují. První den po zákroku byla NZO a hodnota subjektivní refrakce signifikantně zlepšena a v dalším sledovacím období zůstala stabilní. Jako každý chirurgický zákrok i procedura FemtoLASIK má svá potenciální rizika a peroperační či pooperační komplikace. V literatuře jsou uváděny následující, z peroperačních např. vznik totální lamely (tj. ztráta spoje mezi lamelou a zbylou rohovkou), perforace lamely či rohovky, krvácení během operace, decentrace zóny fotoablace, z pooperačních snížení citlivosti rohovky a rozvoj syndromu suchého oka, zašednutí rohovky (haze), záhyby (striae) lamely, vrůstání epitelu pod lamelu, sterilní infiltráty, difúzní lamelární či infekční keratitida [1,3,4,7,12]. Část komplikací se vyskytuje jak u klasického LASIKu, tak modernějšího FemtoLASIKu. Některé komplikace jsou specifické jen pro FemtoLASIK, např. přítomnost opákní vrstvy plynu v povrchových vrstvách stromatu (0,6-2,36 %), vzduchových bublin pod spojivkou (2 %) či v přední komoře (1,18 %) [3,11,14,15]. Souhrnný výskyt komplikací u procedury FemtoLASIK se publikuje v rozmezí 3,5-5 % [11,14,15]. V našem

souboru jsme zaznamenali u tří očí peroperační komplikaci (ztráta sukce FS laseru při náhlém, prudkém pohybu oka). Vždy bylo od pokračování procedury ustoupeno a o dalším řešení rozhodnuto s časovým odstupem. V jednom případě si pacient reoperaci nepřál a vzniklá anizometropie byla korigována nošením měkké kontaktní čočky (KČ), se kterou byl spokojen. V dalších dvou situacích (přerušení tvorby lamely asi ve 2/3 plochy a závěrečného side-cutu) jsme po zklidnění očního nálezu provedli reoperaci – u pacienta, kde refrakční stav oka umožňoval provedení povrchového zákroku, jsme využili metodu transPRK, a u druhého pacienta byl opět proveden FemtoLASIK. V obou případech byla finální ZO 1,0. Pooperačně se u jednoho oka vyskytlo mírné nakřčení flapu první pooperační den, které se upravilo po nasazení měkké KČ, a shrnutí lamely na kontrole po 3 měsících u pacienta po nitrobršním zákroku v celkové anestezii, kde bylo nutné pro restituci ZO provést reopozici flapu. Následný vznik fibrózy při okraji lamely neměl vliv na konečnou ZO.

Incidence závažných peroperačních i pooperačních komplikací, které vedou ke zhoršení ZO, se s délkou používání metody snižuje. Dle práce Pokroye a kol. se v čase snižuje i incidence reLASIK (enhancement) následovně - 2000 16 %, 2003 10,5 %, 2009 6,3 %, 2010 3,8 % a 2012-14 0,38 %. Mezi rizikové faktory řadí vyšší stupně hypermetropie a astigmatismu, strmost rohovky a věk pacientů (nad 50 let), naopak jako preventivní faktor se uvádí menší průměr ablační zóny (7,0 mm) [16]. Klesající trend umožňuje především technologický pokrok a léty získané zkušenosti s touto metodou a na jejich základě upravená indikační kritéria. Moderní topografy rohovky jsou schopny předoperačně odhalit i frustrní choroby rohovky a laserový zákrok kontraindikovat. Jedná se především o ektatická onemocnění jako keratokonus, která výrazně zvyšují riziko vzniku jedné z nejobávanějších komplikací – pooperační ektázie rohovky. V našem souboru se hodnota CCT v nejtenčím místě signifikantně snížila jen v porovnání předoperační a první pooperační hodnoty. Dále nedošlo ke statisticky signifikantní změně nejen průměrné



Graf 3. Hodnota centrální tloušťky rohovky (CCT) v nejtenčím místě se signifikantně snížila jen při porovnání předoperačních a prvních pooperačních hodnot, dále se neměnila nejen střední hodnota CCT, ale i hodnota měřená u každého pacienta

hodnoty CCT v souboru, ale i hodnoty měřené u každého pacienta zvlášť. U flapových metod je kritickým krokem zákroku vytvoření precizní rohovkové lamely manuálně mikrokeratomem nebo nověji FSL. Práce porovnávající klasický LASIK a FemtoLASIK uvádí lepší efektivitu a prediktabilitu při použití FSL, dále menší míru indukce aberací vyšších řádů, pooperačně stabilnější biomechaniku rohovky a rychlejší zrakovou rehabilitaci. Bezpečnostní profil obou přístupů není signifikantně rozdílný.

Samoplátecké refrakční výkony, které jsou obvykle prováděny u mladých, aktivních jedinců bez jiné oční patologie, jsou spojeny s vysokými nároky pacientů na pooperační výsledek, nejen na NZO, ale i míru subjektivní spokojenosti. V našem souboru byla průměrná známka v hodnocení spokojenosti 1,04. Námi zjištěná vysoká míra spokojenosti s výkonem je ve shodě s dalšími publikovanými pracemi [1,3,4,7,9,12,14,15,18]. Nejčastějším steskem pacientů byl

pocit suchých očí (11,5 %) se zlepšením po aplikaci lubrikancí a vjem neostrého vidění při dlouhodobé práci na počítači, za snížených světelných podmínek či únavě (6,9 %).

ZÁVĚR

Na základě našich zkušeností je korekce lehké až těžké myopie a myopického astigmatismu pomocí FemtoLASIK za použití FSL LenSx® a excimerového laseru Excimer Amaris 500 je metodou efektivní, relativně bezpečnou a s předvídatelným refrakčním výsledkem. Základním předpokladem pro dosažení dobrých pooperačních výsledků a spokojenosti pacientů je především důkladné a komplexní předoperační vyšetření s respektováním indikačních kritérií. V moderní refrakční chirurgii se metoda zaslouženě těší velké popularitě a oblibě mezi pacienty.

LITERATURA

1. **Al Arfaj, K., Hantera, M.M.:** Comparison of LASEK, mechanical microkeratome LASIK and Femtosecond LASIK in low and moderate myopia. *Saudi J of Ophthalmol.*, 28 (3); 2014: 214-219.
2. **Arbelaez, M.C., Mosquera, S.A.:** The SWIND AMARIS Total-Tech Laser as An All-Rounder in Refractive Surgery. *Modelo East Afr J Ophthalmol.* 16 (1); 2009: 46-53.
3. **Cosar, C.B., Gonen, T., Moray, M. et al.:** Comparison of visual acuity, refractive results and complications of femtosecond laser with mechanical microkeratome in LASIK. *Inj J Ophthalmol.* 6c(3); 2013: 350-355.
4. **Espandar, L., Meyer, J.:** Intraoperative and Postoperative Complications of Laser in situ Keratomileusis Flap Creation Using IntraLase Femtosecond Laser and Mechanical Microkeratomes. *Middle East Afr J Ophthalmol.* 17 (1); 2010: 56-59.
5. **Foster, P.J., Jiang, Y.:** Epidemiology of myopia. *Eye.* 28 (2); 2014: 202-8.
6. **Hashemi, H., Fotouhi, A., Yekta, A. et al.:** Global and regional estimates of prevalence of refractive errors: Systematic review and meta-analysis. *J Curr Ophthalmol.* 30 (1); 2018: 3-22.
7. **Hashmani, S., Hashmani, N., Rajani, H. et al.:** Comparison of visual acuity, refractive outcomes, and satisfactory between LASIK performed with a microkeratome and femto laser. *Clin Ophthalmol.* 11; 2017: 1009-1014.
8. **Heissigerová, J. et al.:** *Oftalmologie.* Praha, Maxdorf, 2018, 61-67s.
9. **Kanellopoulos A.J., Asimellis, G.:** Long-term bladeless LASIK outcomes with the FS200 Femtosecond and EX500 Excimer Laser workstation: the Refractive Suite. *Clin Ophthalmol.* 7; 2013: 261-269.
10. **Kuchynka, P. et al.:** *Oční lékařství.* Praha, Grada Publishing, 2016, 222-234s.
11. **Niparugs, M., Tananuvat, N., Chaidaroon, W. et al.:** Outcomes of LASIK for Myopia and Myopic Astigmatism Correction with the FS200 Femtosecond Laser and EX500 Excimer Laser Platform. *Open Ophthalmol J.* 12; 2018: 63-71.
12. **Pajic, B., Vastardis, I., Eggspuehler, B. et al.:** Femtosecond laser versus mechanical microkeratome-assisted flap creation for LASIK: a prospective, randomized, paired-eye study. *Clin Ophthalmol.* 8; 2014: 1883-1889.
13. **Piao, J., Li, Y.J., Whang, W.J. et al.:** Comparative evaluation of visual outcomes and corneal asphericity after laser-assisted in situ keratomileusis with the six-dimension Amaris excimer laser system. *PloS One.* 12 (2); 2017: e0171851.
14. **Pietila, J., Huhtala, A., Makinen, P. et al.:** Flap characteristics, predictability, and safety of the Ziemer FEMTO LDV femtosecond laser with the disposable suction ring for LASIK. *Eye (Lond).* 28 (1); 2014: 66-71.
15. **Pietila, J., Huhtala, A., Makinen, P. et al.:** Laser-assisted in situ keratomileusis flap creation with the three-dimensional, transportable Ziemer FEMTO LDV model Z6 I femtosecond laser. *Acta Ophthalmol.* 92 (7); 2014: 650-655.
16. **Pokroy, R., Mimouni, M., Sela, T.:** Myopic laser in situ keratomileusis retreatment: Incidence and associations. *J Cataract Refract Surg.* 42 (10); 2016: 1408-1414.
17. **Rozskowska, A.M., Mosquera, S.A.:** Use of the Femtosecond Lasers in Ophthalmology. *The European Physical Journal Conferences* 167 [Internet], Dostupné z <https://doi.org/10.1051/epjconf/201816705004>.
18. **Tabacaru, B., Stanca, H.T.:** One year refractive outcomes of Femtosecond LASIK in mild, moderate and high myopia. *Rom J Ophthalmol.* 61 (1); 2017: 23-31.
19. **Williams, K.M., Verhoeven, V.J., Cumberland, P. et al.:** Prevalence of refractive error in Europe: the European Eye Epidemiology Consortium. *Eur J Epidemiol.* 30 (4); 2015: 305-15.