

ŘEŠENÍ PRESBYOPIE DIFRAKČNÍ ZADNĚKOMOROVOU FAKICKOU NITROOČNÍ ČOČKOU

Bianchi G. R.

Clínica de Ojos Dr. Nano.
Centro Panamericana
Blas Parera 4201. B1636CSS - OLIVOS
Buenos Aires, Argentina.

Autoři práce prohlašují, že vznik i téma odborného sdělení a jeho zveřejnění není ve střetu zájmů a není podpořeno žádnou farmaceutickou firmou.

Do redakce doručeno dne: 30. 6. 2020
Přijato k publikaci dne: 3. 9. 2020



German R. Bianchi, M.D.
Clínica de Ojos Dr. Nano. Centro
Panamericana
Blas Parera 4201. B1636CSS -
OLIVOS.
Buenos Aires, Argentina.
drbianchigerman@gmail.com

SOUHRN

Cíl: Posouzení bezpečnosti a refrakční účinnosti po chirurgickém zákroku s difrakční zadněkomorovou fakickou nitrooční čočkou (intraocular phakic contact lens - IPCL).

Materiál a metody: Prospektivní nerandomizovaná studie byla provedena na 54 myopických očích 27 pacientů, kteří podstoupili operaci s difrakční IPCL. Dvanáct měsíců po chirurgickém zákroku byla posouzena hustota endoteliálních buněk (ECD) rohovky, centrální tloušťka rohovky (CCT), nitrooční tlak (IOP), vyklenutí, zraková ostrost do dálky bez korekce (UDVA), sférický ekvivalent (SE) a křivka rozostření (defocus). Přítomnost katarakty byla hodnocena při kontrolách štěrbinovou lampou.

Výsledky: Průměrný věk činil $47 \pm 2,62$ let. Průměrný sférický ekvivalent (SE) se snížil z $-5,95 \pm 2,56$ D před operací na $-0,25 \pm 0,25$ D dvanáct měsíců po chirurgickém zákroku. Dosažená UDVA činila 20/20 ve 24,1 %, 20/25 v 74,1 % a 20/32 ve zbývajících případech. U žádného oka jsme neprokázali ztrátu zrakové ostrosti. Binokulární křivka rozostření (defocus) činila $0,06 \pm 0,05$ logMAR při rozostření $-3,0$ D, $0,11 \pm 0,04$ logMAR při rozostření $-1,5$ D a $0,08 \pm 0,03$ logMAR při rozostření 0 D. Dvanáct měsíců po chirurgickém zákroku se průměrná ECD snížila o 1,43 %, zatímco průměrná CCT se zvýšila o 0,06 %, bez významných statistických rozdílů ($p = 0,28$ a $p = 0,93$). Nebyl pozorován žádný rozdíl ($p = 0,86$) ve vyklenutí v 6. měsíci v porovnání s 12. měsícem, ani mezi hodnotami IOP ($p = 0,22$). Nedošlo k žádným nitroočním pooperačním komplikacím a zejména se nevyvinula katarakta.

Závěry: Implantace difrakční IPCL je bezpečnou operací. Hustota endoteliálních buněk rohovky, CCT, vyklenutí a IOP zůstaly dvanáct měsíců po operaci stabilní. Zraková ostrost do dálky, do střední vzdálenosti a do blízka byla dosažena bez nutnosti použití brýlí.

Klíčová slova: Presbyopie, fakická nitrooční čočka, refrakční chirurgie, přední komora

SUMMARY

PRESBYOPIA MANAGEMENT WITH DIFFRACTIVE PHAKIC POSTERIOR CHAMBER IOL

Objective: To evaluate safety and refractive efficiency after posterior chamber diffractive implantable phakic contact lens (IPCL) surgery.

Material and Methods: A prospective non-randomized case-series study was performed on 54 myopic eyes of 27 patients who had undergone diffractive IPCL surgery. Corneal endothelial cell density (ECD), central corneal thickness (CCT), intra-ocular pressure (IOP), vault, uncorrected distance (UDVA), spherical equivalent (SE) and defocus curve, were all evaluated twelve months after surgery. The presence of cataracts was evaluated by slit-lamp during a postoperative follow-up.

Results: Mean age was 47 ± 2.62 years-old. Mean SE decreased, from -5.95 ± 2.56 D in a pre-operative stage, to -0.25 ± 0.25 D twelve months after surgery. Achieved UDVA was 20/20 in 24.1% of all cases, 20/25 in 74.1% of them, and 20/32 in all remaining cases. No eyes suffered lost lines of vision. The binocular defocus curve was 0.06 ± 0.05 logMAR for a -3.0 D of defocus; 0.11 ± 0.04 logMAR for a -1.5 D of defocus, and 0.08 ± 0.03 logMAR for a 0 D of defocus. Twelve months after surgery, mean ECD had decreased by 1.43 %, whereas mean CCT had increased by 0.06 %, without any significant statistical difference ($p = 0.28$ and $p = 0.93$ respectively). No difference ($p: 0.86$) in the vault was observed at 6 months vs. 12 months, as well as between IOP measurements ($p = 0.22$). There were no non-intra or postoperative complications, and, specifically, no cataracts developed either.

Conclusions: Diffractive IPCL was implanted safely. Corneal endothelial CD, CCT, vault, and IOP remained stable twelve months after surgery. Visual acuity for distance, intermediate and near sight were achieved without spectacles.

Key words: Presbyopia, phakic intra-ocular lens, refractive surgery, posterior chamber

Čes. a slov. Oftal., 76, 2020, No.5, p. 211–219

ÚVOD

Presbyopie je rostoucím problémem u dospělých starších čtyřiceti let. Díky tomu se korekce presbyopie stala rozvíjející se a rychle rostoucí součástí refrakční chirurgie. Výkony na rohovce mají svá omezení související se stavbou rohovky a celkovou velikostí ametropie [1–3]. Lze použít multifokální nitrooční čočky (IOL) [4]. Extrakce číré čočky je však u myopických očí kontroverzní pro zvýšené riziko sítnicových komplikací [5–7].

Fakická nitrooční čočka (pIOL) může korigovat vysokou myopii a hyperopii s výhodou reversibility, stability korekce a zachování akomodace [8–14]. Očekává se také dosažení vyšší kvality vidění u vysokých ametropií pomocí pIOL ve srovnání s keratorefrakční chirurgií [15–18]. Implantace pIOL do přední komory je spojena s komplikacemi, které byly popsány v řadě prací [19–21]. Fakická nitrooční kontaktní čočka, kterou lze implantovat do zadní komory a která je označována zkratkou IPCL (Care Group, Indie), prokázala svoji bezpečnost a účinnost při korekci myopie a myopického astigmatismu [22–24]. Její nový model, „difrakční IPCL V 2.0“, je možností pro řešení presbyopie. Cílem tohoto článku posoudit bezpečnost a refrakční účinnost difrakční IPCL V 2.0 u pacientů s myopií anebo myopickým astigmatismem a presbyopií.

METODY

Koncepce studie

V prospektivní nerandomizované studii byla posouzena bezpečnost a účinnost implantace difrakční IPCL. Operace byly provedeny od února 2018 do srpna 2018 s následným dvanáctiměsíčním sledováním. Studie byla v souladu s principy „Helsinské deklarace“ a se souhlasem etické komise „Clínica de Ojos Dr. Nano“. Písemný souhlas všech pacientů byl získán po úplné informaci o charakteristikách a rizicích chirurgického zákroku.

Kritéria pro zařazení a vyloučení pacientů

Kritéria pro zařazení. Do studie byli zahrnuti pacienti mezi 40 a 55 roky s myopií, s astigmatismem nebo bez něj a se stabilní refrakcí minimálně po dobu jednoho roku.

Kritéria pro vyloučení. Vyloučení byli všichni pacienti s kataraktou anebo pacienti, u nichž hustota endoteliálních buněk (ECD) rohovky byla méně než 2 000 buněk/mm² nebo hloubka přední komory (ACD) byla menší než 2,8 mm; dále byli vyřazeni pacienti s historií glaukomu, s/ nebo glaukodem, nebo po operaci sítnice. Také byli vyloučeni pacienti s onemocněním rohovky (dystrofie, degenerace nebo zranění, která mohla ovlivnit průhlednost rohovky). Ve stávající sérii byli také vyloučeni hypermetropové.

Předoperační vyšetření a posuzované parametry.

Všichni pacienti podstoupili kompletní vstupní oftalmologické vyšetření. Byl zaznamenán věk a pohlaví. Předoperační posouzení rohovky (za účelem odhalení pravidelného nebo nepravidelného astigmatismu) a měření ACD bylo provedeno pomocí přístroje Pentacam (Oculus, Wetzlar, Německo). Pentacamem byl také změřen průměr zornice za skotopických podmínek. Tyto informace byly použity pro výběr optické zóny IPCL. Velikost IPCL čočky byla stanovena na základě horizontální vzdálenosti white-to-white (IOL-Master® 500; Carl Zeiss, Německo).

Ve všech případech byla cílem emetropie. Před chirurgickým zákrokem a také dvanáct měsíců po něm byl posouzen manifestní sférický ekvivalent (SE) a astigmatismus. Pooperační zraková ostrost do dálky bez korekce (UDVA) byla porovnána s předoperační ostrostití vidění do dálky s korekcí (CDVA) (Snellenovy tabulky). Dvanáct měsíců po chirurgickém zákroku byl také vypočítán logaritmus minimálního úhlu rozlišení (logMAR) pro získání křivky rozostření (defocus), (addice od -4,0 do +2,0 D).

Výběr addice

Velikost optimální addice byla vypočítána pomocí vlastního nomogramu na základě věku pacientů a stupně jejich myopie (Tabulka 1). U všech očí bylo provede-

Tabulka 1. Nomogram pro výběr nejlepší presbyopické addice (ADD) pro každé oko podle věku, výše myopie, stavu dominantního a nedominantního oka a pacientovy tolerance (varianta A a varianta B). Dioptrie (D)

Myopie	Věk (v letech)	Varianta A		Varianta B
		Dominantní oko ADD (D)	Nedominantní oko ADD (D)	Obě oči se stejnou ADD (D)
-3 to -6	40–44	1,5	2	1,5 až 2
	45–50	2	3	2,0 až 2,5
	> 50	2,5	3,5	2,5 až 3,5
-7 to -10	40–44	2	2,5	1,5 až 2,0
	45–50	2,5	3	2,0 až 2,5
	> 50	3	3,5	3,0 až 3,5
> -11.0	40–44	2,5	3	2,5 až 3,0
	45–50	3	3,5	3
	> 50	3,5	3,5	3,5

no předoperační subjektivní hodnocení zrakové ostrosti s korekcí. K dispozici byly dvě varianty.

Varianta A: Do dominantního oka byla implantována čočka s nejvyšší snášenou addicí. Tato addice byla zvýšena o 0,50 až 1,0 D, jak je uvedeno v tabulce 1, a použita do nedominantního oka, je to tzv. "smíšená addice", která umožňuje v následujících letech, při rostoucí presbyopii, vyhnout se nutnosti nošení brýlí pro vidění do blízka.

Varianta B: Jestliže rozdíl mezi dominantním a nedominantním okem nebyl před operací tolerován, byla použita shodná addice pro obě oči.

Nejvyšší míra addice, kterou bylo možné subjektivně tolerovat, byla vybrána podle věku a úrovně myopie.

ECD rohovky a CCT byly zjištěny v předoperačně a pak dvanáct měsíců po chirurgickém zákroku zrcadlovým endoteliálním mikroskopem (TOMEY EM4000). Nitrooční tlak (IOP) byl měřen před výkonem, 1. den a 7. den a dále po jednom a dvanácti měsících po chirurgickém zákroku Goldmannovým tonometrem. Iridotomie před implantací IPCL nebyla prováděna. Vyklenutí IPCL bylo posouzeno v 6. a 12. měsíci po operaci ultra-bio mikroskopem AvisoTM; Quantel Medical.

Jestliže byl astigmatismus $\geq 1,0$ D, byla použita torická difrakční IPCL V2.0. Byly zhodnoceny komplikace v průběhu operace a po ní, zejména za účelem odhalení známek rozvoje katarakty (pomocí šterbinové lampy, vždy stejným pozorovatelem) v souladu s klasifikačním systémem Lens Opacities Classification System (LOCS) klasifikace III.

Vlastnosti difrakční IPCL V2.0 (oficiální brožura na webových stránkách <http://caregroupiol.com/products/phakic-lenses/ipcl/>)

IPCL je jednodusová složitelná, hydrofilní akrylátová injektabilní pIOL pro zadní komoru, která je k dispozici v Evropě. Je vkládána za duhovku, přičemž její haptická část má spočívat v ciliárním sulku. Je implantována prostřednictvím 2,8 mm incize rohovky. Konstrukce čočky zahrnuje 6 haptiků pro zvýšení stability. Má dva otvory v periferní části horní zóny pro snížení oslnění a halo efektů a čtyři otvory vně optické zóny. Verze V 2.0 má ústřední kónický otvor (380 μ m) pro usnadnění cirkulace komorového moku. Tloušťka IPCL je 80 μ m. Je navržena tak, aby korigovala myopii v rozpětí od $-1,00$ do $-33,00$ dioptrií (D) a hyperopii od $+1,0$ do $+15,0$ D. Má asférickou optickou zónu s nulovou aberací. Průměr optické části se pohybuje od 5,75 do 6,20 mm a celková velikost je od 11,0 mm do 14,00 mm (krokování po 0,25 mm). Průměr optické části je k dispozici ve variantách 6,50, 6,80, 7,20 nebo 7,50 mm, podle velikosti zornice pacienta. Tato čočka má difrakčně refrakční technologii (trifokální optický design) se soustřednými kruhy na podporu addice do blízka (ADD) od $+1,5$ do $+4,0$ (s 0,5 D kroky) a intermediární addicí $+2,1$ D. Difrakční zóna má úhlový sklon, díky kterému je redukován rozptyl světla na 8 % nebo méně. Progrese úhlového sklonu se pohybuje od 6° ve středu po 65° na periférii

čočky. Úhly tohoto sklonu se snižují od středu k periférii; začínají na 1,8 μ m ve středu a na periférii dosahují 90 μ m.

Ve stávající studii byl výběr optické zóny a průměru pro každé oko proveden s použitím online IPCL kalkulačky (<http://www.ipcliol.com/>). Všechny použité čočky měly standardní velikost (úprava velikostí nebyla požadována).

Popis chirurgické techniky: kroky a tipy.

Všechny operace provedl stejný chirurg. Viskoelastické materiály nebyly vůbec používány, jak bylo již dříve publikováno [24]. V lokální anestézii rohovky byla provedena incize (v úhlu 45 stupňů) s použitím 20G V-nože. Přední komora byla udržována infuzí pomocí bimanuální 23G irigačně/aspirační (I/A) kanyly. Po první incizi byla provedena druhá incize 2,8 mm (v úhlu 130 stupňů). Následovala implantace fakické čočky, přední komora byla udržována vyváženým solným roztokem (BSS). Čočka byla pečlivě rozvinuta I/A kanylou a haptiky byly umístěny za zornici v pozici 3 a 9 hodin. Peroperační lokální léčba byla shodná ve všech případech; začala tři dny před operací podáváním 0,5 % gatifloxacinu a 0,09 % bromfenacu čtyřikrát denně, po operaci v této léčbě pacienti pokračovali s přidáním jedné kapky 0,05 % difluprednatu čtyřikrát denně, po dobu dvou týdnů.

STATISTICKÉ ZPRACOVÁNÍ

Deskriptivní statistické výsledky jsou prezentovány jako střední hodnota, standardní odchylka (SD) a rozpětí. Normalita dat byla zkontrolována s použitím Kolmogorov-Smirnova testu. Byl proveden Wilcoxonův test pro porovnání rozdílů mezi střední hustotou endoteliálních buněk rohovky, CCT (výchozí hodnota vs. 12 měsíců po operaci) a vyklenutí (6 měsíců vs. 12 měsíců po operaci). Pro zhodnocení IOP byla použita analýza ANOVA (jednofaktorová). Hodnoty p nižší než 0,05 byly považovány za statisticky významné. Jako součást lineární regresní analýzy byl vypočítán koeficient spolehlivosti (R^2) pro posouzení korelace mezi zamýšlenou a skutečně dosaženou změnou sférického ekvivalentu (SE). Statistická analýza byla provedena s pomocí softwaru XLMiner Analysis ToolPak (Frontline Systems Inc.). Data jsou dostupná u organizace „Clínica de Ojos Dr. Nano“.

VÝSLEDKY

Operováno bylo celkem 27 pacientů (54 očí, z toho u 13 očí byla použita torická IPCL V2.0). Průměrný věk činil $47 \pm 2,62$ let (43–53). Poměr žen/mužů činil 15/12. Všechny chirurgické zákroky byly provedeny bez jakýchkoliv komplikací v průběhu operace. Katarakta nevznikla na žádném oku do dvanácti měsíců po operaci.

Bezpečnost rohovky, IOP a vyklenutí

Dvanáct měsíců po chirurgickém zákroku se průměrný ECD snížil o 1,43 % (38,74 buněk/mm²) a průměrná CCT

Tabulka 2. Střední hodnoty, standardní odchylka [rozpětí] od hustoty endoteliálních buněk (ECD), centrální tloušťka rohovky (CCT), vyklenutí a nitrooční tlak (IOP) byly porovnány v různých časových bodech. Byl porovnán statisticky významný rozdíl ($p < 0,05$)

	Výchozí		Po 12 měsících		p	
Hustota endoteliálních buněk (buňka/mm ²)	2695,11 ±184,85 [2299–3096]		2656,37 ±183,11 [2264–3002]		0,28	
Centrální tloušťka rohovky (μm)	510,77 ±23,43 [445–564]		511,12 ±23,40 [442–562]		0,93	
Vyklenutí (mm)	Měsíc 6		Měsíc 12		p	
	523,05 ±90,46 [300–702]		520,16 ±90,53 [299–698]		0,86	
IOP (mm Hg)	Baseline	Den 1	Den 7	Měsíc 1	Měsíc 12	p
	13,8 ±1,5	14,25 ±1,2	13,83 ±1,3	13,74 ±1,2	13,76 ±1,2	0,22
	[11–17]	[11–16]	[12–16]	[11–16]	[12–16]	

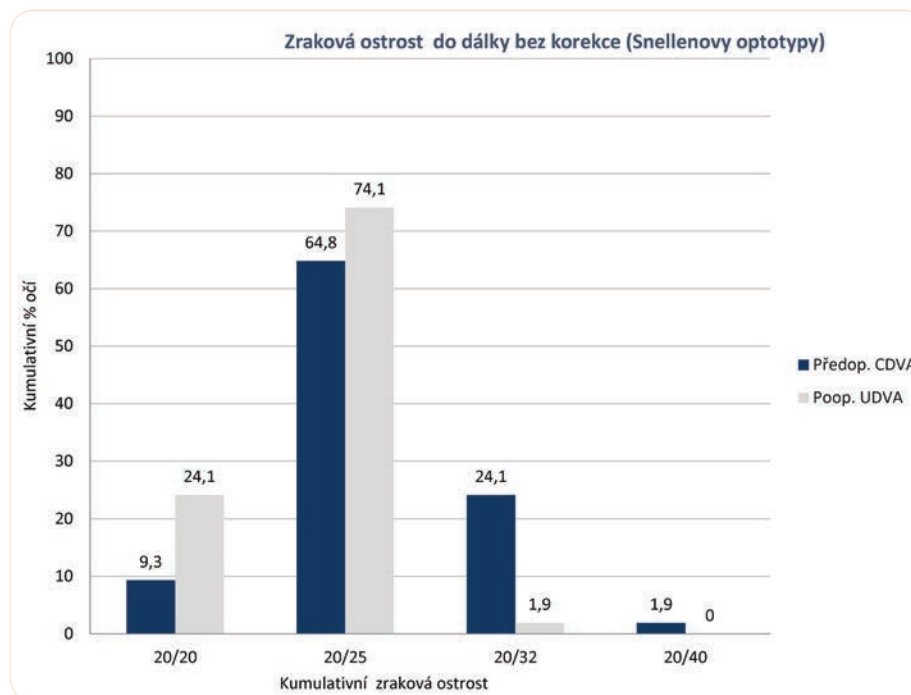
se zvýšila o 0,06 % (0,35 μm), bez významných statistických rozdílů (všechny hodnoty jsou zobrazeny v tabulce 2). Hodnoty IOP zůstávaly podobné na všech kontrolách, bez statisticky významného rozdílu (Tabulka 2). Jeden den po chirurgickém zákroku byl pozorován mírný vzestup, avšak hodnoty IOP se vždy pohybovaly v normálním rozpětí. V období 6 až 12 měsíců po operaci se průměrné vyklenutí snížilo o 0,55 % (2,89 μm), a to bez významných statistických rozdílů ($p = 0,86$), jak je možné vidět v tabulce 2.

Objektivní refrakce, zraková ostrost a křivka rozostření

Žádné oko neztratilo ani řádek zrakové ostrosti, u 59,6 % očí byla zraková ostrost beze změny, 40,4 % očí

vykazovalo zlepšení (zisk 1 řádku na Snellenově ototypu), jak je to vidět na grafu 1 a 2. Průměrný pooperační SE činil $-5,96 \pm 2,10$ D ($-3,12$ až $-12,50$), který se dvanáct měsíců po chirurgickém zákroku snížil na $-0,25 \pm 0,25$ D ($+0,25$ až $-0,75$). Graf 3 ukazuje korelační koeficient ($R^2: 0,93$), který udává sílu korelace mezi zamýšlenou a skutečně dosaženou změnou SE. Sférická účinnost refrakční přesnosti je ilustrována na Grafu 4. Pooperační manifestní astigmatismus byl $-0,77 \pm 0,59$ (0 až $-2,5$). Dosažená hodnota astigmatismu a předoperační srovnání jsou ilustrovány na Grafu 5. Dobré výsledky byly dosaženy pro různé addice rozostření, jak je to vidět na Grafu 6. Smíšená addice (varianta A) bylo použita u 21 pacienta. U zbývajících pacientů byla addice stejné pro obě oči (varianta B).

Graf 1. Zraková ostrost vidění do dálky bez korekce (UDVA). Kumulativní procento očí, která dosáhla specifikovaných úrovní pooperační zrakové ostrosti do dálky bez korekce (UDVA), ve srovnání s kumulativním procentem očí, která dosáhla specifikovaných úrovní předoperační zrakové ostrosti do dálky s korekcí (CDVA) po implantaci difrakční ICPLa



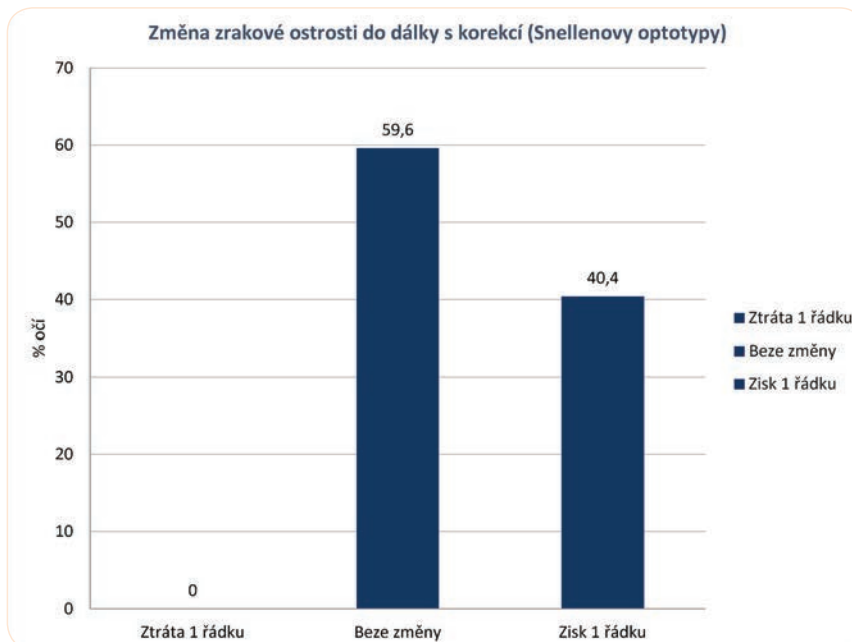
DISKUSE

Autor této studie má zkušenosti s implantací IPCL čoček pro korekci pacientů s vysokou myopií od roku 2015. Tato studie referuje první výsledky používání IPCL V 2.0. Její bezpečnost a účinnost byly posouzeny 12 měsíců po chirurgickém zákroku dle různých aspektů. Tyto aspekty jsou diskutovány níže.

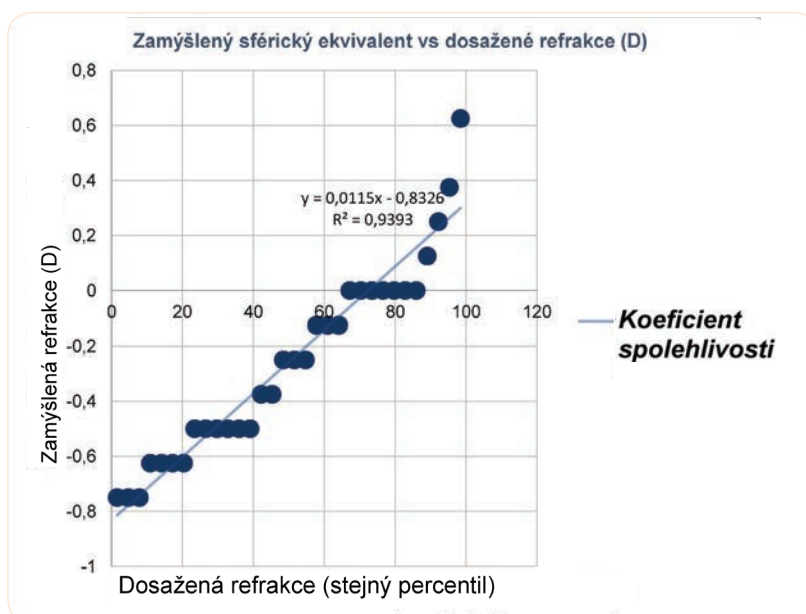
Presbyopie je nevyřešeným problémem, existují různé chirurgické a nechirurgické varianty jejího řešení. Refrakční

zákroky s fakickou anebo pseudofakickou IOL jsou zaměřeny na zlepšování kvality zraku a života pacientů ve čtvrtém deceniu. Laserové refrakční zákroky nejsou doporučovány u pacientů s presbyopií s tenkou rohovkou a vysokou myopií. Počet chirurgických zákroků se zadněkomorovou fakickou IOL roste a některé práce zdůrazňují jejich výhody oproti refrakčním zásahům na rohovce, pokud jde o vyloučení komplikací, jako jsou pooperační ektazie [2,25,26], refrakční regrese, vysoký index aberace [3,17,18,27], pro-

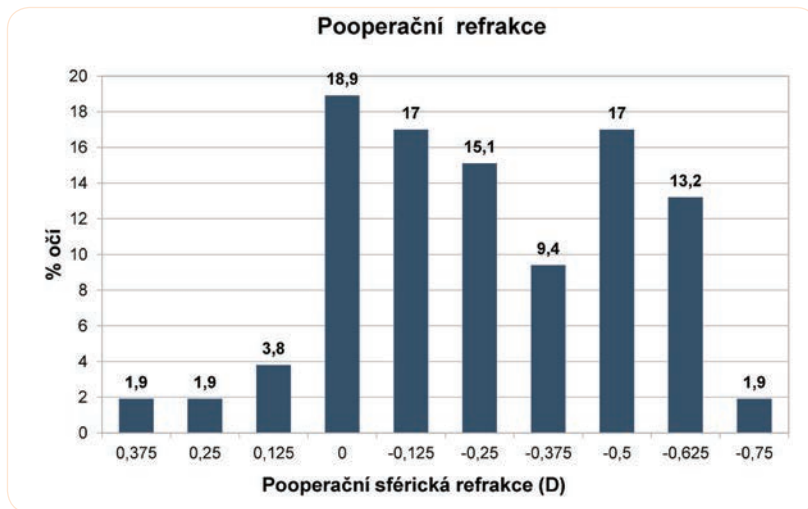
Graf 2. Změny v zrakové ostrosti do dálky s korekcí (CDVA), 12 měsíců pro operaci. Refrakční přesnost sférického ekvivalentu. Sférický ekvivalent dosažený v 6 měsících souvisí s procentem očí



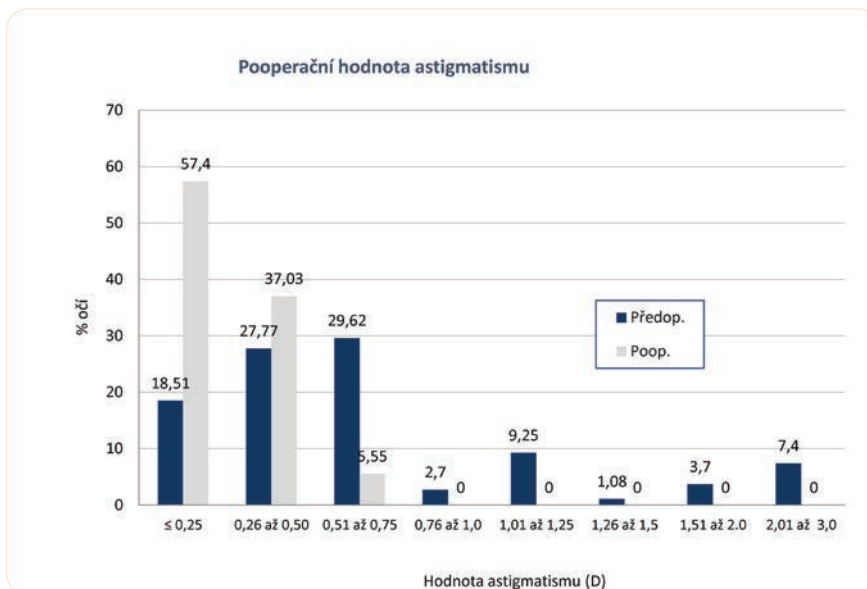
Graf 3. Zamýšlený vs. dosažený sférický ekvivalent. Korelace mezi zamýšlenou a požadovanou změnou sférického ekvivalentu je doložena koeficientem spolehlivosti (R2)



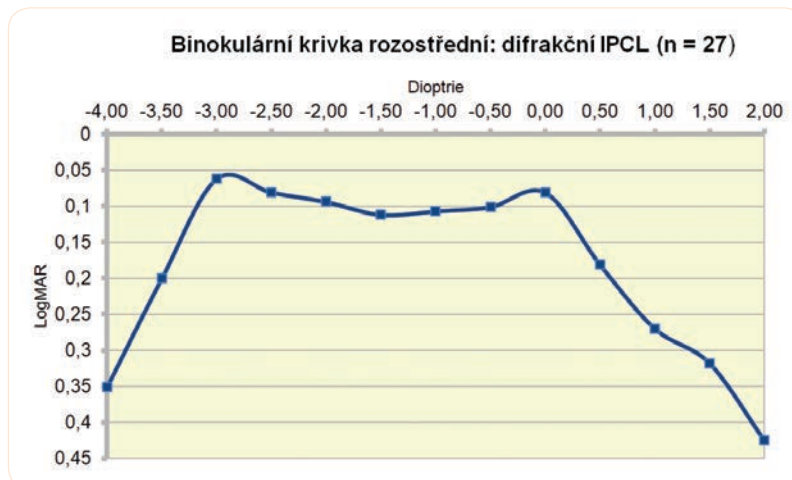
Graf 4. Refrakční přesnost sférického ekvivalentu, 12 měsíců po operaci



Graf 5. Získaný refrakční astigmatismus, 12 měsíců po operaci a předoperační srovnání



Graf 6. Křivka rozostření (binokulární) v 6. měsíci po operaci (n = 27 pacientů; logMAR).



blémy s hojením operační rány na rohovce [28,29] a omezení povrchu oka (suché oko, neuropatická bolest) [30,31]. Řešení presbyopie u myopické populace není snadné. Je přirozené, že většina lidí s myopií vidí dobře do blízka i bez pomoci brýlí. Po čtyřicítce musí změnit své návyky (sundat si brýle, přestat používat kontaktní čočky, začít používat multifokální brýle). Dokonce i lidé s myopií, kteří mají po určité době po chirurgickém zákroku dobré výsledky ve smyslu vidění do dálky a do blízka, obvykle nakonec opět začnou potřebovat brýle kvůli presbyopii.

Implantace pIOL je reversibilní refrakční procedura, která zachovává akomodaci s minimální indukci aberací vyššího řádu v porovnání s fotoablativními zákroky na rohovce [18]. Zadněkomorová pIOL prošla významným vylepšením. Do dnešního dne však neexistují žádné rozsáhlé studie modelu IPCL. Ve dvou studiích [22,23] autoři posoudili předchozí model IPCL V1.0 (který vyžadoval provedení iridotomie). S několika málo rozdíly referovaly obě práce nejlepší refrakční výsledky bez komplikací u myopické korekce a myopického astigmatismu. Byla také publikována studie s IPCL V2.0 (nový model se středovým otvorem), která prezentovala bezpečné a dobré výsledky [24]. Stávající studie je první, která referuje výsledky difrakční IPCL V2.0 s důrazem na otázky bezpečnosti a vizuální výsledek.

Otázky bezpečnosti: Nitrooční tlak, rohovka (hustota endoteliálních buněk a centrální tloušťka rohovky) a vyklenutí.

Jak je patrné z výsledků stávající studie, pooperační IOP zůstal stejný v čase, podobně jako v dříve prezentované studii týkající se IPCL se stejnou platformou (s ústředním otvorem), která byla provedena shodnou chirurgickou technikou zcela bez použití viskoelastických látek [24]. Tato chirurgická metoda má možná „extra hodnotu“ v tom smyslu, že vylučuje potenciální vysoké hodnoty IOP po operaci, které souvisejí s nedostatečným odstraněním viskoelastického materiálu [21,32]. Navíc byla prostřednictvím měření ECD rohovky a CCT posouzena bezpečnost zákroku implantace IPCL bez viskoelastických látek pro rohovku. Oba parametry byly stabilní a bez významných statistických rozdílů dvanáct měsíců po chirurgickém zákroku. Podobného výsledku bylo dosaženo v předchozí studii, avšak pouze v rámci šestiměsíčního následného sledování modelu IPCL V 2.0 [24]. S předchozí platformou IPCL (V 1.0), kterou hodnotili jiní autoři, byly při použití chirurgické techniky s pomocí viskoelastických látek dosaženy obdobné hodnoty bezpečnosti [22,23]. Z toho důvodu a za účelem potvrzení tohoto aspektu je nezbytné provedení multicentrické studie srovnávající stávající techniku s chirurgickými zákroky provedenými s pomocí viskoelastických látek.

Centrální vyklenutí je vzdálenost mezi zadní stranou IPCL a přední stranou vlastní čočky. Jedná se o důležitý bezpečnostní parametr, který zároveň souvisí s refrakčním výsledkem. Není-li správně vybrána velikost (průměr) IPCL, může se objevit několik problémů - při nižším vyklenutí existuje větší riziko rozvoje katarakty. Bezpečná

hodnota vyklenutí musí být mezi 250 a 750 μm ; v opačném případě se zvyšuje riziko vzniku katarakty. Jestliže vyklenutí dosáhlo hodnot blízko 1 000 μm , čočka musela být explantována [21,33,34]. Vyklenutí pozorované v této studii bylo stabilní v čase, bez významného statistického rozdílu v následném období 6 až 12 měsíců, což zdůrazňuje pooperační stabilitu a bezpečnost IPCL vzhledem k tomu, že u žádného z případů se nevyvinula katarakta.

Zraková ostrost

Refrakční efektivita byla demonstrována snížením SE po chirurgickém zákroku a koeficientem spolehlivosti, který se blížil k 1 (R^2 : 0,93). U žádného oka nedošlo ke snížení zrakové ostrosti; hodnota UDVA byla podobná předoperační CDVA a většina případů dosáhla hodnoty 20/25 nebo lepší. Pouze 1,9 % všech očí vykázalo hodnotu UDVA 20/32. Dobrý refrakční výsledek byl podobný výsledkům, které již byly v případě IPCL zveřejněny dříve [22-24], což potvrzuje informace týkající se účinnosti této čočky při úpravě ametropií. Získaná křivka rozostření navíc podává informace o tom, jak dobře jsou pacienti schopni vidět do různých vzdáleností bez pomoci brýlí. Údaje potvrzují velmi dobré výsledky pro vidění do dálky i do blízka s mírným poklesem vidění do střední vzdálenosti dvanáct měsíců po chirurgickém zákroku. Nomogram použitý v této studii byl určen k zajištění dlouhodobé nezávislosti na brýlích (po celou dobu trvání presbyopického období) díky použití nejvyšších tolerovaných addicí všem pacientům. Ve většině případů byla vybrána smíšená varianta. Výsledky obou strategií (smíšená vs. shodná addice pro obě oči) nebyly porovnané; jedná se však o další aspekt, jehož zhodnocení bude v budoucnu zajímavé.

Difrakční model IPCL se zdá být velmi zajímavou volbou u pacientů mezi 40 a 50 lety. Je však třeba zjistit jeho účinnost u většího počtu pacientů a v průběhu delšího období sledování. Hlavním aspektem k řešení je vidění do blízka u operovaných myopických pacientů. Je dobře známo, že pacienti trpící krátkozrakostí vyhledávají pomoc pro presbyopické symptomy později než ostatní. I tak si tito jedinci sundávají brýle při práci do blízka. Střední věk v rámci stávajících sérií dosáhl $47 \pm 2,62$ let (43–53letí pacienti). Maximální subjektivní měřená amplituda akomodace poklesla přibližně o 0,6 D za rok věku [36] a některé práce potvrzují, že neexistuje vztah mezi refrakční vadou a amplitudou akomodace [36,37]. Navíc Abraham LM a kol. docházejí k závěru, že existuje vyšší amplituda akomodace mezi pacienty trpícími krátkozrakostí ve věkové skupině od 35 do 44 let v porovnání s pacienty s emetropií a hyperopií. Po dosažení věku 44 let konverguje amplituda akomodace k obdobným hodnotám [37]. Celkový objem reziduální akomodace ze stávajících publikací a celkový efekt produkovaný difrakční IPCL proto není zřejmý. Je možné, že difrakční IPCL je v interakci s vlastní čočkou, čímž podporuje reziduální akomodaci pacienta [38]. Pacienti nevyužijí difrakční složku čočky, dokud si zachovávají akomodaci, ale jakmile se u nich

rozvine presbyopie, mozek ji bude automaticky vybírat při čtení a nebudou nuceni používat brýle. Pro posouzení, jak dlouho mohou tito pacienti zůstat nezávislí na brýlích, bude nepochybně zapotřebí delší období sledování.

V minulosti autoři hodnotili zadněkomorové fakické čočky pro řešení presbyopických problémů, avšak s použitím monofokálních čoček a monovize. Takahashi M. a kol. [39] pracovali se souborem 21 pacienta ve věku $45,0 \pm 3,8$ (v rozmezí od 40 do 53 let) při implantaci čočky Visian Implantable Collamer Lens (ICL). Díky záměrné podkorekci v nedominantním oku získali přijatelné výsledky 6 měsíců po operaci. Další podobnou práci s monovizí a implantací ICL zveřejnil Kamiya K. a kol. [40] a týkala se 17 pacientů v věku $46,1 \pm 4,2$ (v rozmezí od 40 do 53 let). Po 6 měsíčním období pozorování získali nezávislost na brýlích bez komplikací. Po důkladném prostudování jejich omezení a problémů lze říci, že monovision je dobrou variantou pro řešení presbyopie [41].

Možnosti presbyopii korigující nitrooční čočky rostou, avšak jejich vědecké a objektivní hodnocení není snadné, jak to diskutoval Alio JL v zajímavém redakčním příspěvku [42]. Novým přínosem a silnou stránkou této zprávy je, že se jedná o první studii, která analyzuje používání difrakční ICPL jako nové varianty pro řešení tohoto častého problému. Dalším originálním aspektem jsou informace uvedené v Tabulce 1, která obsahuje nomogram pro výběr odpovídající „smíšené“ addice, přičemž bere v úvahu předoperační subjektivní refrakci a potenciální budoucí addici. Tento aspekt bude nicméně vyžadovat delší období pozorování, aby bylo možné posoudit, jak dlouho mohou tito pacienti vydržet bez brýlí pro korekci presbyopie. Do studie byl zařazen i popis použité chirurgické

techniky, ačkoliv to nebylo jejím cílem, a to vzhledem ke skutečnosti, že technika může ovlivnit výsledky. Nebylo však provedeno žádné srovnání technik.

Jedním z omezení této práce je, že nebyly posouzeny aspekty kvality vidění, jako je oslnění a kontrast vidění. Zajímavá práce zveřejněná Martínez-Plazou a kol. [43], která vyhodnotila výsledné oslnění při zákroku prováděném s pomocí další fakické čočky pro přední komoru (ICL, model V4c), jež má několik podobných charakteristik jako IPCL, s dobrými výsledky. Větší počet parametrů kvality vidění změřili Qin a kol. [44] u hypermetropické populace, a i zde byla prokázána dobrá efektivita. Předchozí studie však byly prováděny s použitím jiných čoček, které postrádají difrakční optiku čočky IPCL.

Tyto parametry tedy bude nutné posoudit v budoucí studii difrakční IPCL V2.

ZÁVĚRY

Tato studie potvrzuje, že dvanáct měsíců po implantaci difrakční IPCL operační technikou, která vůbec nepoužívá viskoelastické látky, se nezměnila ECD rohovky ani CCT. Vyklenutí zůstalo po dobu 6 až 12 měsíců po implantaci IPCL stabilní, v rámci bezpečných parametrů a bez vzniku katarakty. Získaná pooperační refrakce byla dostatečně dobrá pro dosažení nezávislosti na brýlích a odpovídala předoperačním očekáváním pro sférický i torický model u myopické populace s presbyopií. Pro potvrzení stávajících dobrých výsledků bude nutné, aby byly v budoucnu dalšími chirurgy provedeny studie s difrakční IPCL s delší dobou pozorování.

LITERATURA

- Perez-Santonja JJ, Bellot J, Claramonte P, Ismail MM, Alio JL. Laser in situ keratomileusis to correct high myopia. *J Cataract Refract Surg.* 1997;23:372–385.
- Pallikaris IG, Kymionis GD, Astyrakakis NI. Corneal ectasia induced by laser in situ keratomileusis. *J Cataract Refract Surg.* 2001;27:1796–1802.
- Applegate RA, Howland HC. Refractive surgery, optical aberrations, and visual performance. *J Refract Surg.* 1997;13:295–299.
- Rocha KM. Extended Depth of Focus IOLs: The Next Chapter in Refractive Technology? *J Refract Surg.* 2017;33:146–149.
- Goldberg MF. Clear lens extraction for axial myopia. *Posudek. Ophthalmology.* 1987;94:571–582.
- Barraquer C, Cavalier C, Mejia LF. Incidence of retinal detachment following clear-lens extraction in myopic patients. *Retrospektivní analýza. Arch Ophthalmol.* 1994;112:336–339.
- Garrana RM, Azar DT. Phakic intraocular lenses for correction of high myopia. *Int Ophthalmol Clin.* 1999;39:45–57.
- Sanders DR, Vukich JA, Doney K, Gaston M. US Food and Drug Administration clinical trial of the Implantable Contact Lens for moderate to high myopia. *Ophthalmology.* 2003;110:255–266.
- Baikoff G, Arne JL, Bokobza Y, Colin J, George JL, Lagoutte F, Lesure P, Montard M, Saragoussi JJ, Secheyron P. Angle-fixated anterior chamber phakic intraocular lenses for myopia of -7 to -19 diopters. *J Refract Surg.* 1998;14:282–293.
- Alio JL, de la Hoz F, Perez-Santonja JJ, Ruiz-Moreno JM, Quesada JA. Phakic anterior chamber lenses for the correction of myopia: A 7-year cumulative analysis of complications in 263 cases. *Ophthalmology.* 1999;106:458–466.
- Davidorf JM, Zaldivar R, Oscherow S. Posterior chamber phakic intraocular lens for hyperopia of +4 to +11 diopters. *J Refract Surg.* 1998;14:306–311.
- Zaldivar R, Davidorf JM, Oscherow S. Posterior chamber phakic intraocular lens for myopia of -8 to -19 diopters. *J Refract Surg.* 1998;14:294–305.
- BenEzra D, Cohen E, Karshai I. Phakic posterior chamber intraocular lens for the correction of anisometropia and treatment of amblyopia. *Am J Ophthalmol* 2000;130:292–296.
- Menezo JL, Peris-Martinez C, Cisneros AL, Martinez-Costa R. Phakic intraocular lenses to correct high myopia: Adatomed, Staar, and Artisan. *J Cataract Refract Surg.* 2004;30:33–44.
- Alio JL. Advances in phakic intraocular lenses: Indications, efficacy, safety, and new designs. *Curr Opin Ophthalmol.* 2004;15:350–357.
- Malecaze FJ, Hulin H, Bierer P, et al. A randomized paired eye comparison of two techniques for treating moderately high myopia: LASIK and artisan phakic lens. *Ophthalmology.* 2002;109:1622–1630.
- Nio YK, Jansonius NM, Wijdh RH, et al. Effect of methods of myopia correction on visual acuity, contrast sensitivity, and depth of focus. *J Cataract Refract Surg.* 2003;29:2082–2095.
- Sarver EJ, Sanders DR, Vukich JA. Image quality in myopic eyes corrected with laser in situ keratomileusis and phakic intraocular lens. *J Refract Surg.* 2003;19:397–404.
- Mastropasqua L, Toto L, Nubile M, Falconio G, Ciancaglini M. Long-term complications of bilateral posterior chamber phakic intraocular lens implantation. *J Cataract Refract Surg.* 2004;30:901–904.
- Menezo JL, Peris-Martinez C, Cisneros-Lanuzza AL, Martinez-Costa R. Rate of cataract formation in 343 highly myopic eyes after im-

- plantation of three types of phakic intraocular lenses. *J Refract Surg.* 2004;20:317–324.
21. Fernandes P, Gonzalez-Mejome J, Madrid-Costa D, Ferrer-Blasco T, Jorge J, Montés-Micó R. Implantable collamer posterior chamber intraocular lenses: a review of potential complications. *J Refract Surg.* 2011;27:765–776.
 22. Vasavada V, Srivastava S, Vasavada SA, Sudhalkar A, Vasavada AR, Vasavada VA. Safety and Efficacy of a New Phakic Posterior Chamber IOL for Correction of Myopia: 3 Years of Follow-up. *J Refract Surg.* 2018;34:817–823.
 23. Sachdev G, Ramamurthy D. Long-term safety of posterior chamber implantable phakic contact lens for the correction of myopia. *Clin Ophthalmol.* 2019;13:137–142.
 24. Bianchi GR. Initial Results From a New Model of Posterior Chamber Implantable Phakic Contact Lens: IPCL V2.0. *Med Hypothesis Discov Innov Ophthalmol.* 2019;8:57–63.
 25. Roberts C. The cornea is not a piece of plastic. *J Refract Surg.* 2000;16:407–413.
 26. Torres RM, Merayo-Llodes J, Jaramillo MA, Galvis V. [Corneal biomechanics]. *Arch Soc Esp Oftalmol.* 2005;80:215–223.
 27. Marcos S. Aberrations and visual performance following standard laser vision correction. *J Refract Surg.* 2001;17:596–601.
 28. Fatseas G, Stapleton F, Versace P. Role of percent peripheral tissue ablated on refractive outcomes following hyperopic LASIK. *PLoS One.* 2017;12:e0170559.
 29. Moller-Pedersen T, Cavanagh HD, Petroll WM, Jester JV. Stromal wound healing explains refractive instability and haze development after photorefractive keratectomy: a 1-year confocal microscopic study. *Ophthalmology.* 2000;107:1235–1245.
 30. Nettune GR, Pflugfelder SC. Post-LASIK tear dysfunction and dysesthesia. *Ocul Surf.* 2010;8:135–145.
 31. Garcia-Zalznak D, Nash D, Yeu E. Ocular surface diseases and corneal refractive surgery. *Curr Opin Ophthalmol.* 2014;25:264–269.
 32. Senthil S, Choudhari NS, Vaddavalli PK, Murthy S, Reddy JC, Garudadri CS. Etiology and Management of Raised Intraocular Pressure following Posterior Chamber Phakic Intraocular Lens Implantation in Myopic Eyes. *PLoS One.* 2016;11:e0165469.
 33. Pérez-Cambrodí RJ, Piñero DP, Ferrer-Blasco T, Cerviño A, Brautaset R. The posterior chamber phakic refractive lens (PRL): a review. *Eye.* 2013;27:14–21.
 34. Sanchez-Galeana CA, Smith RJ, Sanders DR, et al. Lens opacities after posterior chamber phakic intraocular lens implantation. *Ophthalmology.* 2003;110:781–785.
 35. Richdale K, Bullimore MA, Sinnott LT, Zadnik K. The Effect of Age, Accommodation, and Refractive Error on the Adult Human Eye. *Optom Vis Sci.* 2016;93:3–11.
 36. Schaeffel F, Wilhelm H, Zrenner E. Inter individual variability in the dynamics of natural accommodation in humans in relation to age and refractive errors. *Journal of Physiol (Lond).* 1993;461:301–320.
 37. Abraham LM, Kuriakose T, Sivanandam V, Venkatesan N, Thomas R, Muliylil J. Amplitude of accommodation and its relation to refractive errors. *Indian J Ophthalmol.* 2005;53:105–108.
 38. Petternel V, Koppl CM, Dejaco-Ruhswurm I, Findl O, Skorpik C, Drexler W. Effect of accommodation and pupil size on the movement of a posterior chamber lens in the phakic eye. *Ophthalmology.* 2004;111:325–331.
 39. Takahashi M, Kamiya K, Shoji N, Kato S, Igarashi A, Shimizu K. Intentional Undercorrection by Implantation of Posterior Chamber Phakic Intraocular Lens With A Central Hole (Hole ICL) For Early Presbyopia. *Biomed Res Int.* 2018;10:6158520.
 40. Kamiya K, Takahashi M, Takahashi N, Shoji N, Shimizu K. Monovision by Implantation of Posterior Chamber Phakic Intraocular Lens with a Central Hole (Hole ICL) for Early Presbyopia. *Sci Rep.* 2017;7:11302.
 41. Khandelwal SS, Jun JJ, Mak S, Booth MS, Shekelle PG. Effectiveness of multifocal and monofocal intraocular lenses for cataract surgery and lens replacement: a systematic review and meta-analysis. *Graves Arch Clin Exp Ophthalmol.* 2019;257:863–875.
 42. Alio JL. Presbyopic Lenses: Evidence, Masquerade News, and Fake News. *Asia Pac J Ophthalmol (Phila).* 2019;8:273–274.
 43. Martínez-Plaza E, López-Miguel A, Fernández I, Blázquez-Arauzo F, Maldonado MJ. Effect of central hole location in phakic intraocular lenses on visual function under progressive headlight glare sources. *J Cataract Refract Surg.* 2019;45(11):1591–1596.
 44. Qin Q, Wu Z, Bao L, et al. Evaluation of visual quality after EVO-ICL implantation for hypermyopia: Observační studie. *Medicine (Baltimore).* 2019;98(44):e17677.

Poděkování

Administrativním pracovníkům organizace Clínica de Ojos Dr. Nano, komisi pro institucionální kontrolu/etickému výboru organizace „Clínica de Ojos Dr. Nano“ a MUDr. Rodrigu M. Torresovi, Ph.D., za jeho vědecké poradenství.

Zdroje financování

Použil jsem svoje vlastní prostředky financování jako součást své vědecké práce revidující chirurgické výsledky u nové nitrooční čočky.