

LUCENTIS V LÉČBĚ DIABETICKÉHO MAKULÁRNÍHO EDÉMU, DVOULETÉ VÝSLEDKY

Beran D., Stěpanov A., Dusová J., Marák J., Studnička J., Jirásková N.

Univerzita Karlova, Lékařská fakulta v Hradci Králové, Katedra očního lékařství, Oční klinika Fakultní nemocnice Hradec Králové

Autoři práce prohlašují, že vznik i téma odborného sdělení a jeho zveřejnění není ve střetu zájmu a není podpořeno žádnou farmaceutickou firmou. Práce nebyla zadána jinému časopisu ani jinde otištěna.

Do redakce doručeno dne: 19. 5. 2021

Přijato k publikaci dne: 10. 12. 2021



MUDr. David Beran
Oční klinika Fakultní nemocnice
Hradec Králové
Sokolská 581
500 05 Hradec Králové
E-mail: david.beran@fnhk.cz

SOUHRN

Cíl: Zhodnotit účinnost intravitreální léčby Ranibizumabem u pacientů s diabetickým makulárním edémem (DME) nereagujícím na předchozí laserovou léčbu během dvouletého sledování.

Soubor a metodika: V retrospektivní studii je hodnoceno 29 očí 29 pacientů s difúzním DME, nereagujícím na předchozí laserovou léčbu. Soubor tvořilo 16 mužů (55,1 %) a 13 žen (44,8 %) průměrného věku 71,3 let. Doba trvání diabetes mellitus byla průměrně 13 let. Inzulínem bylo léčeno 19 pacientů (65,5 %), perorální antidiabetika užívalo 10 pacientů (34,4 %), průměrná hodnota HbA1c byla 52 mmol/l. Léčba byla zahájena třemi úvodními intravitreálními injekcemi přípravku Ranibizumab 0,5 mg s měsíčním odstupem jednotlivých dávek a podáním dalších aplikací podle potřeby (léčebný režim pro re nata) při kontrolách po měsíci v prvním roce a průměrně po 3 měsících v druhém roce. Sledované parametry: nejlépe korigovaná zraková ostrost (NKZO) na ETDRS optotypech, centrální retinální tloušťka (CRT). Tyto parametry byly sledovány před zahájením léčby a dále v době 3, 6, 9, 12, 18 a 24 měsíců.

Výsledky: Zaznamenali jsme statisticky významné zlepšení průměrné hodnoty NKZO ze vstupních $65,4 \pm 10,61$ písmen o 11,2 písmen ($p < 0,05$) na konci dvouletého sledování, kdy zlepšení NKZO minimálně o šest písmen oproti původní NKZO bylo dosaženo u 19 očí (65,5 %), stabilizováno ± 5 písmen u 7 očí (24,1 %) a zhoršeno (o více jak pět písmen) u 3 očí (10,3 %). Průměrná hodnota CRT po 2 letech poklesla z původních $450,5 \pm 139,3$ μm o 89,5 μm ($p = 0,006$). Pokles CRT byl signifikantní v porovnání se vstupními hodnotami (průměr 450,45 μm) ve 4 z 6 sledovaných intervalů. Průměrný počet injekcí Ranibizumabu byl během prvního roku léčby $5,45 \pm 1,8$, během druhého roku bylo aplikováno $3,18 \pm 1,27$ injekcí.

Závěr: Intravitreální injekce Ranibizumabu redukuje CRT a zlepšuje NKZO u pacientů s DME, u kterých nedošlo ke zlepšení po laserovém ošetření. Nejlepší efekt byl dokumentován po úvodních třech aplikacích Ranibizumabu a na konci sledovacího období. Za 2 roky jsme zaznamenali pokles CRT u 79,3 % pacientů a zlepšení NKZO v průměru o 15,3 písmene u 65,5 % pacientů.

Za 2 roky jsme zaznamenali pokles CRT u 79,3 % pacientů a zlepšení NKZO v průměru o 15,3 písmene u 65,5 % pacientů.

Klíčová slova: diabetický makulární edém, Lucentis, anti-VEGF, zraková ostrost, optická koherentní tomografie

SUMMARY

LUCENTIS IN THE TREATMENT OF DIABETIC MACULAR EDEMA, TWO-YEAR RESULTS

Aim: To evaluate, on the basis of two-year observations, the effectiveness of intravitreal treatment with Ranibizumab in patients with diabetic macular edema (DME) unresponsive to the previous laser treatment.

Cohort and Methods: A retrospective study evaluates 29 eyes of 29 patients with diffuse DME unresponsive to their previous laser treatment. The group of the patients consisted of 16 males (55.1%) and 13 females (44.8%); their mean age was 71.3. The mean duration of diabetes mellitus was 13 years (3–20). 19 patients (65.5%) were treated with insulin, 10 patients (34.4%) were treated with peroral antidiabetics (PAD); the mean HbA1c value was 52 mmol/l. The treatment was started with 3 initial doses of intravitreal injections of Ranibizumab 0.5 mg. There was a one-month interval between the applications. Subsequent evaluations and administrations of the following injections were made in the pro re nata (PRN) mode; the check-ups were carried out every month during the first year and on average every 3 months in the second year. The monitored parameters: the best corrected visual acuity (BCVA) measured on ETDRS (Early Treatment Diabetic Retinopathy Study) optotypes, the central retinal thickness (CRT). These parameters were monitored prior to the treatment and then in the 3rd, 6th, 9th, 12th, 18th and 24th months.

Results: A statistically significant improvement in the mean value of BCVA was detected. From the initial 65.4 ± 10.61 letters it improved by 11.2 letters ($p < 0.05$) at the end of the two-year observations, when the improvement of BCVA by min six letters (compared to the initial VA) was achieved in 19 eyes (65.5%), stabilization (± 5 letters) was detected in 7 eyes (24.1%) and worsening (by more than five letters) occurred in 3 eyes (10.3%). The mean CRT value declined after 2 years from the initial $450.5 \pm 139.3 \mu\text{m}$ by $89.5 \mu\text{m}$ ($p = 0,006$). The decline in CRT was significant in comparison with the baseline values (the mean of $450.45 \mu\text{m}$) in 4 out of the 6 monitored intervals. The mean number of Ranibizumab injections was 5.45 ± 1.8 during the first year of treatment, and 3.18 ± 1.27 injections in the second year.

Conclusions: Intravitreal Ranibizumab injections reduce CRT and improve BCVA in patients with DME who did not show any improvement after laser treatment. The best effect was documented after the three initial applications of Ranibizumab and then at the end of the monitoring period. In two-year time period we detected CRT decline in 79.3% of the patients and BCVA improvement (by 15.3 letters on average) in 65.5% of the patients.

Key words: macular edema, Lucentis, anti-VEGF, visual acuity, optical coherence tomography

Čes. a slov. Oftal., 78, 2022, No.1, p. 24–28

ÚVOD

DME je nejčastější příčinou poklesu ZO u pacientů s diabetickou retinopatií (DR) a představuje vážný zdravotní i sociálně ekonomický problém. Patogeneze DME je multifaktoriální a na jeho vzniku a progresi se podílejí primárně hyperglykémie, a také hyperlipidemie a systémová hypertenze. Následkem působení chronické hyperglykémie je poškození endotelových buněk (vnitřní hemoretinální bariéry /HRB/) cév sítnice. Kromě poruchy HRB mají vliv na rozvoj DME zvýšená hladina vazoaktivních faktorů v oku a stav vitreoretinálního rozhraní [1].

Pro DME je typická akumulace tekutiny v její anatomicky predisponované centrální části sítnice – makule, a to buď uvnitř buněk nebo extracelulárně v zevní plexiformní a vnitřní jádrové vrstvě [2]. Příčinou vzniku intracelulárního edému je změna distribuce buněčných iontů, v jejímž důsledku se uvnitř buněk nadměrně hromadí ionty sodíku s následným hyperosmolárním otokem. Extracelulární edém je hlavně spojen s poruchou vnitřní a zevní HRB [3].

Výskyt DME je spojen s délkou trvání diabetes mellitus (DM) a stupněm DR. DME byl referován při desetileté anamnéze cukrovky u 20,1 % pacientů s DM I. typu, 13,9 % u diabetiků II. typu na PAD a 25,4 % u pacientů s DM II. typu léčených inzulinem [4]. U pokročilých stádií neproliferativní DR je uváděn výskyt DME v 63 %, zatímco u proliferativní DR se DME vyskytuje až v 74 % [3].

Difúzní DME je jednou z nejhůře ovlivnitelných komplikací DR. Dlouhotrvající makulární edém způsobí nevratné poškození fotoreceptorů, a proto je důležité včasné zahájení

léčby. Léčba DME v současné době zahrnuje laserovou fotokoagulaci sítnice, aplikace kortikosteroidů nebo blokátorů VEGF preparátů intravitreálně a pars plana vitrektomii [5–9]. Zlepšení centrální ZO po fotokoagulační léčbě není pravidlem a u difúzního edému je spíše vzácné [3].

Během dvouletého sledování hodnotíme účinek intravitreální léčby Ranibizumabem v režimu pro re nata (PRN) u pacientů s difúzním DME nereagujícím na předchozí laserovou léčbu.

METODIKA A SOUBOR

Soubor zahrnoval pacienty, kteří byli léčeni na Oční klinice FN Hradec Králové od 01.2015 do 01.2019 a splňovali podmínku 2letého sledovacího období. Soubor tvořilo 16 mužů (55,1 %) a 13 žen (44,8 %) průměrného věku 71,3 let. Doba trvání DM byla průměrně 13 let (3–20). 3 pacienti (10,3 %) se léčili DM 1. typu a 26 pacientů (89,6 %) s DM 2. typu. Inzulinem bylo léčeno 19 pacientů (65,5 %), na PAD bylo 10 pacientů (34,4 %), průměrná hodnota HbA1c byla při zahájení léčby Ranibizumabem 52 mmol/l. Tabulka 1 zahrnuje informace o pacientech a předoperační údaje. Pro potvrzení diagnózy DME byla použita barevná fotografie očního pozadí, fluorescenční angiografie (FA) (Zeiss Visucam 500, Zeiss Cirrus, Německo) a optická koherenční tomografie s měřením centrální retinální tloušťky (CRT) (OCT; Zeiss Cirrus, Německo). Průměrný časový interval mezi první laserovou koagulací sítnice a první dávkou Ranibizumabu byl 3,5 měsíce. Před zahájením léčby Rani-

Tabulka 1. Vstupní demografické a klinické charakteristiky

| Demografická data pacientů | Všichni (n = 29) |
|--|----------------------|
| Pohlaví, ženy, n (%) | 13 (44,8 %) |
| Průměrný věk (roky) \pm SD | 71,3 \pm 6,66 |
| Průměrná zraková ostrost, počet písmen ETDRS optotypů \pm SD | 65,4 \pm 10,61 |
| Průměrná centrální retinální tloušťka, μm \pm SD | 450,5 \pm 139,3 |
| Doba trvání DM (roky) \pm SD (rozmezí min–max) | 13 \pm 3,4 (3–20) |
| Počet pacientů, léčených inzulinem, n (%) | 19 (65,5 %) |
| Počet pacientů, léčených PAD, n (%) | 10 (34,4 %) |
| Průměrná hodnota HbA1c (mmol/l) \pm SD (rozmezí min–max) | 52 \pm 6,8 (37–60) |

n – počet očí, DM – diabetes mellitus, ETDRS – Early Treatment Diabetic Retinopathy study, SD – směrodatná odchylka

bizumabem pacienti podstoupili v průměru 1,2 laserových ošetření sítnice. Léčba Ranibizumabem probíhala v dávkovacím režimu PRN, tedy po prvních třech injekcích v intervalu jednoho měsíce, následovaly pravidelné měsíční kontroly s podáním další injekce při přetrvávání makulárního edému (intra a subretinální tekutina podle OCT). Příprava léku i jeho podání probíhalo za aseptických podmínek. Aplikace Ranibizumabu (0,5 mg v 0,05 ml) byla provedena v lokální anestézii za pomoci 30-gaugové jehly transsklerálně u afakických či artefakických pacientů 3,5 u fakických, 4,0 mm od limbu v dolním temporálním kvadrantu.

Po aplikaci byl kontrolován stav sítnice a terče zrakového nervu nepřímou oftalmoskopií. U všech pacientů jsme před zahájením léčby a v intervalech 3, 6, 9, 12, 18 a 24 měsíců po aplikaci sledovali vývoj NKZO na ETDRS optotypyech a CRT. Dále jsme aplanačním tonometrem měřili nitrooční tlak, prováděli vyšetření předního segmentu oka na šterbinové lampě. Všichni pacienti podepsali před léčbou informovaný souhlas.

Statistická analýza byla provedena za pomoci softwaru IBM SPSS Statistics 23. Kvantitativní údaje jsou vyjádřeny průměrem a rozsahem. Hodnoty NKZO a CRT byly analyzovány testem normality Kolmogorova-Smirnova. Změny NKZO a CRT byly hodnoceny pomocí párového Friedmanova testu. Statistická významnost byla definována jako $p < 0,05$.

VÝSLEDKY

Průměrný počet injekcí Ranibizumabu byl během prvního roku léčby $5,45 \pm 1,8$ (min 3, max 7), během druhého roku byl $3,18 \pm 1,27$ (min 0, max 5).

Vývoj zrakové ostrosti

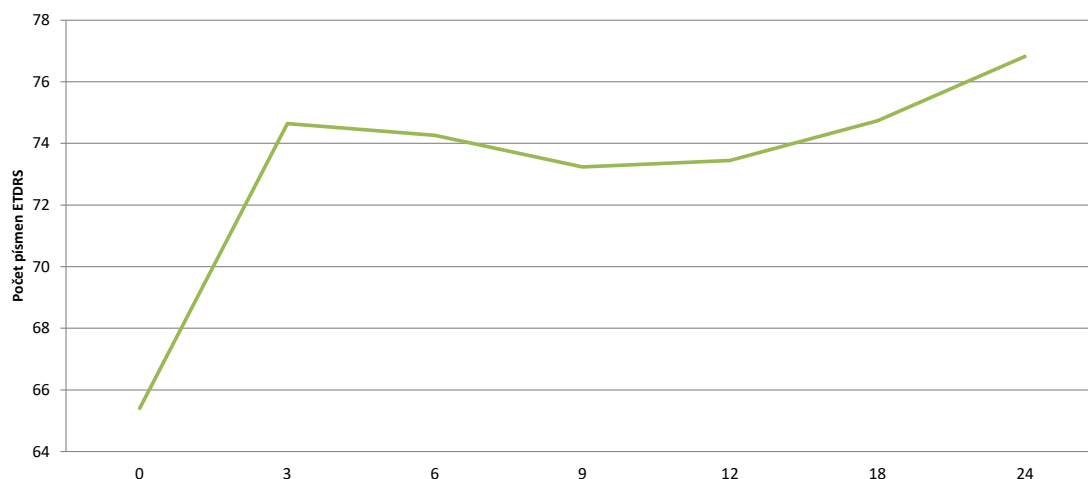
Během dvouletého sledování jsme pozorovali významné zlepšení průměrné hodnoty NKZO ze vstupních $65,4 \pm 10,61$ písmen ETDRS optotypů o 11,2

písmen ($p < 0,05$) na konci dvouletého sledování, kdy zlepšení NKZO, min. o šest písmen oproti původní ZO, bylo dosaženo u 19 očí (65,5 %), stabilizováno (± 5 písmen) u 7 očí (24,1 %) a zhoršeno (o více jak pět písmen) u 3 očí (10,3 %). Průměrná vstupní NKZO v našem souboru byla $65,4 \pm 10,61$ písmen ETDRS optotypů, na kontrole 3 měsíce od zahájení léčby Ranibizumabem jsme zaznamenali statisticky signifikantní zlepšení NKZO o 9,2 písmen ETDRS optotypů ($p = 0,014$). V období 3 měsíce až 9 měsíců od zahájení léčby jsme zjistili mírný statisticky nesignifikantní pokles NKZO o 1,4 písmen ETDRS optotypů ($p = 0,07$). V období sledování 9–24 měsíců od zahájení léčby jsme dokumentovali další zlepšení NKZO o 3,7 písmen ETDRS optotypů ($p = 0,14$). Detailní přehled vývoji průměrných hodnot NKZO a časové rozmezí jednotlivých kontrol uvádí Graf 1.

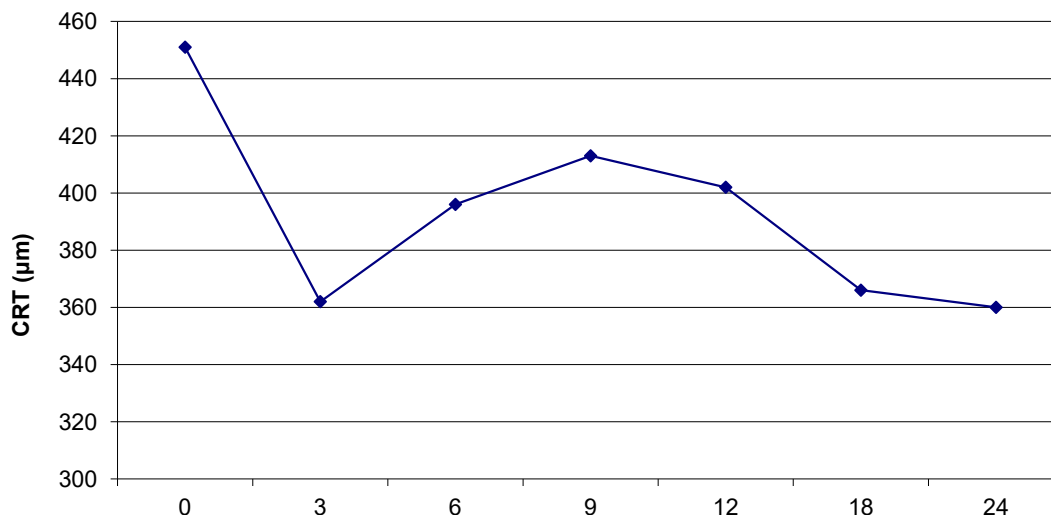
Anatomické výsledky

Výchozí průměrná hodnota CRT v našem souboru poklesla po 2 letech z původních $450,5 \pm 139,3 \mu\text{m}$ o $89,5 \mu\text{m}$ ($p = 0,006$) (Graf 2). Od 3. do 9. měsíce sledování došlo ke statisticky nesignifikantnímu nárůstu CRT o $50,61 \mu\text{m}$ ($p = 0,08$), v období sledování 9–24 měsíců od zahájení léčby jsme dokumentovali další pokles CRT o $52,11 \mu\text{m}$ ($p = 0,06$). Na konci sledovacího období po letech se CRT snížila u 23 očí (79,3 %) a nárůst jsme zjistili u 6 očí (20,7 %). Vzhledem ke stále přítomnému DME bylo u všech pacientů pokračováno v léčbě Ranibizumabem i nadále. Pokles CRT byl signifikantní ve 4 z 6 sledovaných intervalů ($p < 0,05$).

Nebyly pozorovány žádné závažné oční komplikace jako endoftalmitida, trhliny sítnice nebo její odchlípení, sklivcové krvácení, glaukom, aktivní uveitida ani systémové nežádoucí účinky. U třech pacientů byla po aplikacích Ranibizumabu zaznamenána přechodná elevace nitroočního tlaku, která dobře reagovala na lokální hypotenzní léčbu Cosoptem gtt.



Graf 1. Vývoj nejlépe korigované zrakové ostrosti



Graf 2. Vývoj centrální retinální tloušťky

DISKUZE

Benefit léčby Ranibizumabem u pacientů s DME byl prokázán v několika randomizovaných klinických studiích. Studie RESOLVE, která jako hodnotila účinnost léčby Ranibizumabem u 102 očí ve fixním režimu (injekce podávané jednou měsíčně) prokázala signifikantní zlepšení NKZO o 10,3 písmen ETDRS optotypů na konci ročního sledování (vstupní hodnota NKZO byla 60,2 písmen) [8]. V naší studii jsme zaznamenali zisk 8,1 písmen po 12 měsících od zahájení léčby s průměrným počtem 5,5 injekcí v průběhu roční léčby (vstupní hodnota NKZO 65,4 písmen). Průměrný pokles CRT ve studii RESOLVE byl na konci ročního sledování 194,2 µm oproti vstupním hodnotám 455,4 µm. V našem souboru jsme zaznamenali zlepšení CRT o 48,4 µm z původních hodnot 450,5 µm. Menší zisk NKZO a pokles CRT v naší studii lze vysvětlit tím, že jsme podali v průměru o 7 injekcí méně oproti studii RESOLVE během prvního roku léčby, důvodem je fixní režim aplikací ve studii RESOLVE.

Studie RETAIN hodnotila účinnost léčby Ranibizumabem u 117 pacientů s DME v režimu léčby PRN [9]. Výsledky hodnocení NKZO ukazují, že v průběhu dvouletého sledování došlo ke zlepšení o 8,1 písmen ETDRS optotypů při průměrném počtu 10,7 injekcí Ranibizumabu (vstupní hodnota NKZO byla 64,7 písmen). V našem souboru jsme aplikovali injekce Ranibizumabu ve stejném režimu a výsledky naší studie hodnotíme jako srovnatelné se studií RETAIN.

Studie Diabetic Retinopathy Clinical Research Network (DRSR.net) Protocol T v jednom ramenu z celkového souboru hodnotila benefit léčby Ranibizumabem u 94 pacientů s DME v režimu léčby PRN [10]. Během dvouletého sledování došlo ke zlepšení NKZO o 16,1 písmen ETDRS optotypů z původních vstupních hodnot 56,1 písmen při průměrném počtu 15 injekcí Ranibizumabu v dávce 0,3 mg. V našem souboru jsme

2 roky od zahájení léčby dokumentovali zlepšení NKZO o 11,4 písmen ze vstupních hodnot NKZO 65,4 písmen při průměrném počtu 8,6 injekcí Ranibizumabu. Menší zisk NKZO v našem souboru přisuzujeme malému počtu pacientů a také výrazně menšímu počtu injekcí (v průměru o 6,6) v porovnání se studií DRSR.net Protocol T. Nižší počet injekcí zdůvodňujeme omezením finančního budgetu od zdravotních pojišťoven vzhledem k omezení indikačních kritérií úhrady. Průměrný pokles CRT ve studii DRSR.net Protocol T byl na konci dvouletého sledování -125 µm oproti vstupním hodnotám 430 µm. V našem sledování jsme zaznamenali pokles CRT o 89,5 µm z původních 450,5 µm.

V naší studii jsme prokázali, že aplikace Ranibizumabu je bezpečnou léčebnou metodou u pacientů s DME. Studie RESOLVE hodnotila bezpečnostní profil intravitreálně podávaného Ranibizumabu v režimu PRN u pacientů s DME s následujícím závěrem – u 1,0 % pacientů došlo k okluzi centrální sítnicové artérie, u 2,0 % pacientů byl dokumentován rozvoj endoftalmitidy a 22,5 % pacientů mělo po injekci podspojivkovou sufúzi [8]. U žádného pacienta v našem souboru během sledování nedošlo k rozvoji zrak ohrožujících komplikací souvisejících s léčbou Ranibizumabem. U 3 (10,3 %) pacientů byla po aplikacích Ranibizumabu zaznamenána přechodná nitrooční hypertenze, která dobře reagovala na lokální hypotenzní léčbu Cosopt gtt., u 4 pacientů (13,7 %) došlo k rozvoji podspojivkové sufúze. Bezpečnostní profil léčby Ranibizumabem v našem souboru je tak porovnatelný se studií RESOLVE.

K omezením této studie patří relativně malý soubor pacientů a také chybějící kontrolní skupina.

ZÁVĚR

Intravitreální léčba Ranibizumabem v režimu PRN redukuje CRT a zlepšuje ZO u pacientů s difúzním

DME, u kterých nedošlo ke zlepšení po laserovém ošetření. Nejlepší efekt byl pozorován v prvních 3 měsících po aplikaci. Na konci dvouletého sledování jsme zaznamenali pokles makulární tloušťky u 79,3 %

pacientů a zlepšení ZO u 65,5 % pacientů. Na základě našich výsledků můžeme aplikaci Ranibizumabu bez výhrad doporučit v léčbě DME rezistentního k laserové léčbě.

LITERATURA

1. Studnička J. Aflibercept v léčbě diabetického makulárního edému [Aflibercept in the Diabetic Macular Edema Treatment]. *Cesk Slov Oftalmol.* 2015;7:243-246. Czech.
2. Scholl S, Kirchhof J, Augustin AJ. Pathophysiology of macular edema. *Ophthalmologica* 2010;224:8-15.
3. Sosna T, Švancarová R, Netuková M, Studnička J. Současný pohled na diabetický makulární edém [Current Overview of Diabetic Macular Edema]. *Cesk Slov Oftalmol.* 2012;68:91-97. Czech.
4. Klein R, Klein BE, Moss SE, et al. The Wisconsin Epidemiologic Study of Diabetic Retinopathy XV. The long-term incidence of macular edema. *Ophthalmology* 1995;102:7-16.
5. Dusová J, Studnička J, Rencová, E, Korda V. Intravitreální aplikace triamcinolonu v léčbě makulárního edému [The intravitreal Application of Triamcinolon in the Treatment of Macular Edema]. *Cesk Slov Oftalmol.* 2006;62:200-205. Czech.
6. Romero AP, Reyes TJ, Baget M, Blasco C. Laser treatment for diabetic macular edema in the 21st century. *Curr Diabetes Rev.* 2004;10(2):100-112.
7. Michalewska Z, Stewart, MW, Landers, MB, et al. Vitrectomy in the management of diabetic macular edema in treatment-naïve patients. *Can J Ophthalmol.* 2018;53(4):402-407.
8. Massin P, Bandello F, Garweg JG, et al. Safety and efficacy of ranibizumab in diabetic macular edema: a 12-month, randomized, controlled, double-masked, multicenter phase II study. *Diabetes Care.* 2010;33(11):2399-2405.
9. Prünke, C, Fajnkuchen, F, Mahmood, S et al. Ranibizumab 0.5 mg treat-and-extend regimen for diabetic macular oedema: the RE-TAIN study. *Br J Ophthalmol.* 2016;100(6):787-95.
10. Cai S, Bressler NM. Aflibercept, bevacizumab or ranibizumab for diabetic macular oedema: recent clinically relevant findings from DRCR.net Protocol T. *Curr Opin Ophthalmol,* 2017;28(6):636-643.