

VYUŽITÍ LASEROVÉ VITREOLÝZY U PACIENTŮ SE SKLIVCOVÝMI OPACITAMI

Janeková A.¹⁻³, Veith M.³, Fillová D.¹, Janek M.¹

¹Oční centrum Praha a.s.

²Fakulta medicíny Univerzity Karlovy v Hradci Králové

³Oční klinika, Fakultní nemocnice Královské Vinohrady a 3. lékařská fakulta UK v Praze

Autoři práce prohlašují, že vznik i téma odborného sdělení a jeho zveřejnění není ve střetu zájmů a není podpořeno žádnou firmou. Práce nebyla otištěna ani zaslána do jiného časopisu, s výjimkou kongresových abstrakt a doporučených postupů.

Do redakce doručeno dne: 5. 9. 2022

Přijato k publikaci dne: 21. 10. 2022



MUDr. Andrea Janeková, FEBO

Oční centrum Praha

Jankovcova 1569/2c

17000 Praha 7

E-mail: janekovaandrea@gmail.com

SOUHRN

Cíl: Cílem této práce bylo zhodnotit bezpečnost a efektivitu Nd:YAG laserové vitreolýzy u pacientů se symptomatickými sklivcovými opacitami.

Soubor a metodika: Prospektivní sledování očí pacientů, kteří podstoupili laserovou vitreolýzu v období 1/2020 až 10/2021. Před zákrokem a jeden měsíc po zákroku byl změřen nitrooční tlak bezkontaktním tonometrem. Dále bylo provedeno vyšetření v mydriáze na šterbinové lampě, barevná fotografie fundu, nejlépe korigovaná zraková ostrost na dálku, optická koherenční tomografie a ultrazukové vyšetření sklivce a sítnice. Pacienti vyplnili před a po zákroku dotazník ohledně vnímání sklivcových zákalů.

Výsledky: V souboru bylo sledováno 89 očí 84 pacientů. Ve 46 % byl přítomen Weissův ring, v 54 % jiný typ sklivcového zákalu. Před zákrokem uvedlo 69 % pacientů vnímání zákalů jako velmi obtěžující (hodnota 5 nebo 4 na škále 1–5, 1 = zákal neobtěžuje, 5 = velmi obtěžuje). Po zákroku uvedlo 42 % pacientů výrazné zlepšení obtíží, 33 % udávalo zlepšení, ale zákal stále vnímalo, 17 % zlepšení nepocítovalo a 8 % nebylo spokojených s výsledkem zákroku. Nezaznamenali jsme signifikantní rozdíl ve zlepšení vnímání opacitů mezi pacienty s Weissovým ringem a pacienty s jiným typem zákalu. Během zákroku ani sledovacího období nebyla zaznamenána komplikace stran zvýšení nitroočního tlaku, vzniku nebo progresu katarakty či trhliny sítnice. Zraková ostrost na dálku ani hodnoty nitroočního tlaku se signifikantně nelišily od předoperačních hodnot.

Závěr: Nd:YAG laserová vitreolýza se jeví jako možná metoda managementu sklivcových opacit u symptomatických pacientů především díky neinvazivitě zákroku a nízkému výskytu komplikací. Limitací zůstává objektivizace úspěšnosti metody laserové vitreolýzy. Zárok je také vhodný spíše pro solitérní než difúzní zákal.

Klíčová slova: sklivcové zákal, odloučení zadní sklivcové membrány, laserová terapie, Weissův prstenec, laserová vitreolýza

SUMMARY

LASER VITREOLYSIS IN PATIENTS WITH SYMPTOMATIC VITREOUS FLOATERS

Aims: To examine the effectiveness and safety of Nd:YAG laser vitreolysis in patients with symptomatic vitreous floaters.

Material and Methods: This was a single-centre study of adult patients with symptomatic vitreous floaters who underwent laser vitreolysis. Patients treated between 1/2020 and 10/2021 were included. Intraocular pressure was measured by non-contact tonometry before and one month after treatment. Colour fundus photography, slit lamp examination in mydriasis, best corrected visual acuity, optical coherence tomography, and ultrasound examinations were performed before treatment. The patients completed a questionnaire to subjectively rank the degree of impairment associated with the floaters before and between 1 and 2 months after treatment.

Results: 89 eyes from 84 patients were included in the study, with a slight predominance of women (53%). A Weiss ring was present in 46%, and other types of vitreous opacity were found in 54%. Before treatment, 69% evaluated floaters as very troublesome (i.e., a value of 4 or 5 on a 1–5 scale). After treatment, 42% indicated subjective improvement (9% viewed the treatment as a complete success and 33% as a significant success). In 33% of eyes there was a partial improvement, i.e., some floaters could still be seen, and in 17% there was no improvement; 8% of patients were dissatisfied with the treatment results. There was no statistically significant difference in improvement between the group with Weiss rings and the group with other types of floaters. The procedure itself and the subsequent observation period were without complications, i.e., no cases of intraocular pressure elevation, cataract formation or retinal complications. Intraocular pressure did not significantly change from the pre-procedure value ($p = 0.29$). Average best corrected visual acuity after treatment was 0.97, thus it did not differ significantly from the pre-treatment values ($p = 0.82$).

Conclusion: Nd:YAG laser vitreolysis subjectively improved floater-related symptoms in treated eyes. The lack of an objective measurement of treatment success is a limiting factor. Laser vitreolysis is more suitable for solitary than diffuse vitreous opacities.

Key words: Floaters, vitreous detachment, laser therapy, Weiss ring, vitreolysis

Čes. a slov. Oftal., 78, 2022, No. 6, p. 288–295

ÚVOD

Sklivcové zákaly přibývají s věkem především díky postupným degenerativním změnám uvnitř sklivce. Sklivec tvoří největší objem oční koule a je tvořen z 98 % z vody, dále kolagenních vláken a kyseliny hyaluronové. Nejsilnější adheze sklivce k sítnici je lokalizována v oblasti báze sklivce, kde se nachází nejvyšší koncentrace kolagenu a nejmenší koncentrace hyaluronové kyseliny z celého sklivce. Další, slabší, vitreoretinální adheze se nacházejí v oblasti okraje optického disku nad retinálními cévami a 500–1500 µm v okolí fovey. V mladším věku hyaluronát udržuje kolagenní fibrily separované uvnitř sklivcové dutiny, a tedy sklivec je opticky transparentní. Se stárnutím oka a častěji také při myopii dochází k agregaci kolagenu a fibrozních struktur – tzv. likvifikace sklivce [1]. Pacient vnímá tmavé nebo šedé struktury různých tvarů (mušky, tečky, čárky), jejichž percepce je akcentována proti světlému pozadí, kdy jsou tyto stíny více výrazné, např. při pohledu na oblohu. Tento fenomén klinicky popisujeme jako sklivcové opacity.

Separace zadní sklivcové membrány (PVD) od membrany limitans interny (MLI) probíhá nejprve při papile optického nervu a pokračuje dále anteriorním směrem. Ve sklivci je patrný určitý stupeň fibrogliální struktury volně plující před papilou zrakového nervu (ZN), který se nazývá Weissův ring. PVD umožňuje pohyb sklivce, a při pohybu hlavou může Weissův ring způsobovat stín dopadající na sítnici a vnímaný jako opacity. Odloučení zadní sklivcové membrány se vyskytuje přibližně u 65 % pacientů nad 65 let [2]. Vyšší výskyt je udáván u ženského pohlaví, což může být spojeno s biochemickou kompozicí sklivce a hormonálními změnami v menopauze [3]. Přestože většina pacientů si časem na opacity zvykne především tam, kde se opacity posunou více dopředu či mimo zrakovou osu [4], někteří je vnímají jako obtěžující i v delším časové období.

K objektivní dokumentaci sklivcových zákalů můžeme využívat ultrazvuk (B-scan), který umožňuje zobrazení sklivcového prostoru a odloučené zadní sklivcové membrány [5,6]. Dále je možné použít barevnou [7] nebo infrared fotografii (IR) fundu [1]. Hodnocení stínu zákalu dle IR fotografie má své limity především v kontrastu mezi zákalem a pozadím. Studie [1] porovnává stín vrhající zákal na sítnici a skóre dotazníku VFQ-25 s výsledkem negativního korelačního koeficientu 0,7, kde by velikost stínu kalkulovaná softwarem mohla korelovat s mírou obtěžování pacienta zákalem. OCT, především widefield sken, je vhodný k zobrazení zákalů poblíž sítnice, kde můžeme identifikovat stín, který vrhá zákal na povrch neuroretiny. Jako velmi vhodný se jeví konfokální scanning laser ophthalmoscope (cSLO) umožňující živé zobrazení zákalu, sledování jeho pozice a motility [8].

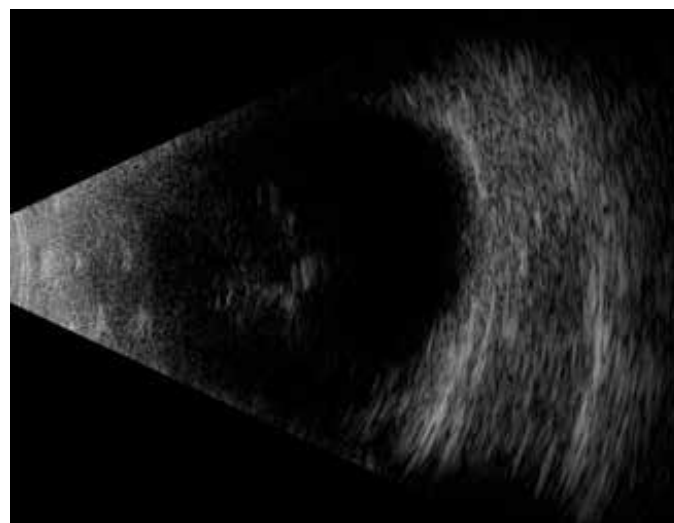
V současné době jsou známy tři hlavní strategie managementu sklivcových opacit u pacientů bez další přítomné patologie. V minulých dekádách převládala především edukace pacienta po absolvování komplex-

ního očního vyšetření včetně vyšetření v mydriáze k vyloučení patologie sítnice a následné pozorování v čase. Vliv sklivcových zákalů na kvalitu života byl vzhledem k terapeutickým možnostem podhodnocen. Management sklivcových opacit se v posledních letech stává více proaktivní se snahou odstranění zákalů a zlepšení kvality života pacientů. K možnostem terapie sklivcových opacit patří pars plana vitrektomie a Nd:YAG (Neodymium yttrium aluminum garnet) vitreolýza. Pars plana vitrektomie je zákrok umožňující kompletní odstranění sklivcových opacit a následnou vysokou spokojenost pacienta. Vzhledem k tomu, že se jedná o invazivní zákrok [9,10], může být spojený s výskytem komplikací, které vyžadují sekundární chirurgickou intervenci. V publikované přehledové studii [11] je hodnoceno 17.615 očí, u kterých byla provedena pars plana vitrektomie z důvodu výskytu sklivcových opacit. U 12,5 % očí byla nutná operace katarakty a u dalších 3,7 % očí jiný sekundární chirurgický zákrok v době do 1 roku od zákroku primárního. Nejčastěji se jednalo o výskyt katarakty nebo retinální trhliny. Neodymium-doped yttrium aluminum garnet (Nd:YAG) vitreolýza je neinvazivní zákrok umožňující fotodisrupci vazivových opacit sklivce díky speciální čočce zobrazující sklivcový prostor a koaxiálnímu osvětlení. Nd:YAG laser

Tabulka 1. Charakteristika souboru.

Věk	63,2 let
Medián (rozsah)	63 (40–80)
Ženy	47 (53 %)
Artefakie	55 (62 %)
Zákal typu Weiss ring	46 (52 %)
Doba sledování	13 měsíců
Medián (rozsah)	12 (29 – 7)
CDVA před zákrokem (decimal)	0,94
CDVA po zákroku (decimal)	0,97

CDVA – korigovaná zraková ostrost na dálku

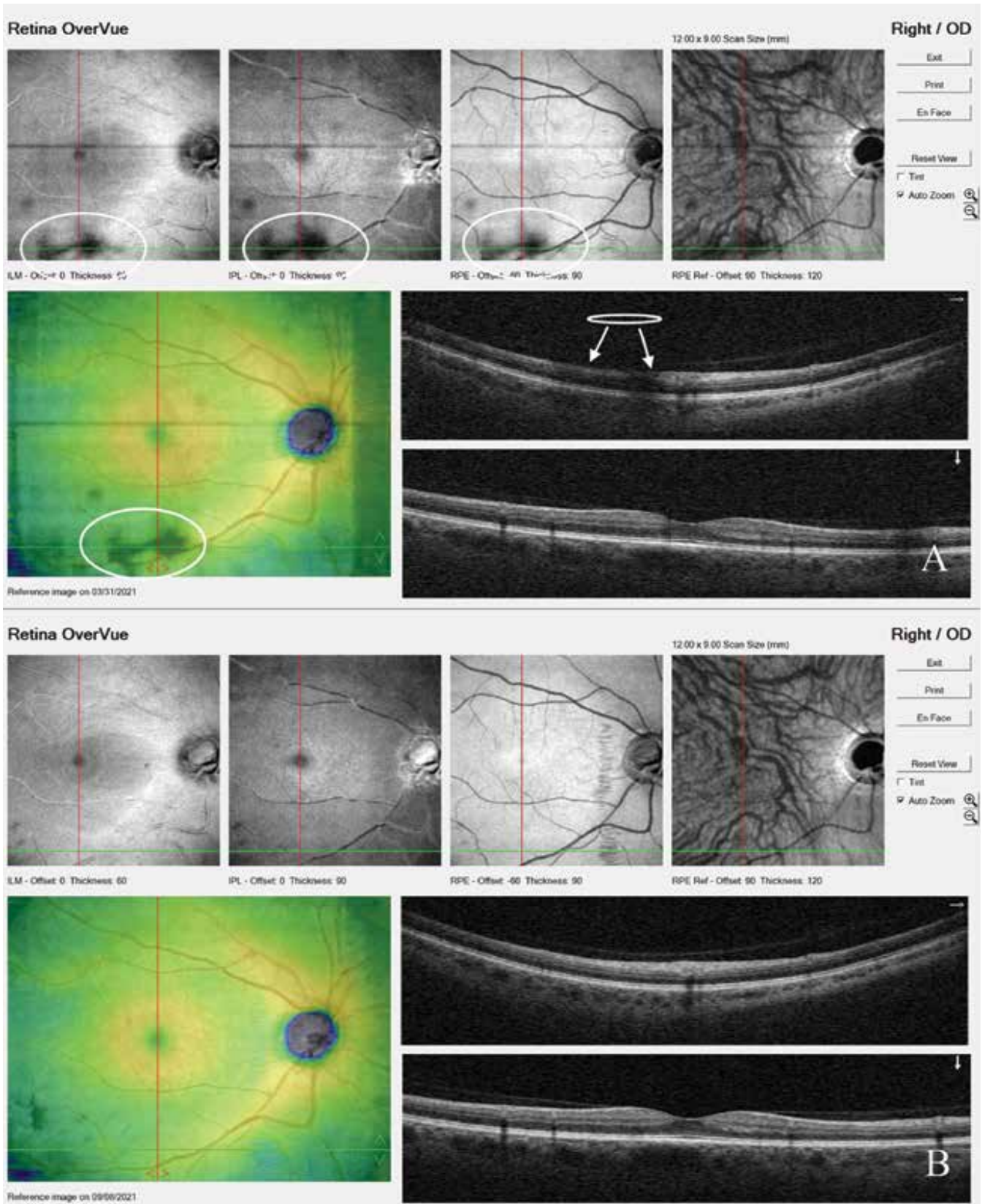


Obrázek 1. Zobrazení sklivcových zákalů pomocí ultrazvuku – B scanu

generuje krátké intenzivní pulsy s produkcí energie, která vaporizuje zasažené struktury a mění je v plazmu. Cílem této práce bylo sledovat efektivnost zákroku, subjektivní spokojenost pacientů na základě dotazníku a výskyt komplikací během zákroku a ve sledovacím období.

Materiál a Metody

V této prospektivní studii jsme sledovali 89 očí 84 pacientů v období od 1/2020 do 10/2021 se symptomatickými sklivcovými opacitami, jejichž výskyt pacienti udávali alespoň 3 měsíce (Tabulka 1). Pacienti podstoupili



Obrazek 2. Zobrazení sklivcového zákalu před (A) a po zákroku (B) pomocí OCT skenu. Bílé šipky vyznačují stín, který vrhá zákal na sítnici

komplexní oční vyšetření, konkrétně: měření na automatickém refraktometru, měření nitroočního tlaku bezkontaktním tonometrem, foto fundu, stanovení nejlépe korigované zrakové ostrosti na dálku, vyšetření na šterbinové lampě v mydriáze k vyloučení periferních trhlin či degenerací sítnice. Dále bylo provedeno ultrazvukové vyšetření sítnice (HiScan touch, Opticon) (Obrázek 1) a widefield snímek OCT (Angiovue, Optovue, Fremont) (Obrázek 2). Před samotným zákrokem a na kontrole 1–2 měsíce po zákroku pacienti vyplnili námi vytvořený dotazník (Obrázek 3) subjektivního vnímání sklivcových zákalů. Indikací k zákroku byla přítomnost symptomatické sklivcové opacity trvající minimálně 3 měsíce, nepřítomnost jiné periferní sítnicové patologie a vzdálenost zákalu alespoň

2 mm od sítnice nebo čočky (v případě fakického pacienta). Mezi vylučovací kritéria byla zařazena přítomnost sklivcového krvácení, trhlina sítnice, vitreoretinální proliferace, historie uveitidy či jiné závažné oční onemocnění. Pacienti byli rozděleni do skupiny PVD typ zákalu (Weissův ring) a non-PVD zákal.

Statistické hodnocení

Proměnné jsou prezentovány jako průměr ± SD, hodnoty maxima, minima a mediánu. Shapiro-Wilk test byl využit k testování normality dat. Analýza hodnot s normální distribucí byla provedena pomocí nepárového T-testu, u ostatních hodnot byl použit Mann-Whitney test. Hladina významnosti p menší než 0.05 byla považo-

LASEROVÁ VITREOLÝZA – DOTAZNÍK PŘED ZÁKROKEM

Jméno a příjmení Věk

1. Na kterém oku pozorujete zákalek/zákalky PRAVÉ LEVÉ OBĚ

2. Jak dlouho vnímáte zákal/ ky při vidění Méně než 3 měsíce 3-6M 6-12M více než 12M

3. Pohybují se zákalky/ zákalek? ANO NE

4. Obtěžují Vás zákalky při následujících aktivitách?

Řízení auta ANO NE

Čtení ANO NE

Práce na počítači ANO NE

Práce na blízko ANO NE

5. Jak moc Vás zákalek/zákalky obtěžují v každodenním životě 0 1 2 3 4 5

Neobtěžuje Obtěžuje stále

6. Jaký typ zákalku vnímáte JEDEN ZÁKALEK VÍCE ZÁKALKŮ

7. Preferujete pro výskyt zákalků nošení tmavých brýlí/ pobyt v tmavší místnosti? ANO NE

LASEROVÁ VITREOLÝZA – DOTAZNÍK PO ZÁKROKU

Jméno a příjmení Věk

1. Jak moc Vás zákalek/zákalky obtěžují v každodenním životě?

0 1 2 3 4 5

Neobtěžuje.....Obtěžuje stále

2. Došlo po zákroku ke zlepšení - zmizení/ zmenšení zákalku/ů?

0 1 2 3 4 5

Výrazné zlepšeníNedošlo ke zlepšení

3. Podstoupil/a byste znovu léčbu zákalku/ů pomocí laserové metody?

ANO NE

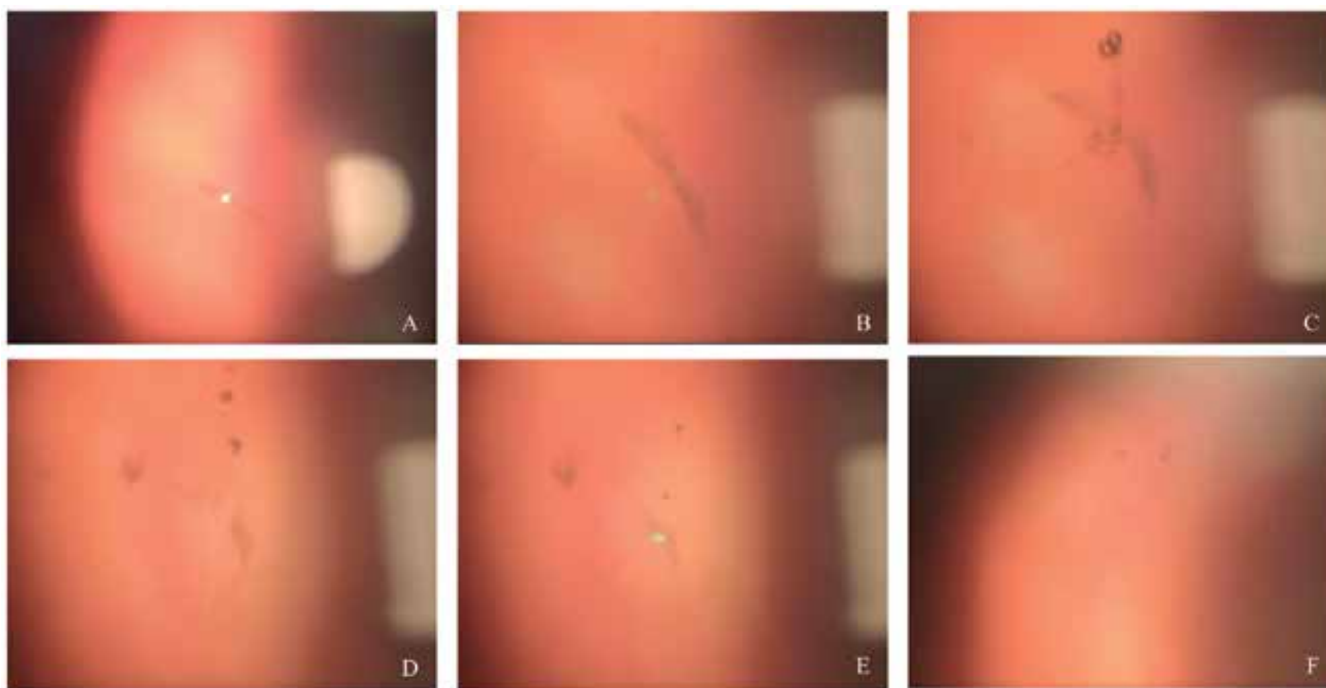
Obrázek 3. Dotazník – subjektivní vnímání sklivcových opacit

vána za statisticky signifikantní. K hodnocení byl využit Excel verze 2019 (Microsoft corporation) a program STATISTICA software (version 12.7; Dell Software Inc).

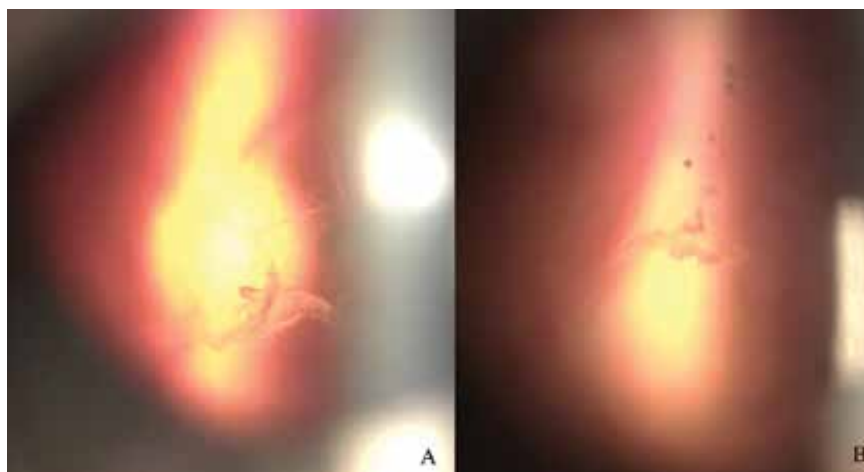
Zárok

Před samotným zákrokem byly aplikovány kapky k navození mydriázy (tropicamid, phenylephrin hydrochloridum) a lokální anestetika (oxybuprocain hydrochloridum). Zárok byl proveden na přístroji Nd:YAG laser (Ultra Q Reflex-YAG, Ellex Medical, Australia). Pomocí offsetu bylo nastaveno zacílení propagace energie. Posteriozně v případě lokalizace zákalu v přední části sklivce blíže k čočce a anteriorně (častěji) v případě lokalizace zákalu poblíž sítnice. U dlouhých bulbů byla brána v úvahu možnost propagace laserového zásahu více posteriozně

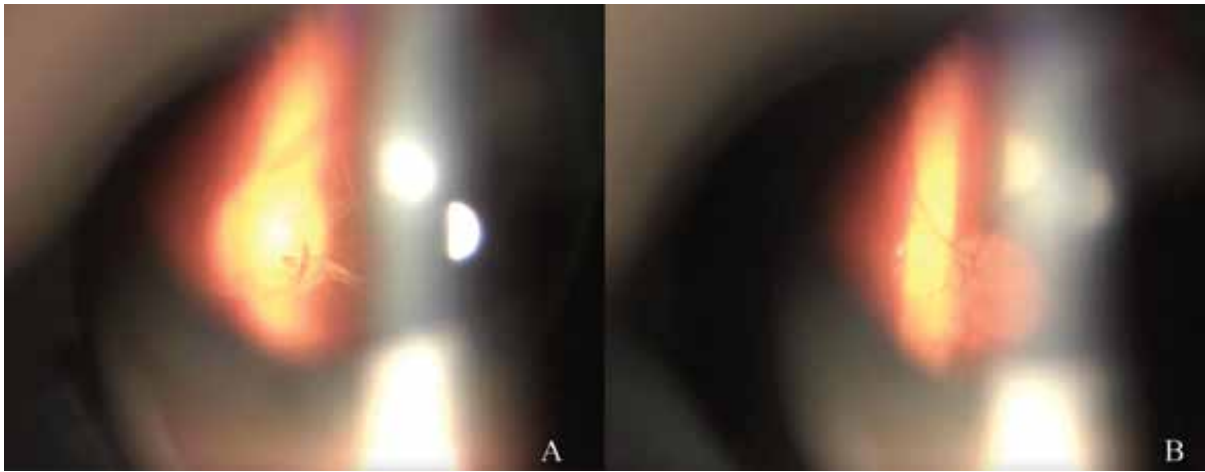
s vyšším rizikem zasažení sítnice než u bulbů běžné délky. Průměrný počet aplikovaných laserových pulsů byl $229 \pm 90,85$ (rozmezí 71–377, medián 225). Celková použitá energie byla $619 \pm 255,8$ mJ (rozmezí 195–1140, medián 622,5). Energie pulsu se pohybovala v rozmezí 2,5–5 mJ a byla titrována od nižších hodnot až k hodnotě, kdy byly zaznamenány „bublinky“ v oblasti cíle paprsku a tím vaporizace zasažené části (Obrázky 4, 5). Při zákroku je třeba uvažovat o energii pulsu a její distribuci, kdy čím silnější energie pulsu, tím je distribuce dále od cílového místa. Zaostření retinálních cév či papily zrakového nervu udává příliš blízkou vzdálenost k sítnici a riziko jejího zasažení při aplikaci energie. Naopak ostrý zákal a rozostřené pozadí indikuje vzdálenost bezpečnou pro laserový puls (Obrázek 6). Sezení bylo ukončeno po dosažení vapori-



Obrázek 4. Průběh laserové vitreolýzy u non PVD typu zákalu. (A) opacita (B) opacita zvětšení 16x (C, D, E) redukce opacity v průběhu zákroku (F) Foto na konci zákroku
PVD–posterior vitreous detachment



Obrázek 5. (A) Sklivcový zákal před papilou zrakového nervu. (B) Zasažení zákalu s viditelným vznikem bublinek



Obrázek 6. Určení bezpečné vzdálenosti od sítnice během zákroku. (A) Weissův ring zřetelný. Papila zrakového nervu a cévy nejasné = bezpečná vzdálenost. (B) Papila zrakového nervu a cévy ostré – zaostření příliš blízko sítnici

zace sklivcového zákalu nebo po dosažení maximálního stanoveného množství energie (1100 mJ). Druhé sezení bylo provedeno u 8 očí (9 %). 5 pacientů (6 %) podstoupilo postupně zákrok na obou očích. U 3 pseudofakických očí ze souboru byla v době sledování indikována pars plana vitrektomie pro reziduální opacity a přání pacienta výkon podstoupit.

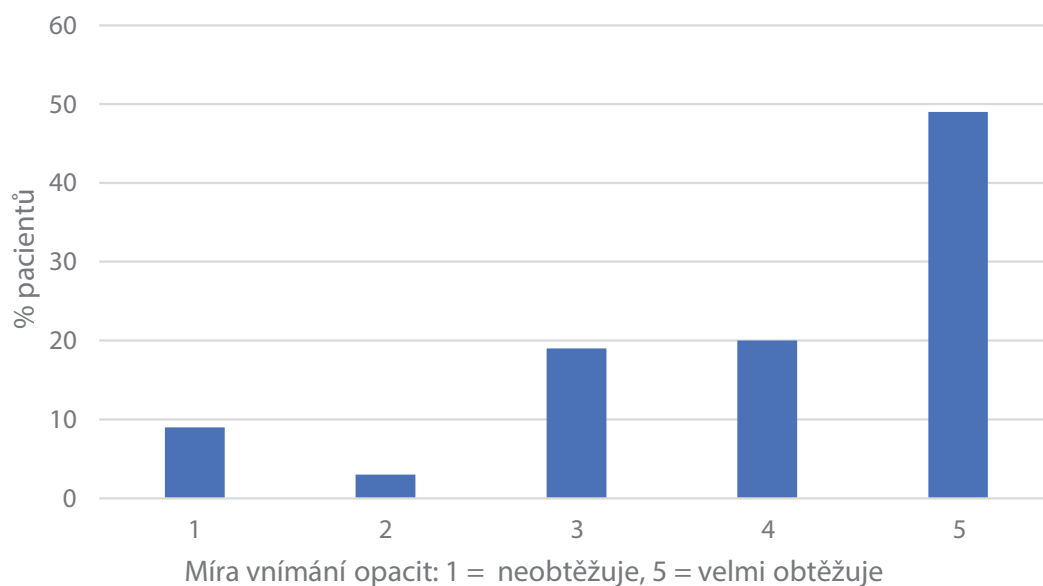
VÝSLEDKY

Průměrný věk pacientů v souboru byl $63,2 \pm 10,7$ let (rozmezí 40–80 let, medián 63 let) s mírnou predominancí žen (53 % žen). V 46 % případů se jednalo o zákal typu Weissův ring, v 54 % byl stanoven jiný typ opacitu. U žádného pacienta nebyla nalezena přidružená oční patologie.

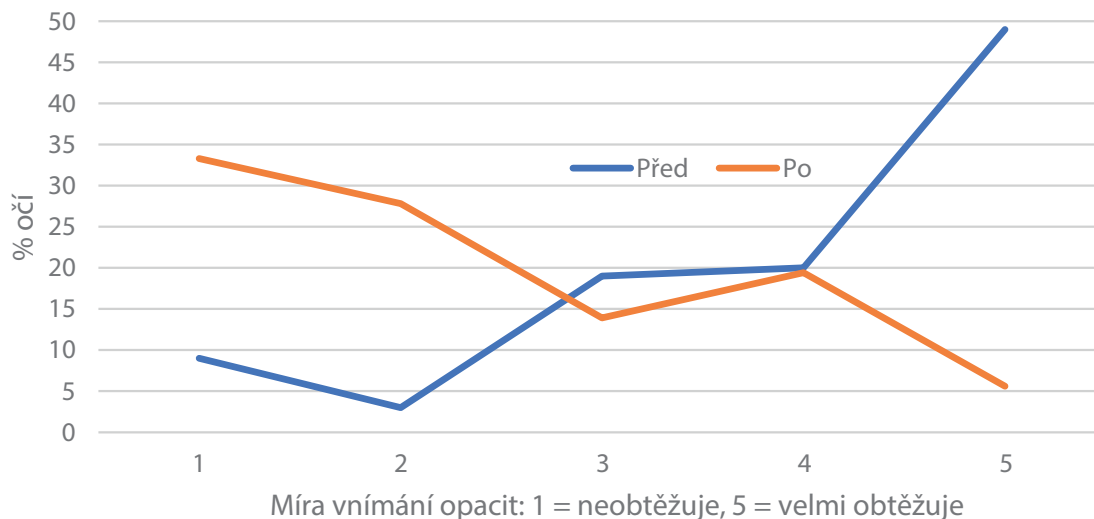
Před zákrokem udávalo 49 % pacientů trvání obtíží více než 12 měsíců, 28 % pacientů 6–12 měsíců a 23 % pacientů 3–6 měsíců. Pacienti s kratším trváním obtíží ne-

byli indikováni k zákroku. 65 % pacientů udávalo obtíže při práci na PC a na blízko, 67 % pacientů při čtení a 43 % i při řízení auta. Graf 1 udává míru obtěžování pacienta na škále 1–5 (5 = velmi obtěžuje, 1 = neobtěžuje). Hodnotu velmi obtěžuje (číslo 5) a obtěžuje (číslo 4) udalo 69 % pacientů. 60 % pacientů udávalo výskyt vícečetných zákalů. 98 % pacientů neutilovalo tmavé brýle pro zmenšení obtíží.

Po zákroku uvedlo 41 % pacientů výrazné zlepšení obtíží (9 % kompletní zlepšení, 33 % téměř kompletní subjektivní resorpci zákalu), 33 % udávalo zlepšení, ale zákal stále vnímalo, 17 % zlepšení nepocítovalo a 8 % nebylo spokojených s výsledkem vůbec. Graf 2 udává míru obtěžování zákalů před a po zákroku na číselné škále 1–5 (5 = velmi obtěžuje, 1 = neobtěžuje). 87 % pacientů uvedlo, že by zákrok podstoupilo znovu. Skóre zlepšení mezi skupinou pacientů s PVD typem zákalu a non-PVD nebylo statisticky signifikantně rozdílné ($p = 0,4$). Celková použi-



Graf 1. Vnímání sklivcových zákalů před zákrokem



Graf 2. Vnímání sklivcových zákalů před a po zákroku

tá energie a počet pulsů byly nižší ve skupině PVD typu zákalu, rozdíl ale nebyl statisticky signifikantní.

Během zákroku nebyla zaznamenána peroperační komplikace typu sítnicové hemoragie či zasažení čočky. Ve sledovacím období (7–29 měsíců, medián 13 měsíců) nebyla zaznamenána pooperační komplikace typu trhliny sítnice, odchlípení sítnice, elevace nitroočního tlaku, vznik nebo progresse katarakty. Nitrooční tlak na pooperační kontrole byl $16,25 \pm 3,19$ mmHg a hodnota se signifikantně nelišila od hodnoty před zákrokem ($p = 0,29$). Průměrná nejlépe korigovaná zraková ostrost na dálku po zákroku byla 0,97 a nelišila se od hodnot před zákrokem ($p = 0,82$).

DISKUZE

Výskyt sklivcových zákalů může mít významný vliv na kvalitu života pacienta. Webb a kolektiv [12] pomocí dotazníku hodnotili výskyt sklivcových zákalů u uživatelů smartphonů. Z 603 dotazovaných 76 % respondentů vnímalo sklivcové zákalové, z toho 33 % je označilo jako významně zhoršující vidění. Kim a kolektiv [13] reportuje míru psychické alterace ovlivňující vnímání zákalů, přičemž lidé s depresí a úzkostí mají tendence výskyt sklivcových zákalů vnímat jako velmi obtěžující. Zmínky o využití Nd:YAG laseru k laserové vitreolýze najdeme publikované od roku 1993. Autoři užívali spíše menší množství energie a výsledky subjektivního zlepšení jsou velmi variabilní. Randomizovaná prospektivní studie užívající stejný typ laseru byla publikována v roce 2017 [2]. Soubor tvořilo 52 pacientů, přičemž 36 bylo léčeno laserovou vitreolýzou a u 16 pacientů proběhlo pouze placebo sezení. 53 % pacientů udávalo výraznou nebo kompletní redukcii opacitu vs 0 % pacientů udávalo zlepšení v placebo skupině. V retrospektivní studii [1] 55 očí, které podstoupily laserovou vitreolýzu, byla hodnocena redukce opacitu dle NEI VFQ-25 subjektivního dotazníku a stínu opacitu dle IR fotografie. Téměř 64 % zákalů vykazovalo významné zmenšení plo-

chy a 56 % pacientů udávalo spokojenost se zákrokem. Souza [14] hodnotil efekt vitreolýzy u 32 očí na základě subjektivního dotazníku a barevné fotografie fundu se zákalem. Reportuje zlepšení dle objektivního hodnocení v 94 %, přičemž u 56 % očí byla fotografie vyhodnocena jako kompletní lýza zákalu, u 37,5 % jako parciální. V subjektivním hodnocení pacientů ale jen 46 % pacientů udávalo zlepšení nálezu. Nejlépe korigovaná zraková ostrost na dálku byla beze změny, přičemž zraková ostrost pacientů na čtení vykazovala signifikantní zlepšení.

Komplikace během zákroku a po zákroku

Četnost dokumentovaných komplikací po zákroku je méně častá. Nejvíce udávány jsou přechodná elevace NOT, opacity zadní kapsuly, sekundární glaukom, zasažení sítnice a drobná retinální krvácení, trhliny sítnice s následnou amocií a CME. Studie publikované Noristanem [15] a dalšími autory [16, 17] popisují vznik katarakty jako následek laserové vitreolýzy při neúmyslné distribuci energie anteriorně před požadovaný cíl ve sklivci, kdy se cílený zákal nacházel v blízkosti čočky. Hahn [18] reportuje vznik katarakty, elevace NOT a poranění sítnice jako hlavní komplikace zákroku. Ve svém sdělení popisuje 2 případy zasažení zadního pouzdra čočky s nutností následného odstranění čočky. Vychází z dobrovolné databáze hlášení komplikací American Society of retina Specialists Research and Safety in Therapeutics v období 6 měsíců. Bylo registrováno celkem 16 hlášených komplikací. Celkový počet provedených zákroků v tomto období ale není znám. Sun [1] popisuje zasažení sítnice v 1 případě ($n = 55$), kdy pacientovi byly nasazeny celkově glukokortikoidy k potlačení zánětlivé reakce, zlepšení mikrocirkulace a vitamin C k redukcii oxidativního stresu. Singh [19,20] retrospektivně hodnotil 300 očí s výskytem nežádoucí události méně než 1 %. Ze zmíněných komplikací se jednalo o elevaci NOT, poškození čočky nebo zasažení sítnice. V žádném případě v souboru se nevyskytlo odchlípení sítnice. Jihan Louh [21] ve studii publikované

v roce 2018 sledoval kohortu 30 čínských pacientů, kdy během 6měsíčního sledování nezaznamenal zvýšení nitroočního tlaku u žádného pacienta. Přímé poškození paprskem laseru je předmětem sdělení Shieldse [22], který popisuje zasažení sítnice se sklivcovým krvácením a následnou větвовou venózní retinální okluzí. Druhý popisovaný pacient vyvinul retinální trhlinu vyžadující laserovou retinopexi s následným temporálním skotomem na perimetru. Přímé zasažení zadního pólu sítnice může způsobit permanentní poškození visu.

Použití množství energie

V prvních zmínkách o laserové vitreolýze [23] byl použit běžný laser určený k odstranění sekundární katarakty. Množství využití energie pro odstranění sklivcových zákalů bylo udáváno 1,2 mJ, což mohlo souviset s nižší efektivitou zákroku a spokojeností jen u 2,5 % pacientů. Lin [7] reportuje ve studii použité rozmezí energie v mezích 5–9 mJ a 70% úspěšnost zákroku. Shah [2] a Ludwig [24] udávají pulsy v rozmezí 3–7 mJ a 4–7,2 mJ, s úspěšností 53 a 77 % resp. V prezentovaném souboru byla užitá energie 2–5 mJ. V našem souboru jsme prvních 25 očí sledovali po dni a po měsíci, přičemž jsme se nesetkali s elevací nitroočního tlaku. Nadále tedy standardně u pacientů provádíme kontroly s 1–3 měsíčním odstupem.

Typ zákalu může hrát významnou roli v jeho možnosti odstranění a efektu léčby. V odborné literatuře se nejčastěji užívá dělení zákalů na PVD a non-PVD zákal, přičemž některé studie reportují větší úspěšnost zákroku zahrnují pacienty především s Weissovým ringem. [2,23,24]. Ve studii rozdělující pacienty s PVD a non-PVD zákalem reportují autoři [7] podobnou úspěšnost v obou skupinách (72,7 % v PVD skupině a 69 % v non-PVD skupině, $p = 0,344$) bez ohledu na typ zákalu. Tato skutečnost se shoduje s naším prezentovaným souborem, kdy nebyl shledán statisticky signifikantní rozdíl v subjektivním hodnocení po zákroku mezi PVD typem zákalu a non-PVD zákalu.

ZÁVĚR

Nd:YAG laserová vitreolýza se jeví jako možná metoda managementu sklivcových opacit u subjektivně symptomatických pacientů především díky neinvazivitě zákroku a nízkému výskytu komplikací souvisejících se zákrokem. Limitací této i dosud publikovaných studií zůstává objektivizace úspěšnosti metody laserové vitreolýzy a její korelace se subjektivní spokojeností pacienta. Dalším limitem využití této metody je vzdálenost zákalu od čočky a sítnice. Metoda je také vhodná spíše pro solitérní než difúzní zákal.

LITERATURA

- Sun X, Tian J, Wang J, Zhang J, Wang Y, Yuan G. Nd:YAG Laser Vitreolysis for Symptomatic Vitreous Floaters: Application of Infrared Fundus Photography in Assessing the Treatment Efficacy. *J Ophthalmol*. 2019 Jan 27;2019:8956952.
- Shah CP, Heier JS. YAG Laser Vitreolysis vs Sham YAG Vitreolysis for Symptomatic Vitreous Floaters: A Randomized Clinical Trial. *JAMA Ophthalmol*. 2017 Sep 1;135(9):918-923.
- Yonemoto J, Ideta H, Sasaki K, Tanaka S, Hirose A, Oka C. The age of onset of posterior vitreous detachment. *Graefes Arch Clin Exp Ophthalmol*. 1994 Feb;232(2):67-70.
- Shah CP, Fine HF. Management of Floaters. *Ophthalmic Surg Lasers Imaging Retina*. 2018 Jun 1;49(6):388-391.
- Nguyen JH, Nguyen-Cuu J, Yu F. et al. Assessment of Vitreous Structure and Visual Function after Neodymium:Yttrium-Aluminum-Garnet Laser Vitreolysis. *Ophthalmology*. 2019 Nov;126(11):1517-1526.
- Milston R, Madigan MC, Sebag J. Vitreous floaters: Etiology, diagnostics, and management. *Surv Ophthalmol*. 2016 Mar-Apr;61(2):211-227.
- Lin T, Li T, Zhang X. et al. The Efficacy and Safety of YAG Laser Vitreolysis for Symptomatic Vitreous Floaters of Complete PVD or Non-PVD. *Ophthalmol Ther*. 2022 Feb;11(1):201-214.
- Son G, Sohn J, Kong M. Acute symptomatic vitreous floaters assessed with ultra-wide field scanning laser ophthalmoscopy and spectral domain optical coherence tomography. *Sci Rep*. 2021 Apr 26;11(1):8930.
- Appeltans A, Mura M, Bamonte G. Macular Hole Development After Vitrectomy for Floaters: A Case Report. *Ophthalmol Ther*. 2017 Dec;6(2):385-389.
- Karel I. Indikace pars plana vitrektomie [Indications for pars plana vitrectomy]. *Cesk Oftalmol*. 1989 Mar;45(2):65-70.
- Rubino SM, Parke DW 3rd, Lum F. Return to the Operating Room after Vitrectomy for Vitreous Opacities: Intelligent Research in Sight Registry Analysis. *Ophthalmol Retina*. 2021 Jan;5(1):4-8.
- Webb BF, Webb JR, Schroeder MC, North CS. Prevalence of vitreous floaters in a community sample of smartphone users. *Int J Ophthalmol*. 2013 Jun 18;6(3):402-5.
- Kim YK, Moon SY, Yim KM, Seong SJ, Hwang JY, Park SP. Psychological Distress in Patients with Symptomatic Vitreous Floaters. *J Ophthalmol*. 2017;2017:3191576.
- Souza CE, Lima LH, Nascimento H, Zett C, Belfort R Jr. Objective assessment of YAG laser vitreolysis in patients with symptomatic vitreous floaters. *Int J Retina Vitreous*. 2020 Jan 21;6:1.
- Noristani R, Schultz T, Dick HB. Cataract formation after YAG laser vitreolysis: importance of femtosecond laser anterior capsulotomies in perforated posterior capsules. *Eur J Ophthalmol*. 2016 Nov 4;26(6):e149-e151.
- Koo EH, Haddock LJ, Bhardwaj N, Fortun JA. Cataracts induced by neodymium-yttrium-aluminum-garnet laser lysis of vitreous floaters. *Br J Ophthalmol*. 2017 Jun;101(6):709-711.
- Sun IT, Lee TH, Chen CH. Rapid Cataract Progression after Nd:YAG Vitreolysis for Vitreous Floaters: A Case Report and Literature Review. *Case Rep Ophthalmol*. 2017 May 29;8(2):321-325.
- Hahn P, Schneider EW, Tabandeh H, Wong RW, Emerson GG; American Society of Retina Specialists Research and Safety in Therapeutics (ASRS ReST) Committee. Reported Complications Following Laser Vitreolysis. *JAMA Ophthalmol*. 2017 Sep 1;135(9):973-976.
- Singh IP. Modern vitreolysis-YAG laser treatment now a real solution for the treatment of symptomatic floaters. *Surv Ophthalmol*. 2020 Sep-Oct;65(5):581-588.
- Singh IP. A retrospective study on the safety of YAG laser vitreolysis for the treatment of symptomatic floaters. Poster presented at: AAO. New Orleans: Louisiana; 2017
- Luo J, An X, Kuang Y. Efficacy and safety of yttrium-aluminum garnet (YAG) laser vitreolysis for vitreous floaters. *J Int Med Res*. 2018 Nov;46(11):4465-4471.
- Shields RA, Cheng OT, Ruby AJ, Williams GA, Wolfe JD. Retinal Complications after Yttrium-Aluminum-Garnet Laser Vitreolysis for Vitreous Floaters. *Ophthalmic Surg Lasers Imaging Retina*. 2021 Nov;52(11):610-613.
- Delaney YM, Oyino A, Benjamin L. Nd:YAG vitreolysis and pars plana vitrectomy: surgical treatment for vitreous floaters. *Eye (Lond)*. 2002 Jan;16(1):21-6.
- Ludwig GD, Gemelli H, Nunes GM, Serracarbassa PD, Zanotele M. Efficacy and safety of Nd:YAG laser vitreolysis for symptomatic vitreous floaters: A randomized controlled trial. *Eur J Ophthalmol*. 2021 May;31(3):909-914.