

RHEOFERÉZA A JEJÍ VYUŽITÍ V LÉČBĚ CHOROB S PORUCHOU MIKROCIRKULACE. PŘEHLED

Paříková A.

Klinika Nefrologie, Transplant Centrum, Institut Klinické a Experimentální Medicíny

Autorka práce prohlašuje, že vznik i téma odborného sdělení a jeho zveřejnění není ve střetu zájmů a není podpořeno žádnou firmou. Práce nebyla otištěna ani zaslána do jiného časopisu, s výjimkou kongresových abstrakt a doporučených postupů.

Do redakce doručeno dne: 16. 8. 2022

Přijato k publikaci dne: 18. 11. 2022



Doc. MUDr. Alena Paříková, Ph.D.
Institut Klinické a Experimentální
Medicíny
Václavská 1958/9
140 21 Praha 4
E-mail: alena.parikova@ikem.cz

SOUHRN

Rheoferéza je jednou z aferetických metod. Jedná se o mimotělní selektivní dvojité filtrační proceduru. Krev v mimotělním oběhu prochází prvním filtrem, kdy je oddělena plazma od krevních elementů, následně ve druhém filtru jsou zachyceny látky o vysoké molekulové hmotnosti. Takto očištěná krev je vrácena zpět do oběhu pacienta. Procedurou jsou odstraňovány lipidy, fibrinogen, α_2 -makroglobulin, von Willebrandův faktor, imunoglobulin IgM. Cílem metody je zlepšení mikrocirkulace a rheologických vlastností krve. Patří mezi zavedené metody v rámci léčby makulární degenerace, náhlé senzorineurální ztráty sluchu, periferní cévní choroby, kalcifylaxe, systémové sklerozy a diabetické nohy.

Klíčová slova: aferéza, plazmaferéza, rheoferéza, makulární degenerace

SUMMARY

RHEOPHERESIS AND ITS USE IN THE TREATMENT OF DISEASES WITH IMPAIRED MICROCIRCULATION. A REVIEW

Rheopheresis ranks among apheretic methods. It is a selective, extra-corporeal double cascade filtration treatment. First, the plasma is separated from blood elements in extra-corporeal circulation by passing through membrane filter. The plasma is then filtrated through the second filter in order to remove proteins with a high molecular mass, e.g. lipids, fibrinogen, α_2 -macroglobulin, von Willebrand factor, immunoglobulin IgM. The purified plasma is then returned together with the blood elements back to the patient. The aim of the procedure is to improve the microcirculation and rheological properties of the blood. Rheopheresis is well established method for the treatment of age-related macular degeneration, acute sensorineural hearing loss, calciphylaxis, systemic sclerosis or peripheral vascular disease.

Key words: apheresis, plasmapheresis, rheopheresis, macular degeneration

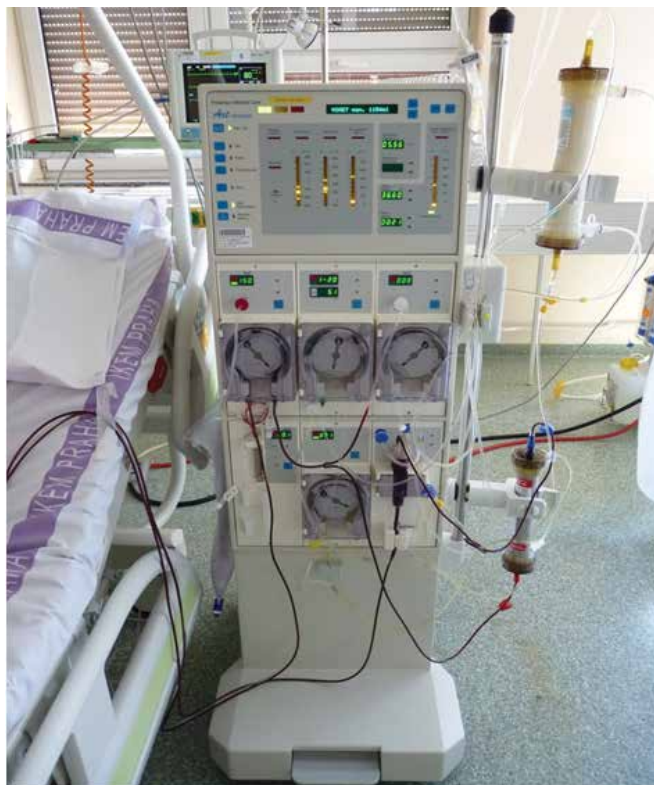Čes. a slov. Oftal., 79, 2023, No. 1, p. 3–5

Terapeutické aferézy jsou mimotělní metody očištění krve využívané jako součást léčby některých imunologicky podmíněných, hematologických, nefrologických onemocnění, v transplantační medicíně, nebo u pacientů s progresivní aterosklerózou. Obrázek 1.

Nejméně selektivní aferetickou metodou je nejdříve a stále používaná plazmaferéza. Při plazmaferéze je plazma membránovým filtrem oddělena od krevních elementů a následně likvidována. Odstraňovaná plazma může být nahrazena čerstvou mraženou plazmou dárce nebo koloidním roztokem s albuminem. Jde o neselektivní metodu, kdy jsou s plazmou odstraňovány látky o vysoké molekulové hmotnosti jako autoprotilátky,

aloprotilátky, imunoglobuliny, komplexy antigen-protilátka, endogenní, exogenní jedy a další složky v plazmě přítomné [1]. Vývoj aferetických metod směřoval k více selektivním procedurám. Rheoferéza je technikou, která má za cíl zlepšit rheologické vlastnosti krve. Od plazmaferézy se odlišuje tím, že separovaná plazma prochází druhým, rheoferetickým filtrem, který zachytává přesně definované spektrum proteinů o vysoké molekulové hmotnosti. Proto je také nazývána dvojitě filtrační plazmaferézou (DFPP, double filtration plasmapheresis). Mezi molekuly vychytávané rheoferetickým filtrem patří α_2 -makroglobulin, fibrinogen, LDL-cholesterol, Lp(a), von Willebrandův faktor, IgM, fibronectin, multimer vit-

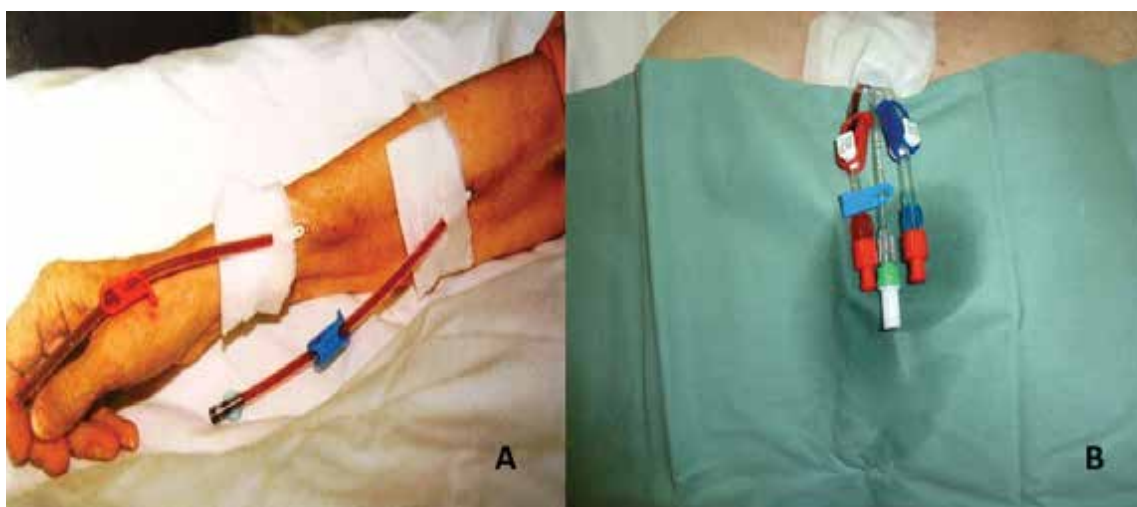
ronektinu [2]. Dochází ke snížení aktivity všech tří drah komplementu. To vede ke zlepšení viskozity krve a plazmy, ke snížení agregace erytrocytů. Nezávisle na základní chorobě dochází ke zlepšení mikrocirkulace. Fibrinogen a další globuliny, jako např. α_2 -makroglobulin, jsou determinantami krevní viskozity a slouží jako makromolekulár-



Obrázek 1. Aferetický přístroj nasetovaný na rheoferézu. Dole membránový filtr oddělující plazmu od krevních elementů, nahoře rheoferetický filtr vylučující makromolekuly. K posteli přichyceny setové linky mimotělního oběhu odvádějící z pacienta a vracející plnou krev zpět do oběhu pacienta

ní můstky pro agregaci erytrocytů. Plazmatická viskozita je procedurou redukována přibližně o 20 %, agregabilita erytrocytů o 60 %. Rheoferetické účinky na mikrocirkulaci jsou pleiotropní [3]. Kromě odstranění makromolekul dochází ke změnám v hladinách cytokinů, adhezivních molekul, zvyšuje se produkce endoteliálního oxidu dusnatého (NO), snižuje se agregabilita nejen erytrocytů, ale i trombocytů [4]. Některé složky koagulační kaskády jsou schopny aktivovat kaskádu komplementu, jehož terminální membránový komplex vede k poškození endotelu kapilár. Při rheoferéze dochází k redukci fibrinogenu, který má v koagulační kaskádě a jejím vztahu ke komplementu významnou úlohu. Úpravou mikrocirkulace se stabilizuje a upravuje kompletní interaktivní prostředí mezi plazmou, krevními buňkami, cévní stěnou, buněčnými a mimobuněčnými strukturami intersticia [5].

Po průchodu plazmy rheoferetickým filtrem jsou k ní navraceny krevní elementy a následně se vrací zpět do pacientova oběhu. Během jedné procedury je zpracován 1,5násobek plazmatického objemu. V rámci léčby makulární degenerace pacient absolvuje 8 procedur v 10 týdnech. V jednom týdnu proběhnou dvě terapie a následuje dvoutýdenní pauza. Tento cyklus se opakuje 3x a je zakončen dvěma terapiemi v 10. týdnu [6]. Mimotělní oběh vyžaduje antikoagulaci. Je používán citrát, nefrakcionovaný heparin nebo nízkomolekulární heparin. Jako cévní přístup mohou být použity vlastní žíly. Obrázek 2. Při jejich nedostatečné kvalitě je používán centrální žilní katetr zaváděný nejčastěji do jugulárních žil, méně často do v. subclavia. Incidence klinicky zřejmých nežádoucích reakcí je kolem 4 %, většina je méně závažných. Mezi závažné komplikace (incidence pod 1 %) patří alergické reakce, horečka, hemolýza, dyspnoe, šokový stav, arytmie. Na membránách filtrů se může tvořit bradykinin, jehož nadbytek může u pacientů na terapii ACE inhibitory (ACEI) vést k těžké hypotenzii a anafylaxii. ACEI by měly být vysazeny nejméně den před procedurou, je možno je nahradit blokátory angiotenzinu II (ARB). Gravidita není kontraindikací k provedení procedur [7].



Obrázek 2. Možnosti napojení mimotělního oběhu. (A) vlastní cévní řečiště, (B) centrální žilní katetr

V Dialyzačním středisku IKEM od roku 2018, kdy byl zahájen rheoferetický program, absolvovalo terapii z indikace makulární degenerace 25 pacientů. Po indikaci rheoferéz oftalmologem je pacient pozván na úvodní kontrolu, kde je zhodnocena z interního hlediska schopnost pacienta léčbu absolvovat a pacientovi podrobně vysvětlen postup terapie. Kontraindikací je nejčastěji těžká kardiální dysfunkce, při níž riziko hemodynamické nestability během procedur převažuje benefity léčby. Pokud nejsou nalezeny zábrany ani na jedné straně, jsou domluveny termíny léčby. U většiny pacientů jsme byli nuceni k hladkému průběhu procedur zavést centrální žilní katetr. Používáme permanentní katetr, který je v lokální anestezii zaváděn našimi lékaři na dialyzačním sálku v den první procedury. Výhodou permanentního katetru je, že se nemusí měnit po 2–3 týdnech tak, jako dočasné

katetry. Po ukončení léčby je katetr, vzhledem k nutnosti preparace vrostlé dakronovy manžety do podkoží, v lokální anestezii extrahován chirurgy na operačních sálech. Katetr je zaváděn v antibiotické profylaxi, která je podána pacientovi bezprostředně před výkonem. Procedury trvají 2–3 hodiny, veškerá léčba probíhá ambulantně. Většina pacientů procedury dobře snáší, může odjet ze střediska bez doprovodu domů. V týdnech, kdy katetr není používán, jsou nutné proplachy 1x/týden. Ty jsou prováděny buď na našem středisku, nebo po domluvě v dialyzačních centrech v místě bydliště.

Rheoferéza je zavedenou součástí léčebných protokolů některých onemocnění. Je to bezpečná a efektivní modalita v rámci terapeutických aferéz. Je indikována u chorob s poruchou mikrocirkulace nezávisle na etiopatogenezi onemocnění.

LITERATURA

1. Kosmadakis G. Rheopheresis: A narrative review. *Int J Artif Organs*. 2022 May; 45(5):445-454.
2. Blaha M, Andrys C, Langrova H, et al. Changes of the complement system and rheological indicators after therapy with rheopheresis. *Atheroscler Suppl*. 2015 May; 18:140-145.
3. Heigl F, Hettich R, Lotz N, et al. Indication and implementation of lipidapheresis, rheopheresis, or immunoabsorption (lessons learnt from Germany's largest apheresis center). *Atheroscler Suppl*. 2009 Dec; 10(5):137-141.
4. Kirschkamp T, Schmid-Schönbein H, Weinberger A, Smeets R. Effects of fibrinogen and alpha2-macroglobulin and their apheretic elimination on general blood rheology and rheological characteristics of red blood cell aggregates. *Ther Apher Dial*. 2008 Oct; 12(5):360-367.
5. Klingel R, Fassbender C, Fassbender T, Erdtracht B, Berrouschot J. Rheopheresis: rheologic, functional, and structural aspects. *Ther Apher*. 2000 Oct; 4(5):348-357.
6. Koss MJ, Kurz P, Tsoanelis T, et al. Prospective, randomized, controlled clinical study evaluating the efficacy of Rheopheresis for dry age-related macular degeneration. *Dry AMD treatment with Rheopheresis Trial-ART*. *Graefes Arch Clin Exp Ophthalmol*. 2009 Oct; 247(10):1297-1306.
7. Thompson GR; HEART-UK LDL Apheresis Working Group. Recommendations for the use of LDL apheresis. *Atherosclerosis*. 2008 Jun; 198(2):247-255.

ZEMŘEL PRIM. MUDR. MIROSLAV UHER



Je to jen půl roku, co jsem psal gratulaci ke krásným devadesátým narozeninám emeritnímu primáři kolínského očního oddělení MUDr. Miroslavu Uhrovi. Dnes, bohužel, musím napsat nekrolog. Dne 21. 10. 2022 primář Uher po těžké nemoci zemřel.

MUDr. Miroslav Uher byl výraznou postavou oftalmologie, uznávaným pracovníkem nemocnice v Kolíně a zároveň byl i významnou osobností města Kolína. Poslední rozloučení se konalo 1. 11. 2022 na kolínském hřbitově za účasti rodiny a přátel, zástupců očního oddělení, vedení nemocnice a představitelů města Kolína v čele se starostou M. Kašparem.

Čest jeho památce

prim. MUDr. Pavel Rezek, CSc.