

# ETIOPATOGENEZE SOUČASNÝCH MOŽNOSTÍ TERAPIE SEKUNDÁRNÍHO UVEITICKÉHO GLAUKOMU. PŘEHLED

Škrlová E., Svozílková P., Heissigerová J., Fichtl M.

Oční klinika, 1. lékařská fakulta, Univerzita Karlova a Všeobecná  
fakultní nemocnice v Praze

*Autoři práce prohlašují, že vznik i téma odborného sdělení  
a jeho zveřejnění není ve střetu zájmů a není podpořeno žádnou  
farmaceutickou firmou. Práce nebyla otištěna ani zaslána do jiného  
časopisu, s výjimkou kongresových abstrakt a doporučených postupů.*

Do redakce doručeno dne: 17. 8. 2022

Přijato k publikaci dne: 2. 1. 2023

Publikováno on-line: 20. 2. 2023



MUDr. Eva Škrlová  
Oční klinika, 1. LF UK a VFN v Praze  
Šejbalové 888/8  
152 00 Praha 5  
E-mail: eva@skrla.cz

## SOUHRN

Sekundární uveitický glaukom je závažnou zrak ohrožující komplikací nitroočních zánětů (uveitid). Rozvíjí se přibližně u 10–20 % pacientů trpících uveitidou (v závislosti na typu zánětu však může být jeho výskyt vyšší). Častěji je spojován s chronickými formami uveitid, zejména předních. Elevace nitroočního tlaku (NOT) a rozvoj sekundárního glaukomu vzniká jako přímý či nepřímý důsledek uveitidy a dále se může rozvinout v souvislosti s terapií nitroočního zánětu. Dle mechanismu vzniku rozlišujeme několik typů uveitického glaukomu: sekundární s otevřeným úhlem (včetně steroidy indukovaného sekundárního glaukomu), sekundární s uzavřeným úhlem a kombinací obou. Nutné je určit etiologii uveitidy a dle ní cílit léčbu zánětlivého procesu. Následně je nezbytné určit typ sekundárního glaukomu, který ovlivňuje výběr terapie. Kompenzace NOT je třeba docílit co nejrychleji, než dojde k nezvratnému poškození zrakového nervu a zorného pole. V první řadě volíme konzervativní farmakologickou terapii. Tato terapie však u sekundárního uveitického glaukomu selhává častěji než u primárního glaukomu otevřeného úhlu. Z tohoto důvodu je v případě refrakterních glaukomů nutné přistoupit k chirurgické či laserové terapii. Trabekulektomie zůstává zlatým standardem v chirurgické terapii sekundárního glaukomu, lze využít i jiných chirurgických technik (drenážních implantátů typu Ahmed, goniotomie u pediatrické populace, chirurgické iridektomie a synechiolýzy u uzavření úhlu apod.). Volba metody je individualizovaná dle klinického nálezu u pacienta a předchozích očních výkonů. Hlavním faktorem ovlivňujícím úspěšnost a účinnost filtračních operací je však adekvátní terapie a kontrola nitroočního zánětlivého procesu.

**Klíčová slova:** sekundární uveitický glaukom, uveitida, terapie sekundárního uveitického glaukomu

## SUMMARY

### PATHOGENESIS AND CURRENT METHODS OF TREATMENT OF SECONDARY UVEITIC GLAUCOMA. A REVIEW

Secondary uveitic glaucoma is a serious sight-threatening complication of intraocular inflammation (uveitis). It develops in approximately 10–20% of patients with uveitis (although this figure may be higher depending on the type of inflammation). It is more commonly associated with chronic forms of uveitis, especially anterior uveitis. Elevation of intraocular pressure (IOP) and the development of secondary glaucoma arise as a direct or indirect consequence of uveitis, and may develop further in association with therapy for intraocular inflammation. Several types of uveitic glaucoma are distinguished according to the mechanism of development: open-angle secondary glaucoma (including steroid-induced secondary glaucoma), angle-closure secondary glaucoma, and a combination of both. It is necessary to determine the pathogenesis of uveitis and target the treatment of the inflammatory process according to it. Subsequently, it is necessary to determine the type of secondary glaucoma, which influences the choice of therapy. Compensation for IOP should be achieved as quickly as possible, before irreversible damage to the optic nerve and visual field occurs. In the first instance, we choose conservative pharmacological therapy. However, this therapy fails more often in secondary uveitic glaucoma than in primary open-angle glaucoma. For this reason, surgical or laser therapy is necessary for refractory glaucoma. Trabeculectomy remains the gold standard in surgical therapy for secondary uveitic glaucoma, but other surgical techniques can also be used (Ahmed drainage implants, goniotomy in the paediatric population, surgical iridectomy, and synechia for angle closure etc.). The choice of method is individualised according to the clinical findings of the patient and previous ocular procedures. However, the main factor influencing the success and efficacy of filtration surgery is adequate therapy and control of the intraocular inflammatory process.

**Keywords:** secondary uveitic glaucoma, uveitis, therapy of secondary uveitic glaucoma

Čes. a slov. Oftal., 79, 2023, No. 3, p. 111–115

## ÚVOD

Sekundární uveitický glaukom je závažnou a relativně častou komplikací nitroočních zánětů (uveitid). Je definován jako zvýšení nitroočního tlaku (NOT) u pacienta s uveitidou, které vede k poškození zrakového nervu a způsobuje progresivní ztrátu zorného pole [1]. Sekundární glaukom se rozvíjí asi u 10–20 % pacientů s uveitidou [2]. U chronických závažných forem zánětu je však výskyt vyšší a může dosahovat až 46 % [3]. Incidence sekundárního glaukomu se také může lišit u různých typů uveitid. Nejčastěji bývá spojen herpes simplex keratouveitidou (54 %), herpes zoster uveitidou (38 %), sarkoidózou (34 %), Fuchsovou heterochromní iridocyklotidou (27 %), s uveitidou asociovanou s juvenilní idiopatickou artritidou (JIA) (15–35 %) [4].

Oční zánět způsobuje strukturální změny v komorovém úhlu, které vedou k elevaci NOT a následně ke glaukomové neuropatii. Mechanismy, kterými uveitida vede k elevaci NOT jsou nahromadění zánětlivých elementů v intertrabekulárních prostorech, edém lamel nebo uzavření úhlu v důsledku otoku ciliárního tělesa. K těmto změnám dochází většinou akutně a jsou reverzibilní, na rozdíl od tvorby jizev, předních synechií nebo prorůstání membrán v komorovém úhlu, kdy se jedná o chronické změny [3]. Dalším faktorem rozvoje sekundárního uveitického glaukomu je steroidní složka. Rozlišit mezi steroidní a zánětlivou složkou uveitického glaukomu je důležité, nicméně diferenciální diagnostika bývá obtížná. Léčba sekundárního uveitického glaukomu je zahajována lokálními antiglaukomatiky, nezbytné je rovněž vhodnou terapií účinně potlačit zánětlivou aktivitu uveitidy. V řadě případů nebývá konzervativní antiglaukomová léčba efektivní a je nutné přistoupit k časně antiglaukomové operaci, případně laserové terapii. Filtrační výkony jsou méně úspěšné než u primárního glaukomu s otevřeným úhlem. Opakované epizody zánětu, vícečetný mechanismus vzniku glaukomu a komplikace spojené s uveitidou

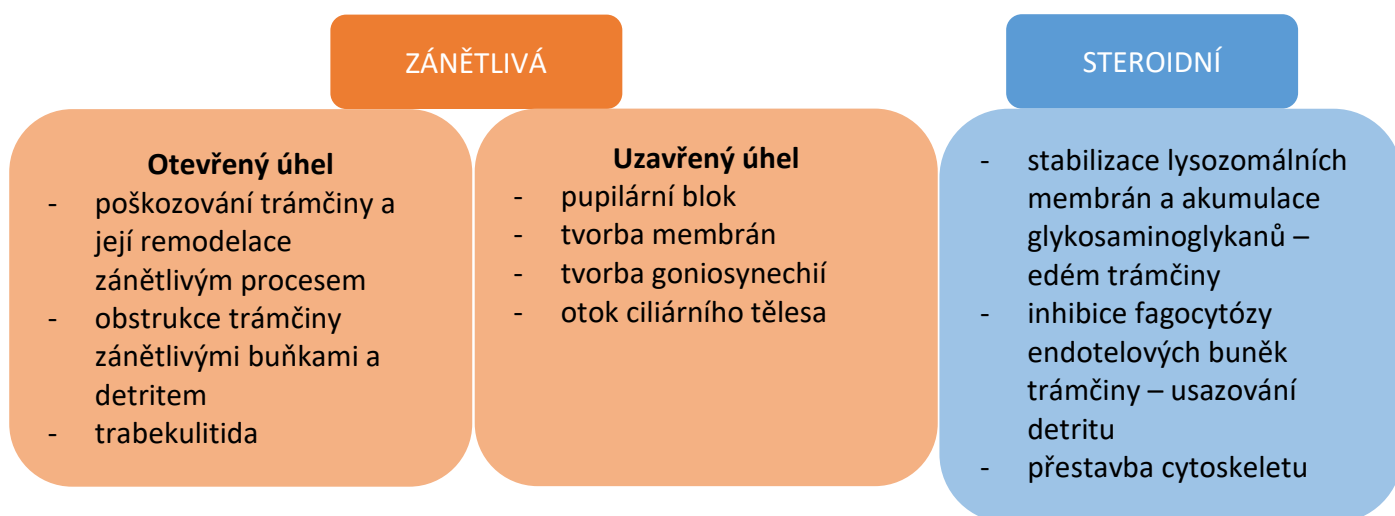
činí chirurgickou léčbu uveitického glaukomu náročnou [4].

## PATOGENEZE SEKUNDÁRNÍHO UVEITICKÉHO GLAUKOMU

Detailní mechanismy rozvoje sekundárního uveitického glaukomu zatím nebyly zcela objasněny. Elevace NOT je však z velké části způsobena zvýšením rezistence v odtokových cestách, což vede k nerovnováze mezi produkcí a odtokem komorové tekutiny. K tomu dochází zejména u herpetických a chronických uveitid. Paradoxně během aktivity akutní serofibrinózní uveitidy je NOT často snížen v důsledku poklesu produkce komorové tekutiny a zvýšení uveosklerálního odtoku a až po zklidnění zánětu může dojít k elevaci NOT [1,3,5]. Etiologii můžeme rozdělit na dvě velké skupiny – zánětlivou (kdy dochází k rozvoji glaukomu s otevřeným či uzavřeným úhlem) a steroidní (Obrázek 1).

### 1. Sekundární glaukom s otevřeným úhlem

Při zánětu dochází k poruše hematookulární bariéry a průniku zánětlivých buněk do přední komory, které následně ucpávají trávčinu. Dále produkcí prozánětlivých cytokinů, enzymů a volných kyslíkových radikálů způsobují **otok trabekula a cytotoxické poškození endoteliálních buněk** a v konečném důsledku i **jizvení** struktur komorového úhlu [3,6], což vede ke zvýšenému odporu v odtokových cestách a k elevaci NOT. Při aktivitě zánětu je v komorové tekutině **zvýšená koncentrace bílkovin**, které jednak přímo ucpávají trabekulum a Schlemmův kanál a dále zvyšují viskozitu předněkomorové tekutiny, a tím ještě více přispívají ke ztížení jejího odtoku konvenční cestou [1,5]. Například u chronické přední uveitidy je flare (zkalení) prediktivním faktorem rozvoje sekundárního steroidního glaukomu [5]. V neposlední řadě může docházet i k přímému zánětu trávčiny – **trabekulitidě**



Obrázek 1. Etiologie elevace nitroočního tlaku při uveitidě

i přes nízkou zánětlivou aktivitu v přední komoře, jako je tomu například u Posner-Schlossmanova syndromu, který se v poslední době připisuje infekcím herpetickými viry (zejména cytomegaloviry) [5,7].

### 1. Sekundární glaukom s uzavřeným úhlem

Zánětlivé buňky a bílkoviny v předněkomorové tekutině mohou vést k vytvoření adhezí mezi duhovkou a čočkou, a tím způsobit **pupilární blok**. Tento stav bývá asociován s chronickým zánětem nereagujícím na léčbu. Pupilární blok může být relativní, kdy je tok komorové tekutiny ze zadní do přední komory pouze zpomalen (např. u akutní exacerbace zánětu a přítomnosti fibrinu) nebo absolutní, při kompletní sekuzi zornice. Přítomnost zadních synechií je považována za znak závažné chronické uveitidy a je asociována s vysokým rizikem rozvoje sekundárního glaukomu [5]. Dále dochází ke vzniku **periferních předních synechií (PAS)**, zejména v dolní části úhlu, kde je nejvyšší akumulace zánětlivých buněk a buněčného detritu. Pouze u 7 % očí dojde k rozvoji PAS přesahujících rozsah 180° [5,8]. Predispozičními faktory pro rozvoj PAS jsou úzký úhel či předchozí uzávěr úhlu, pupilární blok a předozadní posun čočko-duhovkového diafragmatu [5]. Může docházet i k **tvorbě neovaskularizací** v úhlu a k **fibrovaskulárnímu uzávěru** [3]. Vzácně může k uzávěru úhlu dojít **edémem a přední rotací ciliárního tělesa**, např. u Vogt-Konayagi-Harada syndromu [4].

### 2. Steroidní glaukom

Lokální i systémové kortikoidy užívané v léčbě uveitidy inhibují schopnost fagocytózy endotelových buněk trámčiny, a tím potencují ucpávání trámčiny zánětlivými buňkami a detritem. Dále stabilizují lysozomální membrány – tento proces vede k akumulaci glykosaminoglykanů v buňkách a k edému trámčiny a dalšímu zvýšení odporu v odtokových cestách [9]. U 18–36 % pacientů s uveitidou se na elevaci NOT podílejí právě tyto účinky kortikoidů. Sekundární glaukom způsobený kortikoidy se zpravidla rozvíjí do 5 týdnů od nasazení terapie. Rozvinout se však může kdykoliv a rozlišit nežádoucí účinek kortikoidů a podíl zánětu na elevaci NOT není jednoduché [1,9]. Frekvence sekundárního steroidního glaukomu v běžné populaci je jen 5 % [1].

## TERAPIE SEKUNDÁRNÍHO UVEITICKÉHO GLAUKOMU

Terapie sekundárního uveitického glaukomu je cílena na kontrolu nitroočního zánětu, léčbu případného systémového onemocnění a na snížení NOT.

### 1. Léčba zánětu

Při terapii uveitid je vždy důležité identifikovat jejich případnou souvislost se systémovým onemocněním a dle toho vést cílenou terapii. Nezbytná je mezioborová spolupráce s cílem potlačit zánětlivou aktivitu uveitidy

a stabilizovat systémové onemocnění. Je prokázáno, že četnost recidiv onemocnění je přímo úměrná postižení zrakové ostrosti pacienta [10].

### a. Infekční uveitidy

S elevací NOT jsou spojovány zejména uveitidy herpetické etiologie. Zde je iniciální elevace NOT patognomická. Celková terapie zahrnuje virostatika – aciklovir či valaciclovir. Ganciklovir či aciklovir lze v případě keratouveitidy podávat lokálně. Pokud je rohovka intaktní, je i u infekčních uveitid léčba lokálními kortikoidy plně indikována a vede často k rychlému snížení NOT.

### b. Imunitně podmíněné a idiopatické uveitidy

V terapii imunitně podmíněné uveitidy se užívají zejména kortikoidy lokálně i celkově, imunosupresiva a biologická terapie.

### Kortikoidy

Kortikoidy jsou léky první volby v léčbě imunitně podmíněných uveitid. Podávají se lokálně (topicky, subkonjunktiválně, parabolárně, intravitreálně), v případě intermediální uveitidy, zadní uveitidy a panuveitidy či nutnosti léčby celkového základního onemocnění i systémově. Lokální kortikoidy jsou nezbytné pro zklidnění zánětlivé aktivity přední uveitidy. Pro možná rizika spojená s jejich podáváním (sekundární glaukom, rozvoj katarakty atd.) je nutné zvážit případnou dlouhodobou aplikaci. Obecně platí, že při relativně krátkodobém užívání u akutních serofibrinózních předních uveitid je s výhodou použít silnější kortikoidy (dexamethasone) a při elevaci NOT přidat antiglaukomatika. U chronických předních uveitid je potom v případě elevace NOT třeba zvážit podání kortikoidů slabších (fluorometholon).

Celkově podávané kortikoidy mají rychlý nástup účinku a jsou efektivní. Neměly by se však ve vyšších dávkách podávat dlouhodobě [5].

### Mydriatika a cykloplegika

Mydriatika a cykloplegika jsou indikována při aktivitě zánětu k prevenci tvorby zadních synechií a k rozrušení stávajících synechií. Dalším důvodem jejich preskripce je zmírnění bolesti [4].

### Imunosupresiva

Antimetabolity (metotrexát, mykofenolát mofetil, azathioprin) a inhibitory T buněk (cyklosporin A, takrolimus) jsou užívány, pokud je onemocnění refrakterní k léčbě kortikoidy nebo jsou závažné kontraindikace užití kortikoidů. Nástup účinku zpravidla trvá několik týdnů a léčba patří do rukou zkušeného lékaře [17].

### Biologická terapie

V posledních letech dochází k rozšíření využití biologik, která významně přispěla ke zlepšení prognózy pacientů s autoimunitní uveitidou. Do této skupiny léků patří monoklonální protilátky proti tumor nekrotizujícímu faktoru alfa (adalimumab, infliximab ad.). Dále byl prokázán

účinek například u anti CD20 (rituximab), anti IL-6 (tocilizumab), anti IL-17 (sekukinumab), anti IL-12 a IL-23 (ustekinumab). Kromě adalimumabu však tyto léky nebyly schváleny pro léčbu uveitid a jsou používány v režimu off-label [17].

## 2. Vlastní léčba glaukomu

### a. Medikamentózní terapie

Terapie sekundárního uveitického glaukomu se zahajuje vždy lokální antiglaukomovou terapií. Léky první volby jsou zde  $\beta$ -blokátory a inhibitory karboanhydrázy. Při systémovém podávání inhibitorů karboanhydrázy v případě pacientů dětského věku je však nutná opatrnost pro riziko metabolického rozvratu. U prostaglandinů existuje teoretické riziko prozánětlivého působení. Na základě údajů z literatury [11,12] se však jedná o velmi účinnou skupinu farmak bezpečnou i u nitroočních zánětů, což potvrzují i zkušenosti z naší klinické praxe.  $\alpha$ -adrenergických agonistů lze také využít, s výhodou v kombinaci s ostatními antiglaukomatiky (Tabulka 1). Miotika zvyšují riziko tvorby zadních synechií, působí prozánětlivě a narušují hematookulární bariéru, proto jsou kontraindikována.

Hyperosmotické léky zvyšují osmolalitu plazmy a extracelulárních prostor, následně je zvýšen export molekul vody z buněk do cév, tímto mechanismem snižují NOT. Lze je využít při akutních stavech k rychlému snížení NOT, nelze je však užívat dlouhodobě.

### b. Chirurgická terapie

Medikamentózní terapie u sekundárního uveitického glaukomu selhává ve vyšší míře než u primárního glaukomu s otevřeným úhlem. V případě přetrvávající elevace NOT přes maximální tolerovanou antiglaukomovou terapii nebo v případě pupilárního bloku je vhodné přistoupit k chirurgické terapii. Pro úspěch chirurgických intervencí je klíčová dobrá perioperační kontrola zánětlivého procesu. Volba konkrétního přístupu závisí na zkušenostech operátora, klinickém obrazu a předchozích provedených výkonech.

### Chirurgická iridektomie a synechiolýza

Chirurgická iridektomie je indikována v případě pupilárního bloku a uzávěru úhlu jako léčba první volby. Je doporučeno kombinovat iridektomii se synechiolýzou. Rozrušit by se měly nejen zadní synechie mezi duhovkou a přední plochou čočky, ale též PAS [5].

### Trabekulektomie

Trabekulektomie (TE) s využitím antimetabolitů (mitomycin C, 5-fluorouracil) je zlatým standardem v léčbě refrakterního uveitického glaukomu. Dobrá kontrola zánětu je klíčová pro úspěch operace. V ideálním případě by měl být nález na oku bez známek aktivity nitroočního zánětu 3 měsíce před výkonem. Dodržení tohoto doporučení často není možné pro výraznou elevaci NOT a riziko progresse glaukomové neuropatie [5]. Úspěšnost TE dosahuje po 5 letech 54 %. 78 % pacientů však musí užívat lokální antiglaukomatika [1]. U pacientů s uveitidou je také vyšší riziko pooperační hypotonie a vyšší riziko jizvení než u pacientů s primárním glaukomem [1,6].

### Nepenetrující výkony – Hluboká sklerektomie

Hluboká sklerektomie s využitím antimetabolitů se ukazuje jako efektivní chirurgická technika při terapii sekundárního uveitického glaukomu. Nezanedbatelný počet pacientů však po čase vyžaduje terapii antiglaukomatiky, goniopunkturaci či jiný chirurgický zákrok [13].

### Drenážní implantáty

Drenážní implantáty typu Ahmed, Baerveldt a Molteno se ukazují jako velmi dobrá alternativa s vysokou mírou úspěšnosti zejména u očí po předchozích výkonech [1]. V případě sekundárního glaukomu asociovaného s JIA uveitidou jsou doporučovány jako metoda první volby [5]. Mezi pooperační komplikace patří dekompenzace rohovky, diplopie nebo expozice implantátu. Riziko pooperační hypotonie je lehce vyšší než u pacientů s primárním glaukomem, rozdíl však není statisticky signifikantní. Míra úspěšnosti léčby je srovnatelná s úspěšností u primárního glaukomu [14,15].

Tabulka 1. Léky snižující nitrooční tlak

Skupina léku	Mechanismus účinku	Kontraindikace
$\beta$ -blokátory	snížení produkce komorové tekutiny	astma, dekompenzované srdeční selhání, AV blok II. a III. st. nekompenzovaný kardiostimulátorem
Inhibitory karboanhydrázy	snížení produkce komorové tekutiny	nízký počet endotelových buněk, u celkového podávání renální selhání, nízké hladiny kalia, hyperchloremická acidóza CAVE p.o. podání u dětí může vést k metabolickému rozvratu
Prostaglandiny / Prostamidy	zvýšení uveosklerálního odtoku	hypersenzitivita CAVE: riziko zhoršení cystoidního makulárního edému
$\alpha$ -adrenergní agonisté	snížení produkce komorové tekutiny, u brimonidinu i zvýšení uveosklerálního odtoku	současná terapie inhibitory monoaminoxidázy, dětský věk

### Goniotomie

Goniotomie může být indikována u mladých pacientů a pacientů dětského věku jako bezpečná alternativa TE s relativně vysokou úspěšností [3,6].

### Minimálně invazivní chirurgický přístup

V poslední době dochází k rozvoji minimálně invazivních chirurgických metod (MIGS) jako bezpečnější alternativy ke klasickým filtračním výkonům. Během těchto zákroků dochází k minimálnímu narušení normální anatomie oka. Využívá se mikroimplantátů zaváděných ab interno či ab externo za účelem posílit existující odtokové mechanismy (např. Preserflo, Xen, iStent, Trabectome ad.). K posouzení efektu MIGS u sekundárního uveitického glaukomu však dosud není dostatečné množství dat [6].

### c. Laserová terapie

Provedení laserové iridotomie (LI) je efektivní v případě terapie pupilárního bloku a uzávěru úhlu. U uveitického glaukomu je však pro vysoké riziko časně selhání LI často volena chirurgická iridektomie [18]. Selektivní laserová trabekuloplastika (SLT) není obecně doporučována u sekundárního uveitického glaukomu. V roce 2021 však byla publikována studie ukazující srovnatelný efekt SLT v porovnání s primárním glaukodem. Míra

komplikací a selhání byla též srovnatelná. Z SLT profitovali zejména pacienti se steroidní složkou sekundárního uveitického glaukomu [16]. V případě selhání chirurgické terapie lze s opatrností volit transsklerální cyklofotokoagulaci. Tento výkon však s sebou u sekundárního uveitického glaukomu nese riziko rozvoje hypotonie, zhoršení až ztráty zraku, ftízy bulbu a exacerbace zánětu v porovnání s glaukomy jiné etiologie. Proto se jedná o jednu z posledních využívaných modalit po selhání předchozí terapie [4,5].

## ZÁVĚR

Sekundární uveitický glaukom je závažnou a zrak ohrožující komplikací uveitid, jehož léčba může být obtížná. I přes výrazný rozvoj možností terapie primárního glaukomu chybí v případě sekundárního uveitického glaukomu rozsáhlé prospektivní randomizované studie k porovnání efektivity různých metod. V porovnání s primárním glaukodem častěji dochází k selhání medikamentózní terapie a chirurgické výkony s sebou mohou nést vyšší riziko komplikací. Chirurgická terapie je přísně individuální, závisí na klinickém obraze, předchozích výkonech a zkušenosti a preferenci operátora. Klíčová je dobrá kontrola zánětu v perioperačním a pooperačním období.

## LITERATURA

- Kalogeropoulos D, Sung VC. Pathogenesis of Uveitic Glaucoma. *J Curr Glaucoma Pract.* 2018;12(3):125-138.
- Sayed MS, Lee RK. Current management approaches for uveitic glaucoma. *Int Ophthalmol Clin.* 2015;55(3):141-160.
- Bodh SA, Kumar V, Raina UK, Ghosh B, Thakar M. Inflammatory glaucoma. *Oman J Ophthalmol.* 2011;4(1):3-9.
- Muñoz-Negrete FJ, Moreno-Montañés J, Hernández-Martínez P, Rebolledo G. Current Approach in the Diagnosis and Management of Uveitic Glaucoma. *Biomed Res Int.* 2015;2015:742792.
- Sng CC, Ang M, Barton K. Uveitis and glaucoma: new insights in the pathogenesis and treatment. *Prog Brain Res.* 2015;221:243-269.
- Kalogeropoulos D, Kalogeropoulos C, Moschos MM, Sung V. The Management of Uveitic Glaucoma in Children. *Turk J Ophthalmol.* 2019;49(5):283-293.
- Pleyer U, Chee SP. Current aspects on the management of viral uveitis in immunocompetent individuals. *Clin Ophthalmol.* 2015;9:1017-1028.
- Sherman ER, Cafiero-Chin M. Overcoming diagnostic and treatment challenges in uveitic glaucoma. *Clin Exp Optom.* 2019;102(2):109-115.
- Phulke S, Kaushik S, Kaur S, Pandav SS. Steroid-induced Glaucoma: An Avoidable Irreversible Blindness. *J Curr Glaucoma Pract.* 2017;11(2):67-72.
- Dana MR, Merayo-Llodes J, Schaumberg DA, Foster CS. Prognosticators for visual outcome in sarcoid uveitis. *Ophthalmology.* 1996;103(11):1846-1853.
- Taylor SR, Gurbaxani A, Sallam A, Lightman S. Topical prostaglandin analogues and conjunctival inflammation in uveitic glaucoma. *Open Ophthalmol J.* 2012;6:75-78.
- Markomichelakis NN, Kostakou A, Halkiadakis I, Chalkidou S, Papakonstantinou D, Georgopoulos G. Efficacy and safety of latanoprost in eyes with uveitic glaucoma. *Graefes Arch Clin Exp Ophthalmol.* 2009;247(6):775-780.
- Mercieca K, Steeples L, Anand N. Deep sclerectomy for uveitic glaucoma: long-term outcomes. *Eye (Lond).* 2017;31(7):1008-1019.
- Ramdas WD, Pals J, Rothova A, Wolfs RCW. Efficacy of glaucoma drainage devices in uveitic glaucoma and a meta-analysis of the literature. *Graefes Arch Clin Exp Ophthalmol.* 2019;257(1):143-151.
- Tan AN, Cornelissen MF, Webers CAB, Erckens RJ, Berendschot T, Beckers HJM. Outcomes of severe uveitic glaucoma treated with Baerveldt implant: can blindness be prevented? *Acta Ophthalmol.* 2018;96(1):24-30.
- Zhou Y, Pruet CM, Fang C, Khanna CL. Selective laser trabeculoplasty in steroid-induced and uveitic glaucoma. *Can J Ophthalmol.* 2021.
- Klímová A, Heissigerová J, Brichová M, Říhová E, Svozílková P. Léčba uveitid. *Remedia* 2018; 28: 78-82. Czech.
- Peter A. Netland, MD. PhD. Treating Uveitic Glaucoma: What Works? *Review of Ophthalmology*, 2018 Mar, available from: <https://www.reviewofophthalmology.com/article/treating-uveitic-glaucoma-what-works>