

OBROVSKÝ PROLAKTINÓM. KAZUISTIKA

Šulavíková Z.¹, Krásnik V.²

¹Očná klinika, Fakultná nemocnica Trenčín

²Klinika oftalmológie LFUK a UNB, Bratislava

Autori práce prehlasujú, že vznik a téma odborného výstupu nie je v strete záujmov a nie je podporená žiadnou farmaceutickou firmou. Práca nebola zadaná inému časopisu.

Do redakcie doručeno dne: 8. 2. 2023

Prijato k publikácii dne: 1. 3. 2023



MUDr. Zuzana Šulavíková, FEBO
Očná klinika, Fakultná nemocnica
Trenčín
Legionárska 28
911 71 Trenčín
E-mail: zuzana.sulavik@gmail.com

SÚHRN

Úvod: Prolaktinóm je adenóm hypofýzy, ktorý secernuje prolaktín. Tvorí približne 40 % všetkých adenómov hypofýzy. Podľa veľkosti sa delí na mikro, makro a obrovský prolaktinóm. U žien sa prejavuje poruchou menštruačného cyklu až amenorrhoeou, galaktorrhoeou, nárastom hmotnosti, u oboch pohlaví ako sterilita, hypogonadizmus, znížené libido a depresia. Pri makroadenóme sa pridávajú aj príznaky z útlaku okolitých štruktúr ako bolesť hlavy, vomitus, dolný chiazmatický syndróm a oftalmoplégia. Poruchy zorného poľa z útlaku chiazmy spôsobuje tumor o veľkosti minimálne 10–15 mm so supraselárnym šírením, ktorý preráža diaphragma sellae. Obrovské prolaktinómy s rozmerom nad 40 mm sú zriedkavé a tvoria 1–5% všetkých prolaktinómov.

Kazuistika: Formou článku prezentujeme prípad 38-ročnej odídenkyne z Ukrajiny s pokročilým dolným chiazmatickým syndrómom pri obrovskom prolaktinóme. Nádor utláča chiazmu zdola, infiltruje aj ľavostranný sinus cavernosus a spôsobuje ľavostrannú amaurozu a pravostrannú temporálnu hemianopsiu.

Záver: Dolný chiazmatický syndróm sa vyznačuje bitemporálnou hemianopsiou, poklesom centrálnej zrakovej ostrosti, bilaterálnou descendentnou atrofiou optického nervu tvaru motýlika a hemianoptickou ztuhlosťou zreníc. Makroprolaktinómy sa vyskytujú častejšie u mužov ako u žien. Ich diagnostika je často oneskorená, pravdepodobne preto, že symptómy hyperprolaktinémie sú u mužov menej zjavné, zatiaľ čo ženy majú tendenciu prezentovať sa skôr v dôsledku nepravidelností menštruačného cyklu. Prolaktinómy majú zvyčajne dobrú prognózu. Je dostupná efektívna medikamentózna liečba dopaminergnými agonistami. Poznať celkové príznaky prolaktinómu a cielene ich skúmať pri odbere anamnézy nám uľahčí diagnostiku pri podozrení na kompresívne lézie optickej chiazmy.

Kľúčové slová: prolaktinóm, hypofýza, bitemporálna hemianopsia, hyperprolaktinémia

SUMMARY

GIANT PROLACTINOMA. A CASE REPORT

Aim: Prolactinoma is a pituitary adenoma that secretes prolactin. Approximately 40% of all pituitary adenomas are prolactinomas. According to size, they are divided into micro, macro and giant prolactinomas. In women, prolactinomas cause irregularities of the menstrual cycle such as amenorrhea, galactorrhea, weight gain, in both sexes they cause sterility, hypogonadism, decreased libido and depression. In macroadenomas, symptoms due to the compression of the surrounding structures are also manifested, such as headache, vomiting, lower chiasmatic syndrome and ophthalmoplegia. Loss of the visual field due to compression of the optic chiasm is caused by a tumor larger than 10–15 mm with suprasellar spreading, which breaks through the diaphragma sellae. Giant prolactinomas are larger than 40 mm and make up 1–5% of all prolactinomas.

Case report: In this article I present the case of a 38-year-old woman from Ukraine with advanced chiasmatic syndrome caused by a giant prolactinoma. The tumor is infiltrating the left cavernous sinus, causing left-sided amaurosis and right-sided temporal hemianopsia.

Conclusion: Inferior chiasmatic syndrome is characterized by bitemporal hemianopsia, a deterioration of visual acuity, bilateral bow-tie descendent atrophy of the optic nerve disc, and hemianopic rigidity of the pupils. Macroprolactinomas occur more frequently in men than in women. The diagnosis is often delayed, probably because the symptoms of hyperprolactinemia are less obvious in men, while women tend to present earlier due to menstrual cycle irregularities. Prolactinomas usually have a good prognosis. Effective medical treatment with dopamine agonists is available. Knowledge of the prolactinoma symptoms could help the diagnosis of compressive lesions of the optic chiasm.

Key words: prolactinoma, pituitary gland, bitemporal hemianopsia, hyperprolactinemia

Čes. a slov. Oftal., 79, 2023, No. 3, p. 143–148

ÚVOD

Prolaktinóm je adenóm hypofýzy, ktorý secernuje prolaktín. Prolaktinómy tvoria približne 40 % všetkých adenómov hypofýzy a podľa epidemiologických prieskumov je prevalencia 50/100 000 a incidencia je 3–5/100 000 obyvateľov za rok [1]. Diagnostikuje sa častejšie u žien ako u mužov. U žien sa hyperprolaktinémia prezentuje amenorrhoeou, galaktorrhoeou, sterilitou, nárastom hmotnosti, retenciou vody a depresiou. V dôsledku deficitu pohlavných hormónov dochádza k osteoporóze. U mužov je prejavom hypogonadizmu znížené libido, impotencia, sterilita, strata ochlpenia, arteriálna hypotenzia, akromegália, vzácne gynekomastia a galaktorrhea. Príznaky u mužov sú menej nápadné a preto je čas diagnózy oneskorený [1,2].

Podľa veľkosti sa delí na mikroprolaktinóm (do 10 mm), makroprolaktinóm (nad 10 mm) a vzácny je obrovský alebo gigantický prolaktinóm, ktorý má rozmer nad 40 mm. Mikroprolaktinómy sú častejšie diagnostikované u žien a tvoria 60 % všetkých prolaktinómov. Vďaka pomalému rastu majú dobrú prognózu. Makroprolaktinómy sú častejšie diagnostikované u mužov. Pri nich sa objavujú okrem prejavov hyperprolaktinémie aj prejavy z útlaku okolitých štruktúr ako bolesť hlavy, vomitus, poruchy zorného poľa či prejavy z útlaku hlavových nervov. Obrovské prolaktinómy sú zriedkavé a tvoria len 1–5% všetkých prolaktinómov, zvyčajne sú diagnostikované vo veku 20–50 rokov u mužov a menej často u žien po menopauze, s hláseným pomerom mužov a žien 9:1. Hoci sú obrovské prolaktinómy vo všeobecnosti benígne, rastú lokálne invazívne a možnými prejavmi sú zmeny správania, demencia, hemiparéza, epilepsia či rhinorrhea [1–3].

K očným prejavom tumoru hypofýzy patrí porucha farbocitu, defekty v zornom poli, descendentná atrofia optického nervu, bolesť hlavy, porucha motility extraokulárnych svalov a vzácne exoftalmus či Hornerov syndróm. Edém terča zrakového nervu (TZN) je vzácny. Oftalmoplégia vzniká pri útlaku hlavových nervov, ktoré prechádzajú sinus cavernosus [4]. Dolný chiazmatický syndróm je spôsobený útlakom chiasma opticum z kaudálnej strany. Vzniká útlakom krížiacich sa vlákien z dolných nazálnych kvadrantov, ktoré tvoria prednú Wilbrandovu kľučku. V skorých fázach sa prejavuje ako bitemporálna horná kvadrantanopsia s prechodom do bitemporálnej hemianopsie. Výpadky rešpektujú vertikálny meridián. Pri dolnom chiazmatickom syndróme dochádza k typickému obrazu atrofie TZN tvaru motýlika na optickej koherentnej tomografii (OCT) v nazálnom a temporálnom kvadrante. Cez horný a dolný okraj papily vstupujú vlákna z periférie temporálnych kvadrantov a tie sú pri tomto útlaku poškodené ako posledné [5]. Kompresívne výpadky zorného poľa v oblasti chiazmy bývajú často asymetrické. Pri vyšetrení farbocitu môžeme detekovať desaturáciu farieb cez vertikálnu stredovú čiaru. Tento nález je skorým znakom kompresie chiazmy. Keď je prítomná atrofia optiku na OCT, prognóza na zotavenie zrakových funkcií je limitovaná [4,5].

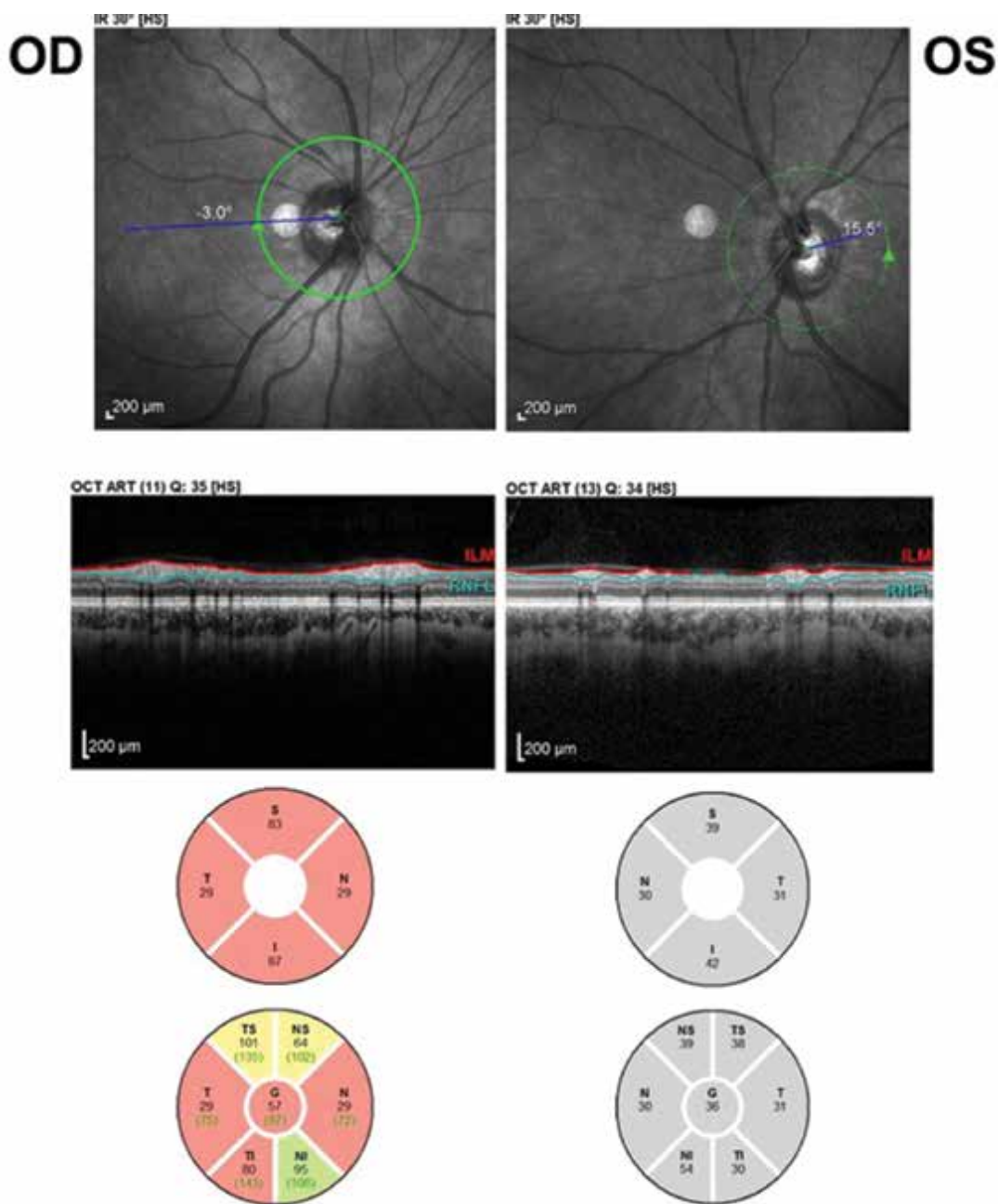
Prolaktinómy majú zvyčajne dobrú prognózu, je dostupná efektívna medikamentózna liečba dopaminergnými agonistami, ktoré sa viažu na D2 dopaminový receptor a tým znižujú produkciu prolaktínu, tumor sa zmenšuje, uvoľňuje sa útlak chiazmy a postupne sa upravujú zrakové funkcie. Približne u ¼ pacientov zostanú zrakové funkcie aj po liečbe nezmenené. V prognóze je rozhodujúci čas. Čím kratšiu dobu trvá porucha zraku, tým lepšia je obnova zorného poľa po dekompresii. Kabergolín má menej nežiadúcich účinkov v porovnaní s jeho predchodcom bromokriptínom. Pri jeho zlyhaní alebo intolerancii neurochirurg indikuje selektívnu transfenoidálnu adenektómiu ev. rádioterapiu. Pri oboch vzniká riziko hypopituitarizmu, poškodenie hlavových nervov a vznik sekundárnych tumorov. Malígne prolaktinómy sú extrémne zriedkavé [5–8].

KAZUISTIKA

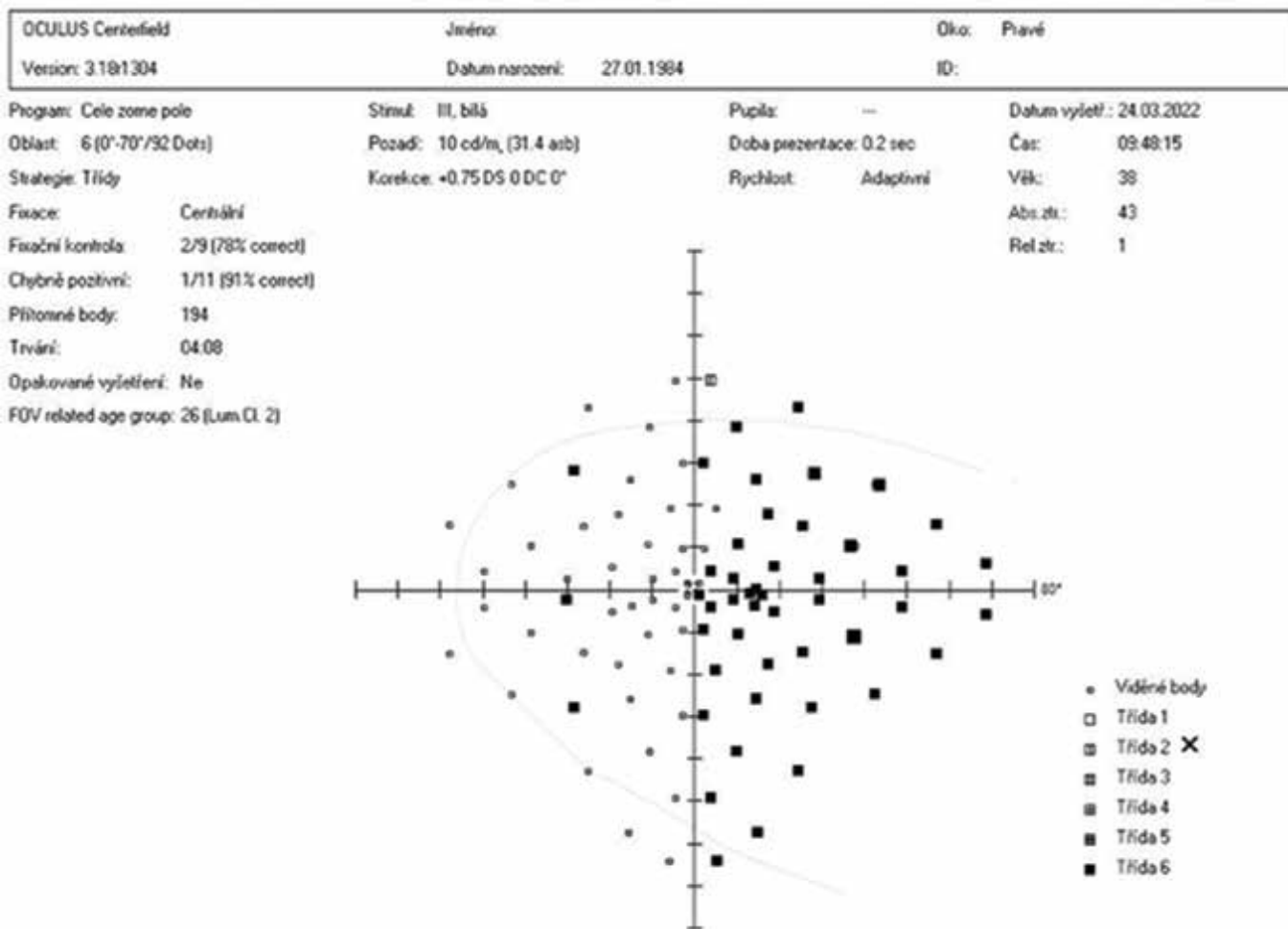
38-ročná pacientka, odídenkyňa z Ukrajiny bola v marci 2022 odoslaná spádovým oftalmológom na Očnú kliniku vo Fakultnej nemocnici v Trenčíne s diagnózou suspektná retrobulbárna neuritída na pravom oku. Pacientku trápi 10 dní trvajúce zhoršené videnie na pravom oku. Na ľavé oko nevidí približne 10 rokov, nevie prečo, nechodila k očnému lekárovi. Pacientka je bez zdravotnej dokumentácie a odber anamnézy je sťažený rečovou bariérou. Pacientka neužíva žiadne lieky, s ničím sa nelieči. Je 2x očkovaná proti COVID19, posledná dávka podaná pred 5 mesiacmi. Pred 2 týždňami bola pri bombardovaní a pri výbuchu. Často ju bolieva hlava. Pred 12 rokmi zažila stresujúcu udalosť, bola napadnutá schizofrenikom a v tom čase mala početné rezné rany na tele. Iné zdravotné ťažkosti neudáva. Najlepšie korigovaná zraková ostrosť do diaľky na pravom oku je 0,2. Na ľavom oku je zraková ostrosť bez svetlocitu. Hodnota vnútroočného tlaku je normálnej hodnoty, na pravom 13 a na ľavom oku 14 torrov. Nebola prítomná bolesť oka, porucha motility či oftalmoplégia. Predný segment oka je pokojný, na pravom oku je relatívny aferentný pupilárny defekt. Na očnom pozadí vidno ohraničený TZN, ktorý je bledý, s descendentnou atrofiou, fyziologickou exkaváciou, makula je hladká a cievy sú veku primerané. Na OCT zrakového nervu je obojstranne prítomná kritická redukcia vo vrstve nervových vlákien, priemerná hodnota vpravo 57 a vľavo 36 (Obrázok 1). Pri hlbšej analýze na pravom oku dominuje atrofia v temporálnom a nazálnom kvadrante v porovnaní s horným a dolným kvadrantom (T 29, N 29, S 83, I 87). Tento nález odpovedá motýlikovej atrofii. Perimeter nám odhalil obraz temporálnej hemianopsie na pravom oku (Obrázok 2). Na ľavom oku je vzhľadom k zrakovým funkciám úplná anopsia (Obrázok 3). Základný laboratórny screening nepreukázal žiadne odchýlky od normálnych referenčných hodnôt. Pacientke bolo realizované aj neurologické a interné konziliárne vyšetrenie, kde bola detekovaná mierna elevácia hepatálnych parametrov. Na magne-

tickej rezonancii (MR) mozgu rádiológ popisuje solídne cystický tumor hypofýzy tvaru orecha veľ. 43x30 mm (Obrázok 4, 5). Tumor sa šíri supraselárne a infiltruje ľavý sinus cavernosus. Tumor dislokuje chiazmu opticum kraniaálne. Stopka hypofýzy je spotrebovaná, nezobrazuje sa. Pri dôslednej anamnéze s prekladateľkou pacientka priznala 20-ročnú absenciu menzes (amenorrhea). Pomocou ultrasonografie bola gynekológom zistená atrofia maternice (hypogonadizmus). Ráno nalačno sme pacientke odobrali krv na vyšetrenie hormónov hypofýzy. Výsledok sérového prolaktínu je 3082 µg/l (referenčná hodnota 4,79–23,3 µg/l) a hodnota sérového makroprolaktínu je nehodnotiteľná. Z laboratória sme boli kon-

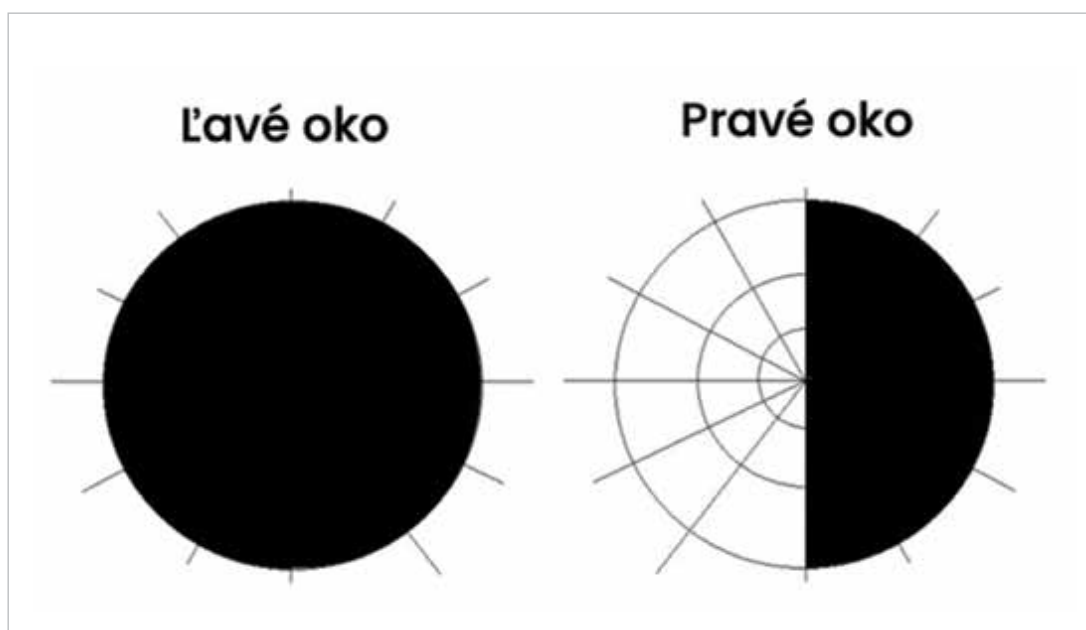
taktovaní pre alarmujúce výsledky. Na základe vyšetrení endokrinológ suponuje gigantický prolaktinóm. Bola zahájená liečba dopamínovým agonistom karbegoínom (Cabest® 0,5 mg tbl p.o.), dávka bola postupne saturovaná na dávku 4tbl/týždeň. Pri tejto liečbe došlo k signifikantnému poklesu hodnoty sérového prolaktínu z hodnoty 3082 µg/l v priebehu 21 dní na 71,34 µg/l. Pri liečbe dopamínovým agonistom došlo k hormonálnej úprave, čiastočnej regresii tumoru, ale k úprave zrakových funkcií a zorného poľa nedošlo. Pacientka bola preložená na neurochirurgickú kliniku k operačnému riešeniu, ale na operáciu, ďalšie plánované očné kontroly a MR mozgu sa z neznámej príčiny nedostavila.



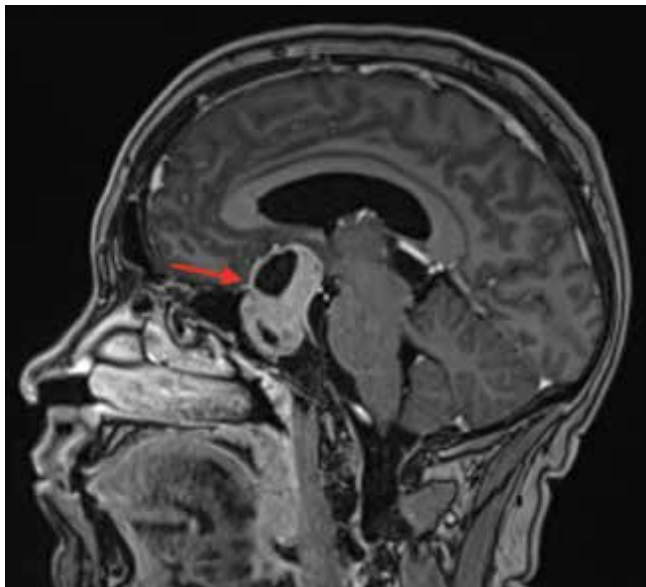
Obrázok 1. OCT terča zrakových nervov - kritická redukcia vo vrstve nervových vlákien bilaterálne, priemerná hodnota vpravo 57 a vľavo 36, na pravom oku je prítomná „bow-tie“ atrofia v temporálnom a nazálnom kvadrante, na ľavom oku je pokročilá atrofia vo všetkých kvadrantoch



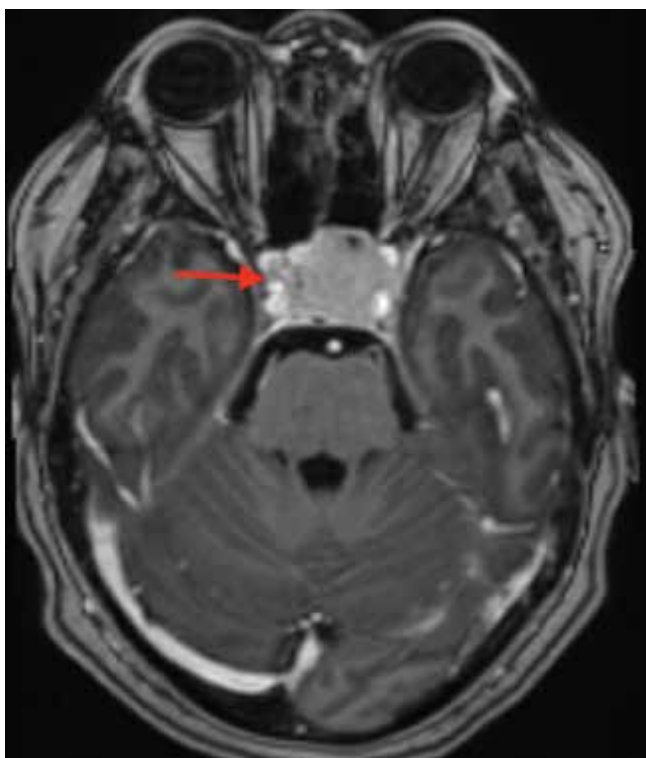
Obrázok 2. Perimeter pravého oka s nálezom temporálnej hemianopsie



Obrázok 3. Model zorného poľa pacientky – na pravom oku nález temporálnej hemianopsie a na ľavom oku úplná anopsia



Obrázok 4. MR mozgu T1-viazaný sagitálny scan zobrazuje solídne-cystický tumor hypofýzy tvaru orecha, veľkosti 43x30 mm, vychádza zo sedla a šíri sa supraselárne



Obrázok 5. MR mozgu T1-viazaný axiálny scan s tumorom v oblasti hypofýzy s postkontrastným enhancementom

DISKUSIA

Adenómy hypofýzy sú heterogénnou skupinou tumorov, tvoria 10–15 % všetkých intrakraniálnych nádorov a z toho 40 % sú prolaktinómy. Klinické prejavy sú endokrínne a neurooftalmologické. Prvé predstavujú kombináciu hyperprolaktinémie a hypopituitarizmu, druhé vznikajú

následkom útlaku okolitých štruktúr [1,7]. Dolný chiazmatický syndróm je najčastejšou formou útlaku chiazmy. Keď nádor prerazí diafragma sellae a naďalej rastie, začne tlačiť na chiazmu zdola, kde sú uložené krížiacia sa vlákna z nazálnych kvadrantov retiny, v dôsledku čoho vzniká retrográdna degenerácia axónov a parciálna TZN tvaru motýlika. Pokles zrakovej ostroti a defekty na perimetri vznikajú postupne a nemusí si ich pacient v úvodných štádiách ochorenia všimnúť [5]. Frisen a kol. zistili, že elevácia chiazmy o 6 mm je spojená v 50 % prípadov s poruchami v zornom poli a pri elevácii chiazmy o ďalších 5 mm je výskyt defektov 90 %. Kompresia chiazmy adenómom hypofýzy zdola typicky spôsobuje obraz bitemporálnej hemianopsie, ale veľmi často je kompresia chiazmy asymetrická [9].

Štúdie s makroadenómami popisujú variabilné defekty v zornom poli, napr. unilaterálna superotemporálna kvadrantanopsia, bitemporálna hemianopsia, horná bitemporálna kvadrantanopsia, homonymná hemianopsia, temporálna hemianopsia na jedno oko a superotemporálna kvadrantanopsia na druhom oku [10]. Hemianopsiu spôsobuje tumor o veľkosti aspoň 10–15 mm (makroprolaktinóm) so supraselárnym šírením nad diafragma sellae. Makroprolaktinómy sú častejšie u mužov ako u žien a diagnostika je často oneskorená, pravdepodobne preto, že symptómy hyperprolaktinémie sú u mužov menej zjavné, zatiaľ čo ženy majú tendenciu prezentovať sa skôr pre nepravidelnosti menštruačného cyklu. Prejavia sa až neurologickými komplikáciami pri šírení do okolitých štruktúr ako chiazma, tretia mozgová komora, sinus cavernosus, temporálny lalok či sinus sfenoidalis [7].

Zmeny na OCT sú prítomné skôr ako zmeny na perimetri. To je potvrdené na základe štúdie pacientov s mikroprolaktinómom do 7 mm bez zmien v zornom poli. Títo pacienti mali signifikantnú redukciu neuroretiny na OCT v porovnaní so zdravou referenčnou skupinou [11]. Pri vyšetrení očného pozadia je treba správne rozpoznať typ atrofie TZN, či ide o ascendentnú, descendentnú, post-neurotickú či glaukómovú atrofiu TZN spolu s koreláciou ostatného očného nálezu, vnútroočného tlaku a obrazu na perimetri. Príkladom je omyl u 68-ročného muža s pozitívnou rodinnou glaukómovou anamnézou a exkaváciou TZN 0,8. U pacienta bol diagnostikovaný normotenzný glaukóm pre normálne hodnoty vnútroočného tlaku a exkavácie na TZN. Pri detailnejšom vyšetrení bol zistený obrovský prolaktinóm [12]. Ahmed preukázal, že až 6,5 % pacientov s diagnózou normotenzný glaukóm mali v jeho súbore klinicky relevantnú kompresiu zrakovej dráhy [13].

Dopamín z hypotalamu je hlavný regulátor, ktorý inhibuje sekréciu prolaktínu. Medikamentózna liečba dopaminergnými agonistami je liekom prvej voľby u prolaktinómov všetkých rozmerov. Veľkosť dávky a titrácia závisí od veľkosti tumoru. Popísané sú nežiaduce účinky tejto liečby ako nauzea, únava, nechutenstvo, poruchy správania a poruchy srdcovej chlopne. Ak je adenóm veľkých rozmerov a je lokálne invazívny, nahlodáva bázu lebky a zmenšenie nádoru touto liečbou môže spôsobiť rhinorrheu [14]. Vzácné boli popisované aj prípady herniácie optickej chiazmy pri liečbe kabergolínom, lebo pri

regresii tumoru došlo k herniácii chiazmy do prázdneho tureckého sedla a tým k progresii zrakových defektov [15]. Efekt kabergolínu na objem tumoru je aj pri nízkych dávkach výborný. Kabergolín funguje u 85 % pacientov. Rezistentný je prolaktinóm vtedy, keď nedôjde k zlepšeniu pri dávke 2 mg kabergolínu/týždeň [16]. Analýza 12 pacientov s makro a obrovským prolaktinómom s defektami v zornom poli potvrdila po 3 mesiacoch liečby zmenšenie tumoru priemerne o $43,6 \pm 4,5$ %. Približne po 3 týždňoch liečby došlo ku kompletnej (83 %) a parciálnej (17 %) regresii defektov v zornom poli [17]. Naopak niektoré štúdie zistili mierne zhoršenie defektov zorného poľa pri dlhodobej liečbe kabergolínom. Tieto oneskorené defekty sa vyskytujú po 2–5 rokoch trvajúcej liečby a predpokladaným dôvodom je priama toxicita dopaminergných agonistov na nervové vlákna. Vo väčšine prípadov sa defekty zlepšili po znížení dávky [18].

ZÁVER

Medzi najčastejšie prejavy mikroprolaktinómu patrí galaktorrhea, amenorrhea, gynekomastia, nárast hmotnosti, sterilita, hypogonadizmus, zníženie libida

a depresia. Poznať celkové príznaky prolaktinómu a cielene ich skúmať pri odbere anamnézy nám uľahčí diagnostiku pri podozrení na útlakovú léziu chiasma opticum. Pri makroadenóme sa pridávajú aj príznaky z útlaku okolitých štruktúr ako bolesť hlavy, vomitus, dolný chiazmatický syndróm, oftalmoplégia a hypopituitarizmus. Perimeter by sa mal vykonať u každého pacienta s nevysvetliteľnou jednostrannou poruchou videnia. Dolný chiazmatický syndróm sa vyznačuje bitemporálnou hemianopsiou, poklesom centrálnej zrakovkej ostrosti, bilaterálnou descendentnou atrofiou optiku tvaru motýlika a hemianoptickou ztuhlosťou zreníc. Veľmi časté sú aj asymetrické výpadky na perimetri. Obrovské prolaktinómy sú vo všeobecnosti benígne, ale môžu byť agresívne lokálnym invazívnym rastom, ktorým narušujú okolité štruktúry. Tieto tumory dobre reagujú na medikamentóznú liečbu agonistami dopamínu, pri ktorej by malo dôjsť k úprave laboratórných parametrov, zmenšeniu tumoru a v niektorých prípadoch aj k zlepšeniu zrakových funkcií. Keď je reakcia nedostatočná, medikamentózna liečba sa kombinuje s chirurgickou terapiou alebo rádioterapiou. Liečba vyžaduje interdisciplinárny prístup neurochirurga, endokrinológa a oftalmológa.

LITERATÚRA

- Chanson P, Maiter D. The epidemiology, diagnosis and treatment of Prolactinomas: The old and the new. *Best Pract Res Clin Endocrinol Metab.* 2019;33(2):101290.
- Shimon I. Giant Prolactinomas. *Neuroendocrinology.* 2019;109:51-56.
- Maiter D, Delgrange E. Therapy of endocrine disease: the challenges in managing giant prolactinomas. *Eur J Endocrinol.* 2014;170:213-217.
- Salmon JF. Kanski's Clinical Ophthalmology, 9th edition. Londýn: Elsevier 2020;787-790. ISBN: 978-0-7020-7711-1.
- Otradovec J. Klinická neurooftalmologie. Praha: Grada; 2003;205-212. ISBN: 80-247-0280-0.
- Ono M, Miki N, Kawamata T et al. Prospective study of high-dose cabergoline treatment of prolactinomas in 150 patients. *J Clin Endocrinol Metab.* 2008;93(12):4721-4727.
- Casanueva FF, Molitch ME, Schlechte JA et al. Guidelines of the Pituitary Society for the diagnosis and management of prolactinomas. *Clin Endocrinol (Oxf).* 2006;265-273.
- Kollerová J, Payer J. Štandardný diagnostický a terapeutický postup u pacienta s hyperprolaktinémiou. Ministerstvo zdravotníctva SR, schválené 1. mája 2020
- Frisén L, Jensen C. How robust is the optic chiasm? Perimetric and neuro-imaging correlations. *Acta Neurol Scand.* 2008;117(3):198-204.
- Gedik S, Gur S, Atalay B, Colak M, Altinors N, Akova YA. Humphrey visual field analysis, visual field defects, and ophthalmic findings in patients with macro pituitary adenoma. *Saudi Med J.* 2007;28(9):1380-1384.
- Ogmen BE, Ugurlu N, Faki S, Polat SB, Ersoy R, Cakir B. Retinal layers in prolactinoma patients: a spectral-domain optical coherence tomography study. *Int Ophthalmol.* 2021;41(4):1373-1379.
- Karl D, Gillan SN, Goudie C, Sanders R. Giant prolactinoma mimicking low-tension glaucoma at presentation. *BMJ Case Rep.* 2015;6.
- Ahmed II, Feldman F, Kucharczyk W et al. Neuroradiologic screening in normal-pressure glaucoma: study results and literature review. *J Glaucoma.* 2002;11:279-286.
- Česák T, Poczos P, Adamkov J et al. Medically induced CSF rhinorrhea following treatment of macroprolactinoma: case series and literature review. *Pituitary.* 2018;21(6):561-570.
- Papanastasiou L, Fountoulakis S, Pappa T et al. Brain and optic chiasmal herniation following cabergoline treatment for a giant prolactinoma: wait or intervene? *Hormones (Athens).* 2014;13(2):290-295.
- Inder WJ, Jang C. Treatment of Prolactinoma. *Medicina (Kaunas).* 2022;58(8):1095.
- Hacisahinogullari H, Canturk S, Dogansen S, Yarman S. Dopamine agonist for the rapid improvement of visual field defects in giant and macro-prolactinomas. *J Fr Ophtalmol.* 2022;45(5):511-518.
- Raverot G, Jacob M, Jouanneau E et al. Secondary deterioration of visual field during cabergoline treatment for macroprolactinoma. *Clin Endocrinol.* 2009;70:588-592.