

ČESKÁ a SLOVENSKÁ OFTALMOLOGIE

Časopis České a Slovenské oftalmologické společnosti

ČÍSLO 1 – LEDEN 2024 – ROČNÍK 80

VEDOUcí REDAKTOR

Prof. MUDr. Jiří Řehák, CSc., FEBO
Oční klinika LF UP a FN, Olomouc

ZÁSTUPCE VEDOUcíHO REDAKTORA

Doc. MUDr. Vladimír Krásnik, Ph.D.
Klinika oftalmologie LF UK a UNB, Bratislava

REDAKČNÍ RADA

Prof. MUDr. Rudolf Autrata, CSc., MBA
Dětská oční klinika LF MU a FN, Brno

Prof. PhDr. MUDr. Alena Furdová, Ph.D., MPH, MSc., FEBO
Klinika oftalmologie LF UK a UNB, Bratislava

Prof. MUDr. Jarmila Heissigerová, Ph.D., MBA
Oční klinika 1.LF UK a VFN,
Praha

Doc. MUDr. Oldřich Chrapek, Ph.D.
Oční klinika LF MU a FN, Brno

MUDr. Ladislav Jančo, Ph.D., MPH, FEBO
II. oční klinika SZU a FNSP F.D. Roosevelta, Banská Bystrica

Prof. MUDr. Petr Kolář, Ph.D.
Oční klinika SZU a UN, Bratislava

Doc. MUDr. Ján Lešťák, CSc, MSc, MBA, LLA, DBA, FEBO, FAOG
FBMI ČVUT v Praze

Doc. MUDr. Gabriela Mahelková, Ph.D.
Oční klinika dětí a dospělých 2.LF UK a FN Motol, Praha

MUDr. Klára Marešová, Ph.D., FEBO
Oční klinika LF UP a FN, Olomouc

MUDr. Jan Němčanský, Ph.D., MBA
Oční klinika FN a LF OU, Ostrava

Doc. MUDr. Šárka Pitrová, CSc., FEBO
Oční klinika JL s.r.o., Praha

Prof. MUDr. Frederik Raiskup, Ph.D., FEBO
Klinik für Augenheilkunde, Universitätsklinikum C. G. Carus, Dresden

Prof. MUDr. Matúš Rehák, Ph.D., FEBO
Univ.-Klinik für Augenheilkunde und Optometrie
Medizinische Universität, Innsbruck

Prof. MUDr. Pavel Rozsival, CSc., FEBO
Oční klinika FN a LF UK, Hradec Králové

Doc. MUDr. Pavel Studený, Ph.D., MHA
Oftalmologická klinika 3.LF UK a FNKV, Praha

Doc. MUDr. Martin Šín, Ph.D., FEBO
Oční klinika 1.LF UK a ÚVN, Praha

Doc. MUDr. Jana Štefaničková, Ph.D.
Klinika oftalmologie LF UK a UNB, Bratislava

Doc. MUDr. Dana Tomčíková, Ph.D., MHA
Klinika detskej oftalmologie LF UK a NÚDCH, Bratislava

Prof. MUDr. Eva Vlková, CSc.
Oční klinika LF MU a FN, Brno

MUDr. Peter Žiak, Ph.D.
Oční klinika JLF UK a UNM, Martin

ČESKÁ A SLOVENSKÁ OFTALMOLOGIE CZECH AND SLOVAK OPHTHALMOLOGY

80, 2024, No. 1

OBSAH

PŘEHLEDOVÝ ČLÁNEK

Karhanová M., Čivrný J., Kalitová J., Schovánek J., Malušková M., Hrevuš M., Schreiberová Z. Ultrazvukové vyšetření orbity při endokrinní orbitopatii – průvodce vyšetřením a doporučení pro praxi. Přehled 3

PŮVODNÍ PRÁCE

Chrapek O., Matušková V., Vysloužilová D., Beránek J., Souček J., Sičová K., Březík M. Pars plana vitrektomie v řešení rhytmogenního odchlípení sítnice 12

Veselý P., Beneš P., Sokolová Šidlová J., Záděrová P., Došková H. Vliv heteroforie na velikost fúzních rezerv do dálky a do blízka 18

Benca Kapitánová K., Javorka M., Vida R., Halička J., Králik M., Prídavková Z., Žiak P. Význam OCT pachymetrie v diagnostice keratokónusu 24

Poláčková V., Šindelářová H., Lahodová K., Němcová I., Šín M. Refrakční vady u příslušníků Armády České republiky 34

KAZUISTIKA

Majtánová N., Kolář P., Krišková P., Kéri P., Balazs T., Cholevik D., Kurilová V. Zlepšení porúch zorného poľa po ošetrení intrakraniálnych aneuryziem neuroembolizáciou. Kazuistiky 42

ZPRÁVA

Vedoucí redaktor: Informace pro autory 52

CONTENTS

REVIEW PAPER

Karhanová M., Čivrný J., Kalitová J., Schovánek J., Malušková M., Hrevuš M., Schreiberová Z. Ultrasound Examination of the Orbit in Patients with Thyroid-Associated Orbitopathy – Examination Guide and Recommendations for Everyday Practice. A Review 3

ORIGINAL PAPERS

Chrapek O., Matušková V., Vysloužilová D., Beránek J., Souček J., Sičová K., Březík M. Pars Plana Vitrectomy in the Treatment of Rhytmogenous Retinal Detachment 12

Veselý P., Beneš P., Sokolová Šidlová J., Záděrová P., Došková H. The Effect of Heterophoria on the Size of Distance and Near Fusion Vergence 18

Benca Kapitánová K., Javorka M., Vida R., Halička J., Králik M., Prídavková Z., Žiak P. Diagnostic Importance of OCT Pachymetry in Keratoconus 24

Poláčková V., Šindelářová H., Lahodová K., Němcová I., Šín M. Refractive Errors Among Members of the Armed Forces of the Czech Republic 34

CASE REPORT

Majtánová N., Kolář P., Krišková P., Kéri P., Balazs T., Cholevik D., Kurilová V. Improvement of Visual Field Defects after Neuroembolization Treatment of Intracranial Aneurysms. Case Reports 42

www.cs-ophthalmology.cz/en - anglická verze
www.cs-ophthalmology.cz/cs - česká/slovenská verze

On-line verze časopisu www.prolekare.cz/csof
Registrací a vložení svého předplatitelského kódu, který najdete na přebalu časopisu, získáte přístup do online verze časopisu.
Kontakt pro dotazy info@prolekare.cz nebo +420 602 244 819.

www.cls.cz

© Česká lékařská společnost Jana Evangelisty Purkyně, Praha 2024

ČESKÁ A SLOVENSKÁ OFTALMOLOGIE

Vydává: Česká lékařská společnost Jana Evangelisty Purkyně, Sokolská 31, 120 26 Praha 2.

Vedoucí redaktor: Prof. MUDr. Jiří Řehák, CSc., FEBO, **zástupce vedoucího redaktora:** Doc. MUDr. Vladimír Krásnik, Ph.D.

Odpovědná redaktorka: Ing. Eva Řehák Nováková, e-mail: eva.rehak.novakova@gmail.com.

Tiskne: Prager Publishing – LD, s.r.o., Elišky Přemyslovny 1335, 156 00 Praha 5. **Rozšiřuje v ČR:** Nakladatelství Olympia, s.r.o., Praha, **do zahraničí (kromě SR):** Myris Trade, s.r.o., V Štíhlách 1311/3, P. O. Box 2, 142 01 Praha 4, e-mail: myris@myris.cz, tel.: +420 296 371 202, **v SR:** www.ipredplatne.sk, infolinka: 0800 188 826, e-mail: info@ipredplatne.sk, objednavky@ipredplatne.sk.

Vychází: 6krát ročně.

Předplatné: na rok pro ČR je 540,00 Kč, SR 42,00 €, jednotlivé číslo 90,00 Kč, SR 7,00 €.

Informace o předplatném podává a objednávky českých předplatitelů přijímá:

ČLS JEP, Sokolská 31, 120 26 Praha 2, tel.: +420 296 181 805, +420 773 737 782, e-mail: nto@cls.cz.

Informace o podmínkách inzerce poskytuje: vedoucí redaktor, e-mail: jiri.rehak1@gmail.com.

Objednávky inzerce přijímá: mob.: +420 602 377 675, e-mail: tiskarnaprager@prager-print.cz.

Registrační značka MK ČR E 1946.

Rukopisy zasílejte v elektronické formě na adresu redakce,

e-mail: redakce@cs-ophthalmology.cz přes www.uschovna.cz.

Rukopis byl předán do výroby 11. 12. 2023.

Zaslané příspěvky se nevracejí. Vydavatel získává otištěním příspěvku výlučně nakladatelské právo k jeho užití. Otištěné příspěvky autorů nejsou honorovány, autoři obdrží bezplatně jeden výtisk časopisu. Vydavatel a redakční rada upozorňují, že za obsah a jazykové zpracování inzerátů a reklam odpovídá výhradně inzerent. Žádná část tohoto časopisu nesmí být kopírována za účelem dalšího rozšiřování v jakékoliv formě či jakýmkoliv způsobem, ať již mechanickým nebo elektronickým, včetně pořizování fotokopii, nahrávek, informačních databází na mechanických nosičích, bez písemného souhlasu vlastníka autorských práv a vydavatelského oprávnění.

ULTRAZVUKOVÉ VYŠETŘENÍ ORBITY PŘI ENDOKRINNÍ ORBITOPATII – PRŮVODCE VYŠETŘENÍM A DOPORUČENÍ PRO PRAXI. PŘEHLED

Karhanová Marta^{1,2}, Čivrný Jakub^{3,4}, Kalitová Jana¹,
Schovánek Jan^{5,6}, Malušková Miroslava^{1,2}, Hrevuš
Michal^{1,2}, Schreiberová Zuzana^{1,2}

¹Oční klinika, Fakultní nemocnice Olomouc

²Oční klinika, Lékařská fakulta Univerzity Palackého Olomouc

³Radiologická klinika, Fakultní nemocnice Olomouc

⁴Radiologická klinika, Lékařská fakulta Univerzity Palackého
Olomouc

⁵III. interní klinika – nefrologická, revmatologická
a endokrinologická, Fakultní nemocnice Olomouc

⁶III. interní klinika – nefrologická, revmatologická
a endokrinologická, Lékařská fakulta Univerzity Palackého
Olomouc

Autoři práce prohlašují, že vznik i téma odborného sdělení a jeho zveřejnění není ve střetu zájmů a není podpořeno žádnou farmaceutickou firmou. Práce nebyla zadána jinému časopisu ani jinde otištěna, s výjimkou kongresových abstrakt a doporučených postupů.

Podpořeno z programového projektu Ministerstva zdravotnictví ČR s reg. č. NU21J-01-00017. Veškerá práva podle předpisů na ochranu duševního vlastnictví jsou vyhrazena. Podpořeno MZ ČR – RVO (FNOL, 00098892).

Do redakce doručeno dne: 28. 11. 2022

Přijato k publikaci dne: 2. 1. 2023

Publikováno on-line: 20. 2. 2023



MUDr. Marta Karhanová, Ph.D.,
FEBO
Fakultní nemocnice Olomouc
a Univerzita Palackého
v Olomouci,
Lékařská fakulta, Oční klinika
Zdravotníků 248/7
775 20 Olomouc
E-mail: marta.karhanova@fnol.cz

SOUHRN

Cíl studie: Cílem sdělení je přiblížit možnosti a přínos ultrazvukového (UZ) vyšetření orbity v diagnostice a v léčbě endokrinní orbitopatie (EO).

Materiál a metoda: UZ vyšetření orbity je velmi důležitým doplňkem klinického a laboratorního vyšetření u pacientů s EO. Přesto bývá v klinické praxi často opomíjeno, či indikováno s relativně velkou časovou prodlevou. Na základě publikovaných poznatků i našich zkušeností s diagnostikou a léčbou EO chceme poukázat na jednoznačný přínos UZ vyšetření orbity a okohybných svalů, a to nejen v časně diagnostice EO, ale i při sledování vývoje onemocnění. Základem je však také znalost limitů této vyšetřovací metody, na které upozorníme. Vždy je nutno myslet zejména na to, že UZ vyšetření musí být vyhodnoceno v souvislosti s klinickým nálezem. Součástí sdělení jsou také naše podrobná doporučení pro provádění UZ orbity a okohybných svalů u pacientů s EO v běžné ambulantní praxi, ke kterým jsme v průběhu mnohaleté praxe dospěli.

Závěr: Dle našich zkušeností je UZ vyšetření orbity výborným a nezastupitelným pomocníkem pro časně stanovení diagnózy EO i pro další sledování vývoje onemocnění. Nutností je však značná zkušenost examinatora a podrobná znalost klinických i UZ projevů EO.

Klíčová slova: endokrinní orbitopatie, ultrazvuk, orbita, okohybné svaly, aktivita

SUMMARY

ULTRASOUND EXAMINATION OF THE ORBIT IN PATIENTS WITH THYROID-ASSOCIATED ORBITOPATHY – EXAMINATION GUIDE AND RECOMMENDATIONS FOR EVERYDAY PRACTICE. A REVIEW

The purpose of this study is to present the possibilities and benefits of ultrasonography (US) of the orbit in the diagnosis and treatment of thyroid-associated orbitopathy (TAO).

Methods: US examination of the orbit is an essential addition to clinical and laboratory examination in TAO patients. Nevertheless, it is often neglected in clinical practice or indicated with delay. Based on previously published studies and our experience with the diagnosis and treatment of TAO patients, we aim to highlight the clear benefit of US examination of the orbit and oculomotor muscles, not only for correct TAO diagnosis but also in the monitoring of the disease over time. However, knowledge of the drawbacks and limitations of this method is also essential, as we shall point out. It is always necessary to remember that US examination must be evaluated in connection with the clinical findings.

A detailed recommendation for US examination of the extraocular muscles and the orbit based on our experiences with diagnosing and treating TAO patients in daily practice is also included.

Conclusion: According to our experience, US examination of the orbit is an excellent and irreplaceable tool for timely TAO diagnosis and further disease monitoring. However, considerable examiner experience and detailed knowledge of the clinical and ultrasound manifestations of TAO are essential.

Key words: thyroid-associated orbitopathy, ultrasound, extraocular muscles, activity

Čes. a slov. Oftal., 80, 2024, No. 1, p. 3–9

ÚVOD

Endokrinní orbitopatie (EO) je závažné chronické oční onemocnění asociované s autoimunitním onemocněním štítné žlázy (ŠŽ). Nejčastěji postihuje pacienty s Graves-Basedowovou chorobou (GB), postihnout však může i pacienty s jiným typem autoimunitního onemocnění štítné žlázy. I v případě absence aktuálně detekovatelného postižení ŠŽ není EO vyloučena a musíme na ni myslet v rámci diferenciální diagnostiky. Stanovení správné diagnózy pak může být relativně obtížné a vyžaduje dobrou znalost příznaků a dynamiky EO.

V případě výskytu typických subjektivních potíží i klinického oftalmologického nálezu nebývá stanovení diagnózy EO obtížné, zvláště pokud se jedná o pacienta se známým onemocněním ŠŽ. Diagnostické rozpaky však často budí atypické formy EO, EO v kombinaci s jiným očním onemocněním a EO u pacientů bez anamnézy onemocnění ŠŽ. I přes pečlivě odebranou anamnézu a podrobné klinické vyšetření je k potvrzení EO nutné zobrazení okohybných svalů a dalších tkání očníce.

Zobrazovací metody mají svou nezastupitelnou roli nejen v diagnostice EO, ale i ve sledování vývoje onemocnění a odezvy na nasazenou léčbu. Mezi nejčastěji používané zobrazovací metody očníce patří ultrazvukové vyšetření (UZ), výpočetní tomografie (CT) a magnetická rezonance (MR).

Přínosům i limitům MR a CT orbity u pacientů s EO se věnujeme v jiném sdělení. Cílem tohoto sdělení je přehledně seznámit se současnými možnostmi i limity ultrazvukového vyšetření orbity v diagnostice EO. Stručně je možné najít základní ultrazvukové nálezy při EO v Doporučeném postupu pro diagnostiku a léčbu endokrinní orbitopatie, novelizace 3/2022, který je dostupný volně ke stažení na stránkách České endokrinologické i České oftalmologické společnosti JEP [1,2]. Naším cílem je problematiku nejen podrobněji rozvést, ale zejména upozornit na její přínosy i limity. Na základě našich dlouholetých zkušeností s diagnostikou a léčbou EO jsme do praxe postupně zavedli vyšetřovací algoritmus pro všechny pacienty s podezřením na EO i již verifikovanou EO, jehož nepostradatelnou součástí je i UZ vyšetření orbity, které na našem pracovišti provádí oftalmolog. S tímto vyšetřovacím postupem bychom také rádi čtenáře seznámili.

Historie ultrazvuku v oftalmologii, fyzikální podstata, typy zobrazení

V oftalmologii se první práce o využití ultrazvuku objevily v letech 1956 a 1957. Mund a Hughes v USA se zabývali především možnostmi detekce nitroočních tumorů pomocí A-zobrazení. Na dalším rozvoji se pak podíleli Oksala a Lehtinen ve Finsku. V roce 1958 se v oftalmologii

začalo používat i dvourozměrné B-zobrazení, o jehož zavedení se zasadili Baum, Greenwood. V bývalém Československu se o rozvoj a zavedení ultrazvuku do praxe zasloužili zejména Vanýsek a Preisová [3]. V současné době většina oftalmologů v České republice čerpá základní informace z velmi vydařené knihy docentky Barákové [3].

Názvem ultrazvuk jsou označovány mechanické kmity částic prostředí kolem rovnovážné klidové polohy s frekvencemi vyššími než 20 kHz (neslyšitelných pro lidské ucho). Ultrazvuková vlna se šíří hmotným prostředím formou podélného nebo příčného vlnění. Na akustickém rozhraní pak dochází k jejímu odrazu a lomu v závislosti na rozdílu akustických impedancí prostředí, které toto rozhraní vytváří. Odraženou ultrazvukovou vlnu označujeme jako echo. Čím větší je rozdíl v akustických impedancích obou médií, tím větší je reflexe ultrazvukové vlny. Pro diagnostické účely v očním lékařství se využívá ultrazvukových vln o frekvenci 8 až 10 MHz. Při těchto vysokých frekvencích vznikají velmi krátké vlny, kratší než 0,2 mm, které dobře pronikají očními i orbitálními strukturami [3]. Echa mohou být zobrazena různými způsoby. V oftalmologii se nejčastěji setkáváme s následujícími typy zobrazení:

Zobrazení A (A-scan) je historicky nejstarším typem zobrazení. Označení pro A-scan je odvozeno z anglického termínu „Amplitude modulated“. Jedná se o jednozměrný, lineární způsob zobrazení ve směru vysílaných ultrazvukových vln. Jednotlivá echa jsou znázorněna poslopnými vertikálními výchylkami od základní linie. Vzdálenost výchylek odpovídá skutečným vzdálenostem jednotlivých tkáňových rozhraní a výška echa odpovídá velikosti přijímaného akustického impulzu [3,4]. Výhodou tohoto zobrazení je zejména možnost přesného měření struktur zjištěním vzdáleností mezi příslušnými amplitudami. Na druhé straně je zde obtížnější topografická i tvarová orientace. Pro správné provedení a interpretaci vyšetření jsou nutné značné zkušenosti vyšetřujícího. V oftalmologii je A-zobrazení nepostradatelné zejména pro biometrii (měření délky oka) a ke tkáňové diferenciaci. V současné době se nejčastěji využívá A zobrazení ve spojení s B zobrazením.

Zobrazení B (B-scan) je plošné dvourozměrné zobrazení, které využívá modulaci jasu časově základny. Název je odvozen od anglického termínu „Brightness modulated“. Odrazy od jednotlivých struktur jsou registrovány jako body o různém jasu (podle druhu přístroje využívají 32–268 stupňů šedi). Statické B zobrazení se v dnešní době již nevyužívá. Dynamické B zobrazení umožňuje plynule sledovat dynamiku sledovaných struktur. Hlavní předností dynamického B zobrazení v reálném čase je jeho relativní jednoduchost a rychlejší učební křivka vy-

šetřujícího ve srovnání s A-zobrazením. Podává informaci zejména o poloze, tvaru a velikosti vyšetřované struktury.

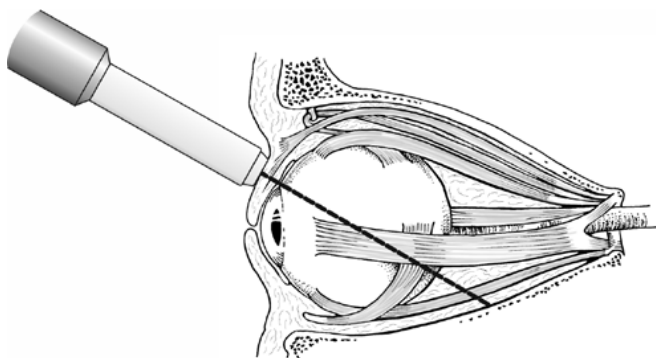
Specialitou oftalmologie je tzv. *standardizovaná echografie*. Jde o speciální metodu ultrazukového vyšetření, kterou vypracoval a zavedl do oftalmologie v roce 1960 Ossoinig. Jedná se o použití přístroje se standardizovaným obrazem A a kontaktním zobrazením B v reálném čase. Pro standardizované přístroje je charakteristický speciální typ zesílení (amplifikace) – tzv. S zesílení, které umožňuje optimální zobrazení tkáňového echa (oproti logaritmickému či lineárnímu zesílení). To vše umožňuje velmi přesnou detekci, diferenciaci, lokalizaci a měření rozměrů nitroočních a orbitálních afekcí [3]. Většina ultrazukových přístrojů nabízených do oftalmologických praxí tuto standardizaci nemá (u některých je možno o ni zažádat). Pro vyšetřování pacientů s EO toto však není nezbytnou podmínkou. **Ultrazuková biomikroskopie (UBM)** se využívá k podrobnému vyšetření předního segmentu oka pomocí imerzní techniky, kdy je mezi sondu a vyšetřovanou oblast vložen ultrazukový gel v předsádce.

Dopplerovské zobrazení je určené k detekci a měření pohybu, především k měření rychlosti toku krve v cévách. Tzv. duplexní metoda je kombinace dvojrozměrného zobrazení s impulzním dopplerovským modulem. Zavedení barevného kódování krevního toku usnadnilo orientaci i měření hemodynamických parametrů v cévách.

Ultrazuková elastometrie je metoda určená k měření tuhosti (elasticity) tkáně. V oblasti oftalmologie je zatím stále spíše předmětem studií.

Technika ultrazukového vyšetření oka a očnice

Sonografické vyšetření oka a očnice se provádí v lokální anestezii, po vkápnutí jedné kapky anestetika do spojivkového vaku. V případě, že je vyšetření prováděno přes víčka a jde o spolupracujícího pacienta, je možno vyšetření provést i bez lokální anestezie. Pacient je obvykle vyšetřován vleže, jen ve výjimečných případech vsedě. Pro vyšetření zadního segmentu oka a očnice využíváme kontaktní metodu vyšetření, kdy ultrazukovou sondu přikládáme přímo na oko či na víčka. Jako vazební akustické médium pro vyšetření B-sondou používáme speciální ultrazukový gel.

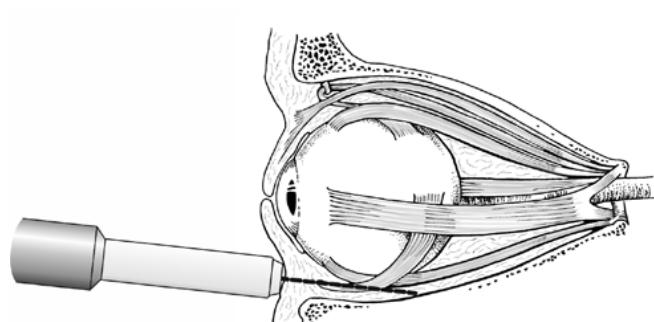


Obrázek 1. Ultrazukové vyšetření orbity: schématické znázornění transokulárního způsobu vyšetření očnice

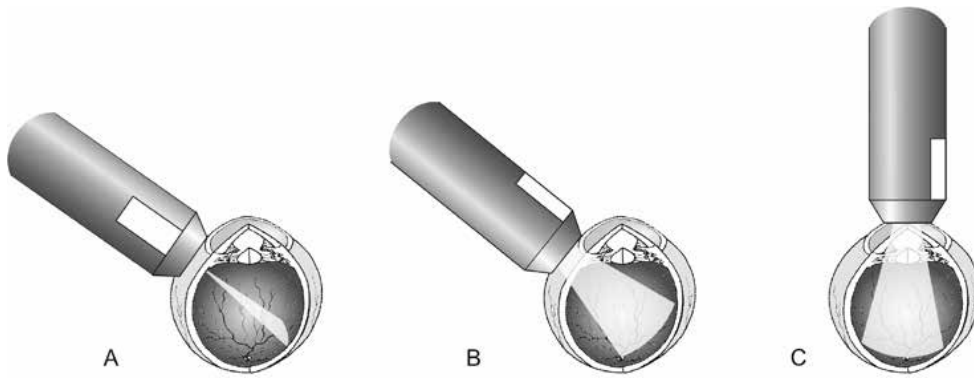
Pro vyšetření oka i očnice platí určité doporučené postupy a zásady, přičemž rozlišujeme základní a speciální vyšetřovací techniky. Při základním UZ vyšetření bulbu a očnice provádíme současně zobrazení B i zobrazení A. Vyšetření provádíme v praxi nejčastěji přiložením ultrazukové sondy na víčka (transpalpebrálně). Tento postup je pro pacienta komfortnější, nicméně při něm dochází k zeslabení ultrazukového signálu při průchodu ultrazukových vln tkáněmi víčka. Examinátor také nemá přímou kontrolu nad polohou oka. Přiložení ultrazukové sondy na spojivku či na rohovku je pro pacienta méně příjemné, ale pro examinátora naopak průkaznější. Ultrazukové vyšetření orbity provádíme buď transokulárně (Obrázek 1) nebo paraokulárně (Obrázek 2). Transokulární přístup je využíván zejména pro vyšetření střední a zadní části orbity včetně jejího apexu. Paraokulární je vhodnější pro vyšetření přední části očnice.

Při vyšetřování pacientů s EO je dle našich zkušeností v naprosté většině případů dostatečné vyšetření transpalpebrální, u dobře spolupracujících pacientů není nutná ani předchozí lokální anestezie. Pacienta však musíme upozornit na nutnost mít po celou dobu oči zavřené a před otevřením očí pečlivě setřít z víček ultrazukový gel. Vyšetření provádíme transokulárně, jak je popsáno dále.

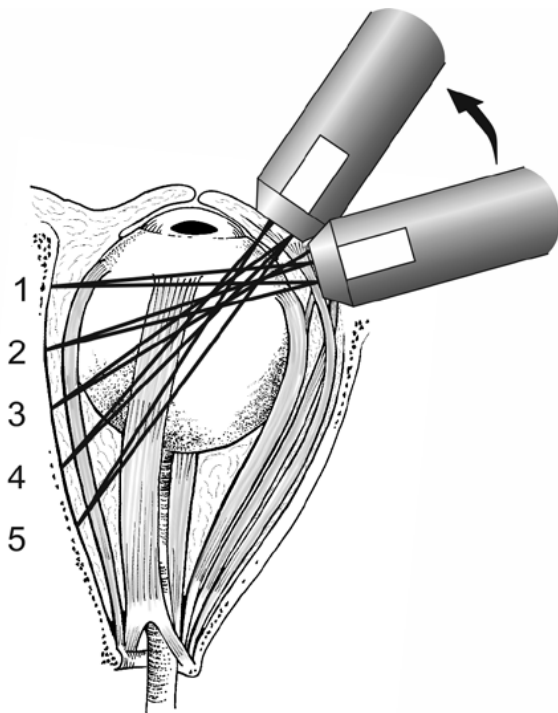
Při transokulárním přístupu rozeznáváme (stejně jako při vyšetření bulbu) tři základní echografické obrazy – transverzální, longitudinální a axiální (Obrázek 3). Při transverzálním obrazu pokládáme sondu na oko paralelně s rohovkovým limbem v jednotlivých hodinách. Dle polohy značky sondy rozlišujeme horizontální, vertikální a šikmý transverzální obraz. Sonda je vždy umístěna proti meridiánu, který je vyšetřován. Při umístění sondy v meridiánu 6 a 12 je značka sondy orientována nasálně, v ostatních případech značka sondy směřuje nahoru. Při longitudinálním obrazu přikládáme sondu kolmo k rohovkovému limbu. Získáme tak předozadní řez očními. Pokud přiložíme sondu přímo na střed rohovky, získáme obraz axiální. Rozlišujeme obraz axiální horizontální, axiální vertikální a axiální šikmý.



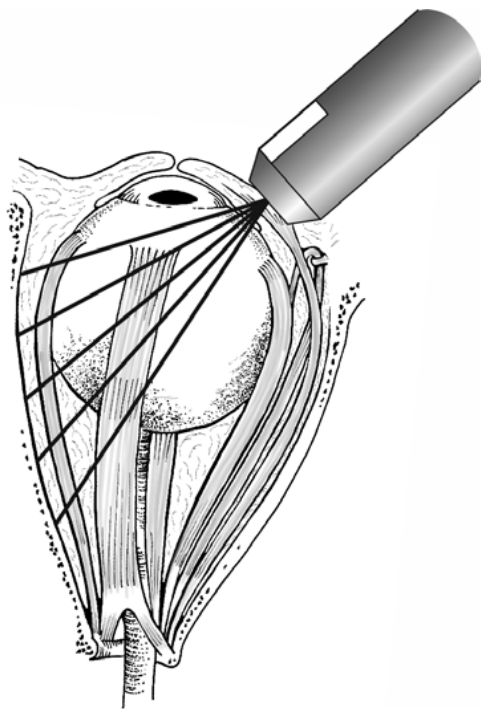
Obrázek 2. Ultrazukové vyšetření orbity: schématické znázornění paraokulárního způsobu vyšetření očnice



Obrázek 3. Základní polohy B-sondy při transkulárním zobrazení: (A) transverzální, (B) longitudinální, (C) axiální



Obrázek 4. Poloha sondy při dynamickém zobrazení B při vyšetřování přímého okohybného svalu od jeho úponu (1) až k orbitálnímu apexu (5) – transverzální obraz



Obrázek 5. Poloha sondy při longitudinálním zobrazení B při vyšetřování přímého okohybného svalu, značka sondy směřuje směrem rohovce

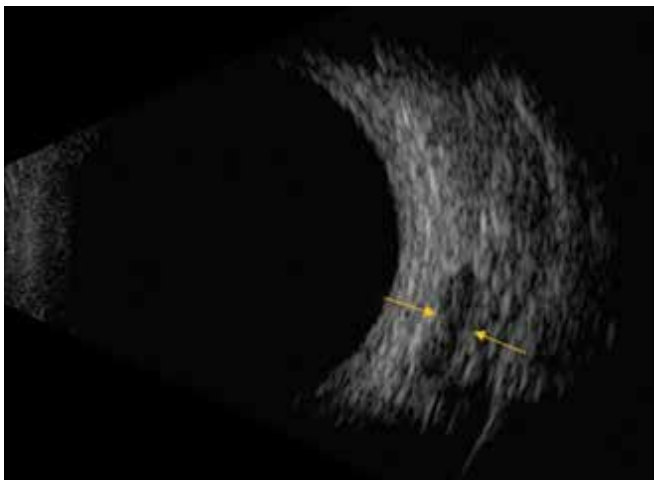
Technika ultrazvukového vyšetření okohybných svalů

Sonografie okohybných svalů je přínosná vyšetřovací metoda zejména pro detekci změn jejich tloušťky. Přínosem je při vyšetření pro podezření na endokrinní orbitopatii, myozitidu, tumor (např. metastatický karcinom) a hematom svalu [4]. Svaly vyšetřujeme v primárním postavení bulbu a nálezy vždy stranově porovnáváme. Vyšetřit můžeme všechny přímé okohybné svaly, vyšetření šikmých okohybných svalů však vyžaduje speciální vyšetřovací postup a v praxi se tedy běžně neprovádí.

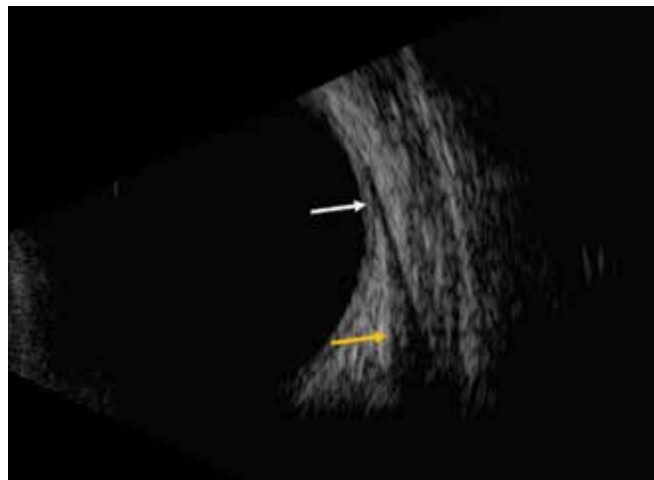
V zobrazení A se sval zobrazí jako deprese ech v komplexu vysokých orbitálních ech. Svalová povázka je vysoce odrazivá, zatímco vlastní sval je homogenní, pravidelně

střední reflektivity. Sondu při vyšetření umístíme na protilehlou stranu bulbu, než je vyšetřovaný sval v místě ekvátoru tak, aby ultrazvukové vlny dopadaly kolmo na sval. Na echogramu tak získáme dvě vysoká echa, která reprezentují přední a zadní ohraničení svalu. Sval vyšetřujeme od jeho úponu směrem ke svalovému kónusu. Šířku svalu měříme v jeho nejširším místě, v případě endokrinních orbitopatií na rozhraní druhé a třetí třetiny svalu.

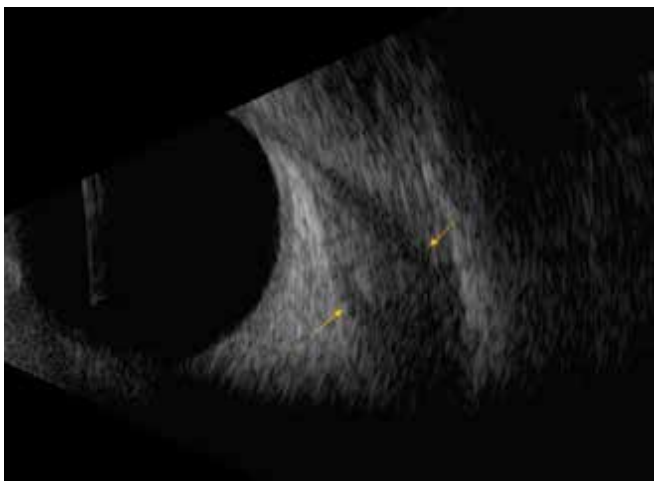
V zobrazení B vyšetřujeme okohybné svaly většinou při středních hodnotách intenzity ultrazvukového signálu. Často však začneme tak, že nastavíme nejprve vyšší intenzitu, kterou postupně snižujeme, dokud nedocílíme jasného zobrazení svalu. Sondu umístíme na protilehlém místě k vyšetřovanému svalu na ekvátoru bulbu (Obrázek



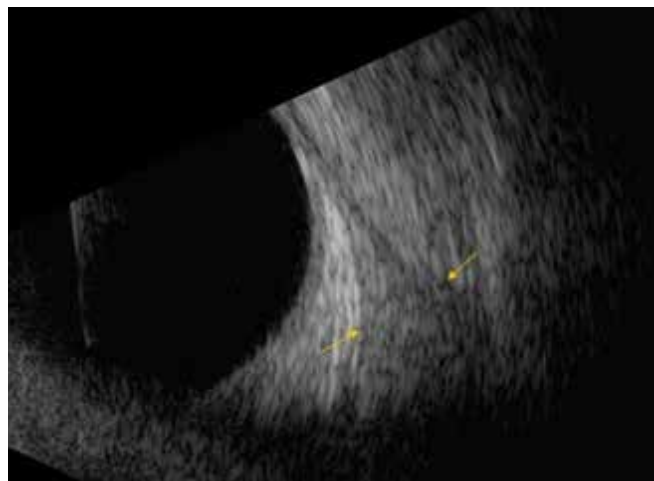
Obrázek 6. UZ zobrazení B přímého svalu v transverzálním obraze – sval se zobrazuje v příčném řezu jako okrouhlá výseč hypoechoгенní struktury v orbitálním echogramu



Obrázek 7. UZ zobrazení B přímého svalu v longitudinálním obraze, v horní části echogramu je patrný úpon svalu (bílá šipka), v dolní svalové bříško (žlutá šipka)



Obrázek 8. Rozšíření přímého svalu u pacienta s endokrinní orbitopatií v aktivní fázi onemocnění v průběhu léčby (sval je stále ještě edematózní) v zobrazení B, longitudinální obraz



Obrázek 9. Výrazné rozšíření přímého svalu u pacienta s endokrinní orbitopatií v inaktivní fázi onemocnění (sval je fibrotizován) v zobrazení B, longitudinální obraz

4 a 5). V transverzálním obraze se sval znázorní v příčném řezu jako okrouhlá či oválná výseč hypoechoгенní struktury v orbitálním echogramu (Obrázek 6). Při svém úponu se jeví jen jako úzký defekt v orbitálním echogramu v blízkosti skléry. Při pohybu sondy směrem dozadu (vyšetřujeme bříško svalu) se echogram svalu postupně rozšiřuje. V longitudinálním obraze směřujeme značku sondy vždy směrem k rohovce. Sval se zobrazí ve své délce od ekvátoru po svalový konus. Jeho úpon je při tomto postupu patrný v horní části obrazovky a širší svalové bříško v dolní části obrazovky (Obrázek 7). Při úponu svalu je patrna vyšší echogenita. Oblast orbitálního hrotu však není 10 MHz sondou zobrazitelná.

Ultrazvukové nálezy u endokrinní orbitopatie

V přehledu je možné najít indikace k zobrazovacím metodám (a také výhody a nevýhody jednotlivých metod) u pacientů s EO v Doporučeném postupu pro diagnostiku a léčbu endokrinní orbitopatie, novelizace 3/2022,

který je dostupný volně ke stažení na stránkách České endokrinologické i České oftalmologické společnosti [1]. Rádi bychom však tuto problematiku podrobněji rozvedli.

Změny při EO se v ultrazvukovém obraze mohou projevit ve **změně tloušťky okohybných svalů, ve změně jejich struktury a reflektivity**. Další známkou může být rozšíření orbitálního echogramu při edému měkkých očních tkání.

Změny na okohybných svalech se v první fázi onemocnění projeví jejich bochákovitým rozšířením v orbitální části svalu, zejména v jejich střední a zadní třetině. V této fázi jsou svaly ještě dobře diferencovatelné vzhledem ke svému okolí, hypoechoгенní (Obrázek 8). V dalším průběhu onemocnění dochází k postupnému splývání odrazivosti jednotlivých částí svalu, zvyšuje se jejich reflektivita, jsou iso- až hyperechoгенní, až dojde téměř k jejich splnutí s orbitálním tukem (Obrázek 9). Svaly se pak stávají těžko zobrazitelné vůči orbitální tkáni a měření jejich šířky se stává obtížné.

Posouzení změn odrazivosti orbitálního tuku, které bývá v literatuře popisováno, vyžaduje značnou zkušenost vyšetřujícího. Ultrazukový průkaz možné komprese zrakového nervu při EO spočívá v měření jeho durálního a arachnoidálního parametru a také vyžaduje značnou zkušenost. Mezi další možné ultrazukové nálezy při EO patří také ztlustění periorbity a zvětšení slzné žlázy.

Rozšíření okohybných svalů při EO má ve většině případů při ultrazukovém vyšetření charakteristický obraz. Nicméně při nálezu rozšířeného okohybného svalu (i více svalů) je nutno diferenciatně diagnosticky pomyslet i na jiné možné příčiny. Nejčastější typické sonografické nálezy u různých onemocnění, která způsobují rozšíření okohybných svalů, jsou uvedeny v Tabulce 1 [4].

Zatímco u zdravých jedinců jsou okohybné svaly typické svým elipsoidním tvarem, u pacientů s EO dochází k jejich „zakulacení“ – tedy zvětšení jejich kratšího průměru s maximem ve střední a zadní třetině svalu. Při hodnocení šíře okohybných svalů je tedy doporučováno hodnotit jejich kratší průměr. Dalším typickým znakem EO je nepostížený úpon svalu. Tento znak je považován za základní při odlišení diagnózy EO a orbitální myositidy.

Ve většině případů nacházíme bilaterální asymetrické postižení přímých okohybných svalů. Pro diagnózu EO pak svědčí rozdíl více jak 0,5 mm v maximální šířce svalu mezi stejnými svaly obou orbit. Dalším měřítkem je rozšíření okohybných svalů nad 95. percentil. Normy pro šíři okohybných svalů se v publikované literatuře značně liší. V Tabulce 2 jsou v přehledu uvedeny normy dle Byrne et al. [4], podle kterých se orientačně řídíme na našem pracovišti. Pro EO je dále typická proměnlivost nálezu, a to i v krátkých časových intervalech. Vždy tedy doporučujeme ultrazukové sledování pacienta v čase.

V běžné praxi u všech pacientů s EO provádíme kromě kompletního oftalmologického vyšetření předního a zadního segmentu, důkladného vyšetření motility, změření stupně exoftalmu i UZ vyšetření orbity a hodnotíme nález na okohybných svalech. UZ vyšetření vertikálních okohybných svalů bývá často obtížné (anatomické poměry, nepřehledný UZ nález). Z těchto důvodů se v běžné denní praxi vyšetřují často pouze horizontální okohybné svaly [5]. Na našem pracovišti vždy vyšetřujeme vnitřní a zevní přímý okohybný sval a v případě podezření na postižení dolního přímého svalu se snažíme

Tabulka 1. Nejčastější sonografické nálezy typické pro onemocnění, která způsobují rozšíření okohybných svalů [4]

Onemocnění	Reflektivita	Vnitřní struktura	Úpon svalu
Endokrinní orbitopatie	Střední – vysoká	Nepravidelná	Normální
Myozitida	Nízká	Pravidelná	Ztlustělý
Tumory	Nízká – střední	Pravidelná	Normální
Venózní kongesce	Střední – vysoká	Různé	Normální
Hematom	Nízká – střední	Pravidelná	Různé

Tabulka 2. Normativní hodnoty šíře okohybných svalů dle Byrne et al. [4]. Hodnoty uváděné v literatuře se však mohou značně lišit

Komplex musculus rectus superior/musculus levator palpebrae superioris	3,9–6,8 mm
Musculus rectus lateralis	2,2–3,8 mm
Musculus rectus inferior	1,6–3,6 mm
Musculus rectus medialis	2,3–4,7 mm

Tabulka 3. Indikace k ultrazukovému vyšetření orbity a okohybných svalů u pacientů s endokrinní orbitopatií (EO)

<ul style="list-style-type: none"> • Vstupní zhodnocení nálezu při podezření na EO • Zhodnocení zánětlivé aktivity na okohybných svalech – rozhodnutí o systémové imunosupresi • Zhodnocení vyhasnutí zánětlivé aktivity (stupně fibrotizace) na okohybných svalech – před strabologickým výkonem • Sledování nálezu v čase (monitorace efektu léčby)

Tabulka 4. Výhody a nevýhody UZ vyšetření orbit u pacientů s endokrinní orbitopatií

Výhody	Nevýhody
<ul style="list-style-type: none"> • finančně relativně nenáročné • relativně rychlé vyšetření • umožňuje zhodnotit změny v předních 2/3 orbity • B-scan dobře vizualizuje stav okohybných svalů • žádná radiační zátěž • možné opakované kontroly pacientů a sledování odpovědi na léčbu 	<ul style="list-style-type: none"> • nezobrazuje stav v posteriorní části orbity • neumožňuje jednoznačné vyloučení jiné patologie v orbitě • možná nepřesnost měření • výsledky měření jsou závislé od vyšetřujícího a jeho zkušeností • špatná standardizace vyšetření • obtížné zobrazení vertikálních okohybných svalů

vyšetřit i tento. Jsme si však vědomi relativní nepřesnosti měření a téměř vždy v těchto případech indikujeme doplňující zobrazovací metodu (nejčastěji MR, kde je možné vyhodnotit i aktivitu onemocnění).

Další nevýhodou UZ vyšetření šíře okohybných svalů je relativně velká interindividuální variabilita a zatížení subjektivní chybou. Na toto upozorňují i četné studie zaměřující se na korelaci jednotlivých zobrazovacích metod pro měření okohybných svalů, jejichž výsledky nejsou konzistentní [6–9]. Možných vysvětlení je hned několik. Sonografické měření maximální šíře okohybného svalu je závislé na poloze sondy, a ne vždy dosáhne vyšetřující toho, aby ultrazvukové vlny dopadaly zcela kolmo na vyšetřovaný sval v místě jeho nejširšího průměru. I rozšířený okohybný sval při EO má stále spíše oválný tvar, je tedy třeba dávat pozor i na postavení značky sondy. Na našem pracovišti se proto snažíme vždy dodržet zásadu, že pacienta vyšetřuje v průběhu času vždy jeden examinátor, tedy porovnání výsledků měření, zejména suspektní progresy či regrese nálezu, by mělo být zatíženo menší chybou.

Nesmíme také zapomínat na fakt, že UZ vyšetření orbity u pacientů s EO je nutné vždy hodnotit v souvislosti s klinickým obrazem. UZ nález nám totiž umožňuje hodnotit nejen šíři okohybných svalů, ale i aktivitu procesu (edém či fibrotizaci ve svalech). Vždy kontrolujeme nález na okohybných svalech i u pacientů, u kterých zaznamenáme elevaci nitroočního tlaku (NOT). V klinické praxi jsme zaznamenali opakovaně případy, kdy právě elevace NOT (zejména při stabilním exoftalmu), byla známkou progresy nálezu na okohybných svalech. Toto naše pozorování jsme následně potvrdili v publikované studii [10]. Vždy je tedy velkou výhodou, pokud UZ vyšetření provádí sám oftalmolog. Pokud UZ vyšetření provádí endokrinolog či radiolog, měl by

mít k dispozici oftalmologický nález a možnost konzultace výsledku vyšetření s odesílajícím oftalmologem.

Indikace k provedení UZ vyšetření u pacientů s EO jsou v přehledu uvedeny v Tabulce 3. Výhody a nevýhody UZ vyšetření jsou shrnuty v Tabulce 4.

Barevné Dopplerovské zobrazení se v běžné praxi při této diagnóze využívá zřídka. Bylo však prokázáno, že měření krevního toku v centrální retinální arterii, centrální retinální větě i oftalmické arterii koreluje s šíří okohybných svalů [11]. Redukce krevního toku horní oftalmické věnou je možnou známkou těžké orbitopatie a může upozornit na nebezpečí neuropatie [12]. Tato metoda by mohla mít přínos i pro odlišení mezi aktivní a inaktivní fází onemocnění [13].

Taktéž klinický význam ultrazvukové elastometrie pro diagnostiku změn ve svalech při EO je zatím spíše předmětem studií [14].

ZÁVĚR

UZ vyšetření orbity, zejména šíře a struktury okohybných svalů, má v diagnostice EO své nezastupitelné místo. UZ nález je ale třeba vždy vyhodnocovat v souvislosti s klinickým nálezem. Tato metoda je velmi nápomocná i při sledování pacienta s EO v čase, v tomto případě ale doporučujeme, aby vyšetření prováděl jeden examinátor. Vzhledem k tomu, že řada oftalmologických pracovišť již má k dispozici UZ přístroj, bylo by velkým přínosem, pokud by toto vyšetření bylo samozřejmostí u každého pacienta s podezřením na EO. Nesmíme však zapomínat ani na limity této metody a v indikovaných případech vždy provést některou z dalších zobrazovacích metod orbity (MR, CT).

LITERATURA

- Jiskra J, Gabalec F, Diblík P et al. Doporučený postup pro diagnostiku a léčbu endokrinní orbitopatie, NOVELIZACE 3/2022 n.d.
- Česká oftalmologická společnost ČLS JEP. Doporučený postup pro diagnostiku a léčbu endokrinní orbitopatie [internet]. Available from: www.oftalmologie.com/cs/doporucene-postupy/doporuceny-postup-pro-diagnostiku-a-lecbu-endokrinni-orbitopatie.html Czech. n.d.
- Baráková D. Echografie v oftalmologii. Kamil Mařík – Professional Publishing 2001, p.152.
- Byrne SF, Green RL. Ultrasound of the eye and the orbit. St. Louis, Missouri, Mosby 2002, p.505
- Fledelius C., Zimmermann-Bielsing T., Feldt-Rasmussen U. Ultrasonically measured horizontal eye muscle thickness in thyroid associated orbitopathy: cross-sectional and longitudinal aspects in a Danish series. Acta Ophthalmol Scand. 2003;81:143-150.
- Vlainich AR, Romaldini JH, Pedro AB et al. Ultrasonography compared to magnetic resonance imaging in thyroid-associated Graves' ophthalmopathy. Arq Bras Endocrinol Metabol. 2011;55(3):184-188.
- Lennerstrand G, Tiam S, Isberg B et al. Magnetic resonance imaging and ultrasound measurements of extraocular muscles in thyroid-associated ophthalmopathy at different stages of the disease. Acta Ophthalmol Scand. 2007;85:192-201.
- Nagy EV, Toth J, Kaldi I et al. Graves' ophthalmopathy: eye muscle involvement in patients with diplopia. Eur J Endocrinol. 2000;142(6):591-597.
- Karhanova M, Kovar R, Frysak Z. et al. Correlation between magnetic resonance imaging and ultrasound measurement of eye muscle thickness in thyroid-associated orbitopathy. Biomedical Papers. 2015;159(2):307-312.
- Karhanová M, Kalitová J, Kovář R et al. Ocular hypertension in patients with active thyroid-associated orbitopathy: a predictor of disease severity, particularly of extraocular muscle enlargement. Graefes Arch Clin Exp Ophthalmol. 2022 Jul 14. doi: 10.1007/s00417-022-05760-0. Epub ahead of print
- Alp MA, Ozgen A, Can I et al. Colour Doppler imaging of the orbital vasculature in Graves' disease with computed tomographic correlation. Br J Ophthalmol. 2000;84(9):1027-1030.
- Monteiro ML, Moritz RB, Angotti Neto H et al. Color Doppler imaging of the superior ophthalmic vein in patients with Graves' orbitopathy before and after treatment of congestive disease. Clinics (Sao Paulo). 2011;66(8):1329-1334.
- Walasik-Szemplińska D, Pauk-Domańska M, Sanocka U, Sudoł-Szopińska I. Doppler imaging of orbital vessels in the assessment of the activity and severity of thyroid-associated orbitopathy. J Ultrasound. 2015;15(63):388-397.
- Yuksel N, Unal O, Mutlu M, Ergeldi G, Caglayan M. Real-time ultrasound elastographic evaluation of extraocular muscle involvement in Graves' ophthalmopathy. Orbit. 2020;39(3):160-164.