

ALTERNATIVNÍ POSTUP PŘI ZHOTOVENÍ CELKOVÉ SNÍMATELNÉ NÁHRADY

Praktické sdělení

ALTERNATIVE PROCEDURE FOR COMPLETE DENTURE FABRICATION

Professional article

Mounajjed R.¹, Příbyl M.²

¹Soukromá stomatologická klinika D.C.M., Hradec Králové

²Můj Zubař, s. r. o., Hradec Králové

SOUHRN

Úvod a cíl: Celkové snímatelné náhrady jsou stále velmi často využívaným protetickým řešením bezzubých čelistí. V případech, kdy není možné zavést dentální implantáty, jsou také jediným způsobem, jak proteticky rehabilitovat chybějící chrup pacienta. Cílem autorů je získání kvalitnějších celkových snímatelných náhrad úpravou konvenčního postupu. Důležitým aspektem také je, aby se postup nestal složitějším nebo finančně výrazně nákladnějším.

Metoda: Zhotovení šablonové desky pomocí světelně polymerující plátkové pryskyřice, šelaku nebo chemicky tuhnoucí pryskyřice lze nahradit výrobou již definitivní desky z pryskyřice. Ošetřující lékař získá definitivní a přesnou desku, a tím je umožněna přesnější registrace mezičelistních vztahů i přesnější zkouška zubů ve vosku. Pokud ošetřující lékař objeví nedostatky v retenci náhrady, je možné je řešit ještě před odevzdáním finální náhrady.

Závěr: Zhotovením definitivní desky namísto zhotovení deskové šablony lze u celkových snímatelných náhrad dosáhnout prediktabilnějšího výsledku, a to i bez nutnosti vynaložit výrazně více ordinačního času nebo financí na zhotovení.

Klíčová slova: totální náhrada, celková totální náhrada, dentální materiály, baze náhrady

SUMMARY

Aim of study: Removable complete dentures are still very often used in the prosthetic reconstruction of the toothless patients. In cases where it is not possible to treat patients with dental implants, they are the only way how to rehabilitate the missing dentition of the patient. The aim of the authors is to obtain better quality of complete removable dentures by adjusting the conventional procedure. An important aspect is also that the procedure does not become more complex or more financially demanding.

Method: Making a template basis using a light-curing resin, shellac, or chemically curing resin can be replaced by the fabricating of a final resin basis. The dentist will obtain a final and accurate base, allowing more accurate and precise registration of intermaxillary relation as well as more accurate test of tooth in wax. In case of deficiencies in retention of the complete denture, it can be managed before the final delivery.

Conclusion: By making a final base instead of making a template base, a more predictable result can be achieved for complete removable dentures. Even without the need to spend significantly more time or finance for fabricating complete removable dentures.

Key words: complete denture, complete denture prosthesis, dental materials, denture base

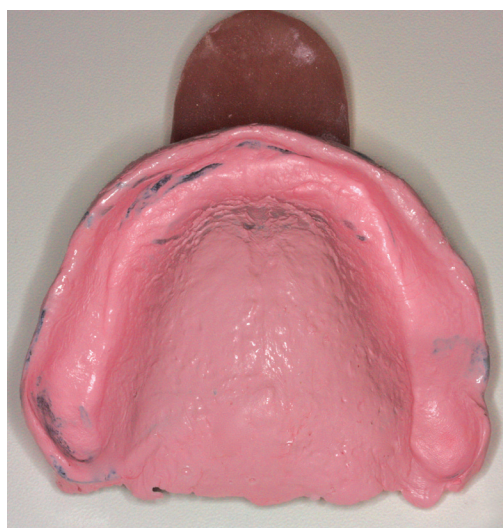Mounajjed R, Příbyl M.

Alternativní postup při zhotovení celkové snímatelné náhrady.

Čes. stomatol. Prakt. zubní lék. 2019; 119(2): 45–47

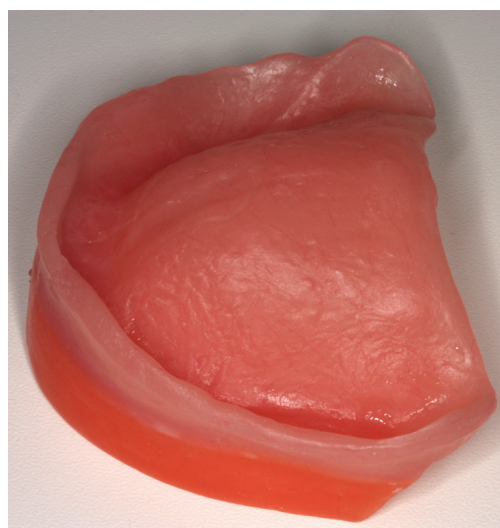Obr. 1
Sekundární
a funkční otisk
v individuální lžici

Fig. 1
Secondary
and functional impression
in individual impression tray



Obr. 2
Definitivní deska opatřená
voskovým valem

Fig. 2
Definitive basis
with wax wall



ÚVOD

Celkové snímatelné náhrady stále zůstávají metodou volby při protetické rehabilitaci bezzubé čelisti [1, 2]. Ne každý pacient je schopen podstoupit ošetření pomocí dentálních implantátů, ať už z důvodů zdravotních, či ekonomických.

Kvalitně zhotovená snímatelná náhrada je pro takového pacienta klíčová z hlediska zlepšení kvality jeho života.

V současné době se dostávají do oboru snímatelné protetiky nové digitalizované postupy využívající CAD/CAM technologie [3, 4]. Digitálně zhotovené snímatelné náhrady jsou však v porovnání s konvenčním postupem stále ekonomicky náročnější. Naším cílem je zkvalitnit konvenční postup zhotovení snímatelné náhrady a udržet nákladovost na přijatelné úrovni [5]. Cílem práce je představit

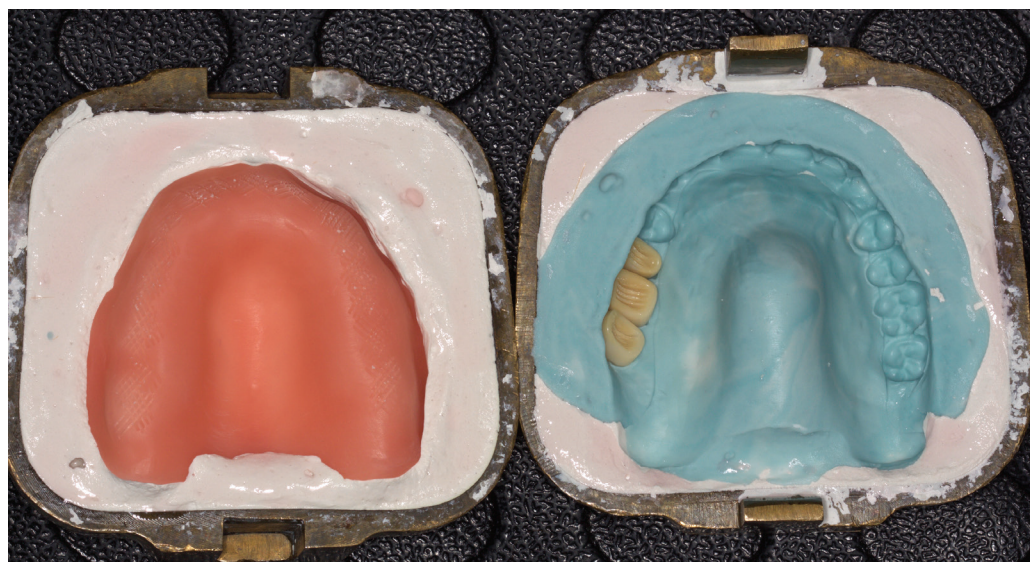
modifikovaný postup zhotovení celkové snímatelné náhrady.

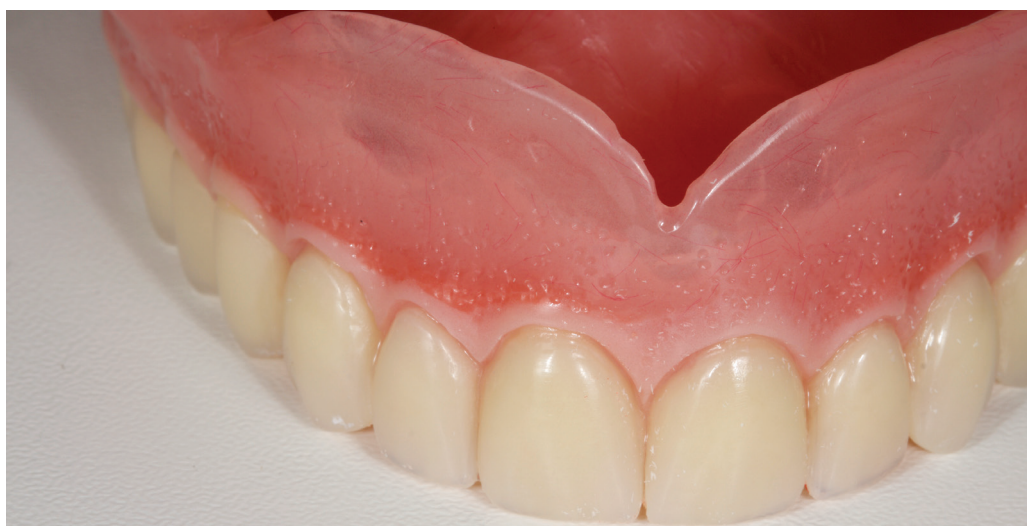VLASTNÍ METODA A POSTUP

Po zhotovení funkčního a sekundárního otisku pomocí individuální lžice a příslušné otiskovací hmoty přichází na řadu zhotovení šablonových desek nesoucích voskové valy (**obr. 1**). Běžný postup spočívá ve zhotovení šablonové desky pomocí světelně polymerující plátkové pryskyřice, šelaku nebo chemicky tuhnoucí pryskyřice, kterou následně opatříme voskovým valem. Nepřesnost této šablonové desky vede k nepřesné pozici voskového valu v ústech během rekonstrukce mezičelistních vztahů a následně k nepřesné zkoušce zubů ve vosku. Tato skutečnost mnohdy sice vede k uspokojivému stavu během fáze zkoušky zubů ve vosku, ale také může vést

Obr. 3
Příprava na polymerizaci
protézových zubů
k definitivní desce

Fig. 3
Preparation for polymerization
of prosthetic teeth
to the final basis





Obr. 4
Zhotovená horní totální náhrada

Fig. 4
The upper complete denture

k následnému překvapení a zklamání během odevzdání definitivní náhrady. Deska výsledné náhrady přesně neodpovídá pozici šablonové desky během zkoušky ve vosku, dokonce ani nemůže, protože tyto dvě desky jsou odlišné a vzájemně nekorespondují.

Při zhotovení šablonové desky na pracovním hlavním modelu může dojít k poškození modelu, a tím bude ovlivněna přesnost náhrady, protože tento model slouží k výrobě definitivní desky. Problém se dá velmi jednoduše vyřešit definitivní výrobou desky a finální kyvetací a až v druhé fázi se pak uskuteční polymerizace protézových zubů k již zhotovené desce (**obr. 2, 3**).

Námi používaný materiál je pryskyřice Triplex (Ivoclar Vivadent, Schaan, Lichtenštejnsko). Postup výroby definitivní desky je stejný jako výroba celé náhrady, jen neobsahuje protézové zuby.

VÝHODY TAKTO ZHOTOVENÉ DESKY

1. Lékař může provést test retence a stability desky před finálním dokončením náhrady;

v případě problému s retencí může stav upravit ještě před odevzdáním náhrady.

2. Rekonstrukce mezičelistních vztahů a registrace centrické okluze je přesnější, s eliminací možných chyb s výměnou šablonové desky.
3. Šablonová deska při zkoušce zubů ve vosku koresponduje s finální náhradou.
4. Při polymerizaci náhrady ve dvou etapách je náhrada přesnější díky menší lineární kontrakci pryskyřice.
5. Lékař je schopen v průběhu ošetření lépe predikovat finální výsledek (**obr. 4**).

ZÁVĚR

Popsaná metoda zlepšuje kvalitu snímatelné náhrady. Ošetřující lékař dosáhne lepšího výsledku, aniž by musel vynakládat více prostředků a ordinačního času na výrobu totální náhrady.

Korespondující autor

MDDr. Michal Příbyl

Můj Zubař, s. r. o.

Komenského 264

500 02 Hradec Králové

e-mail: dr.pribyl@gmail.com

LITERATURA

1. Paulino MR, Alves LR, Gurgel BC, Calderon PS.

Simplified versus traditional techniques for complete denture fabrication: a systematic review. *J Prosthet Dent.* 2015; 113: 12–16.

2. Alves AC, Cavalcanti RV, Calderon PS, Pernambuco L, Alchieri JC.

Quality of life related to complete denture. *Acta Odontol Latinoam.* 2018; 31(2): 91–96.

3. Bidra AS, Taylor TD, Agar JR.

Computer-aided technology for fabricating complete dentures: systematic review of historical background, current status, and future perspectives. *J Prosthet Dent.* 2013; 109: 361–366.

4. Srinivasan M, Cantin Y, Mehl A, Gjengedal H, Müller F, Schimmel M.

CAD/CAM milled removable complete

dentures: an in vitro evaluation of trueness. *Clin Oral Investig.* 2017; 21(6): 2007–2019. Epub 2016 Nov 8.

5. Kawai Y, Murakami H, Shariati B, Klemetti E, Blomfield JV, Billette L, Lund JP, Feine JS.

Do traditional techniques produce better conventional complete dentures than simplified techniques? *J Dent.* 2005; 33(8): 659–668.