

Klinický případ: Solitárne uzlovité ložisko v kapilícii

Szép Z.^{1,2}

¹Katedra dermatovenerológie FZŠŠ SZU (s rozšírenou pôsobnosťou aj na Ústav patológie FZŠŠ SZU) v Bratislave

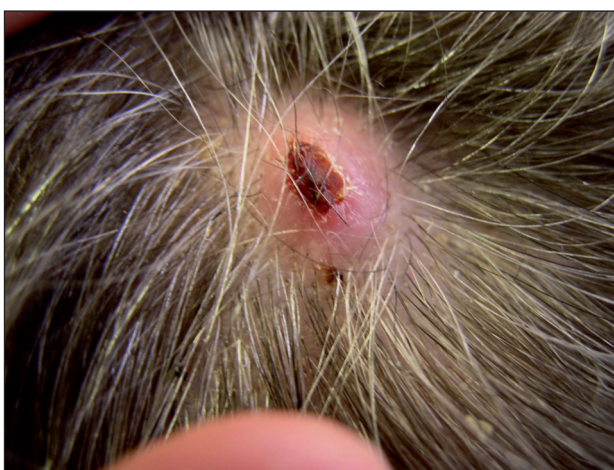vedúca katedry doc. MUDr. Klaudia Kolibášová, PhD., mim. prof.

²Dermatovenerologické oddelenie Nemocnice Ministerstva obrany SR, Bratislava

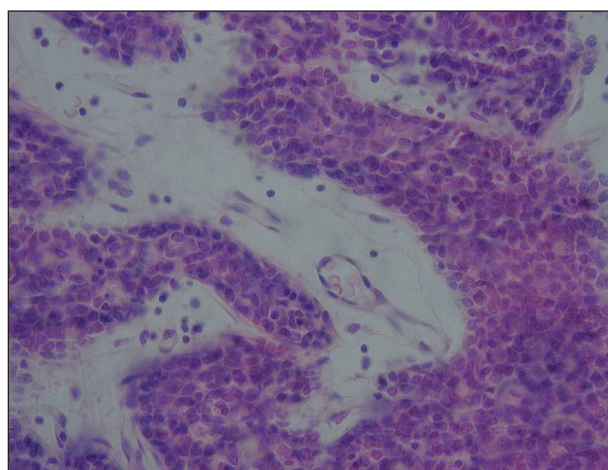
vedúci oddelenia prim. MUDr. Lubomír Zaujec

Pacientkou bola 60-ročná žena, ktorá pozorovala vznik a postupný rast oválneho ružového tumorózneho útvaru v interparietálnej oblasti kapilícia. Ložisko bolo občas svrbivé, preto si ho škrabala, následkom čoho nastalo mierne povrchové krvácanie s následným vznikom krusty

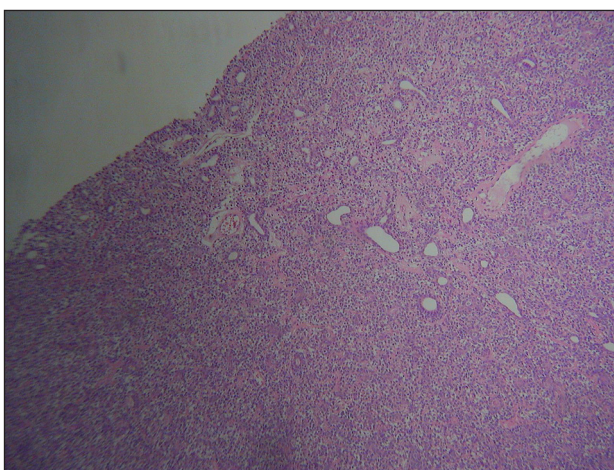
(obr.1). Prítomná bola tiež palpačná bolestivosť ložiska. Pre pokračujúci pomalý rast bolo ložisko kompletne excidované a histologicky vyšetrené. Hematoxylinom-eozinom farbené mikroskopické nálezy prezentujeme na obrazoch 2-4.



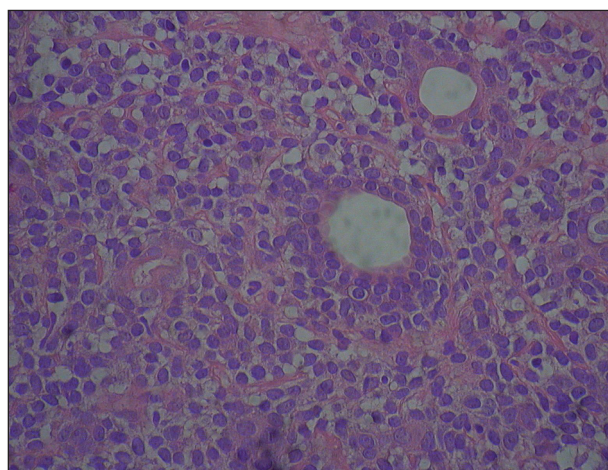
Obr. 1.



Obr. 3.



Obr. 2.



Obr. 4.

HISTOLOGICKÝ NÁLEZ

Prejav je dobre ohraničený a lokalizovaný v derme, bez komunikácie s epidermou. Tumor sa skladá z jedného lobulu (obr. 2). Bunky sú epitelového typu usporiadané trabekulárne (obr. 3). V pruhoch možno nájsť 2 typy buniek: prevažujú tmavé bunky s tmavým jadrom na periférii nad svetlými bunkami so svetlými jadrami v centrálnej časti pruhu (obr. 2, 3). V rozsiahlych oblastiach však toto zonálne usporiadanie chýba a bunky sú skôr premiešané (obr. 4). V niektorých úsekoch sú prítomné drobné luminá (pripomínajúce ekrinné vývody a acíny) (obr. 2, 4), inde štrbinovité dutiny s eozinofilným materiálom, príp. cieвне luminá (obr. 2, 3) Stróma tumoru je veľmi bledá, myxoidne zmenená a obsahuje dilatované krvné cievy (obr. 3). Cytomorfologický obraz buniek nevykazuje známky malignosti.

ZÁVER

Spiradenóm (ekrinný)

V priebehu excízie nevznikli komplikácie. Po vybratí stehov operačná jazva ostala stabilná. Miestna recidíva lézie nevznikla, nové prejavy sa inde nevytvorili.

DISKUSIA

Ekrinný spiradenóm je zriedkavým benígnym adnexálnym nádorom. **Klinický obraz** je charakterizovaný tvorbou *solitárneho*, pomaly rastúceho, ružovkastého alebo modrastého uzlovitého prejavu, väčšinou do 1 centimetra. Lokalizácia je na hlave a krku, príp. na trupe alebo končatinách. Boli opísané aj *mnohopočetné* formy (13), *lineárne* formy (21), *zosteriformne* usporiadané typy (2), formy *blaschkoidné* (6) a formy *obrovské* (11). **Brookeov-Spieglerov syndróm** je charakterizovaný výskytom mnohopočetných cylindrómov, spiradenómov a trichoepiteliómov. Syndróm vykazuje autozómovo dominantnú dedičnosť, jeho podkladom sú mutácie tumor-supresorového génu *CYLD1*, ktorý je lokalizovaný na chromozóme 16q (10, 22). Pre spiradenóm je typická *bolestivosť*, niekedy je prítomné svrbenie pri zvýšenej sekrécii potu.

Ekrinný spiradenóm sa *vyskytuje* sporadicky, zriedkavo však boli opísané aj *familiárne* formy s autozómovo dominantným spôsobom dedičnosti (17). Ekrinný spiradenóm sa môže objaviť v ktoromkoľvek veku, často však postihuje deti a mladých dospelých (15). Bol opísaný aj v dojčeneckom veku (8).

Priebeh je charakterizovaný pomalým rastom. Malignizácia za vzniku **ekrinného spiradenokarcinómu** (maligného ekrinného spiradenómu) bola opakovane opísaná, ale je veľmi zriedkavá (7, 14). Maligná forma vzniká takmer

vždy postupne, z benígneho spiradenómu. Primárne malígne ekrinný spiradenóm je literárnou raritou (20). Malígne formy sú charakterizované zvýšenou expresiou proteínu p53 (3). Spiradenóm sa môže vyskytovať spoločne s cylindrómom, príp. inými adnexálnymi tumorami u toho istého pacienta (Brookeov-Spieglerov syndróm). Niekedy aj v rámci jedného prejavu možno histologicky pozorovať rôzne charakteristiky so vznikom prekryvných (overlap) foriem (4, 5, 10).

V **histologickom obraze** nachádzame obvykle multiodulárny, ostro ohraničený útvar, ktorý nie je v kontakte s povrchovou epidermou. Lobuly môžu byť ohraničené väzivovým púzdrom a sú lokalizované v hlbších častiach dermy. Tvoria ich do pruhov usporiadané nádorové bunky. Medzi bunkovými pruhmi sa nachádzajú malé, nepravidelné ostrovčeky edematózne fibrovaskulárnej strómy. Vetviace sa pruhy sú zložené z dvoch typov buniek (19). Na periférii pruhov sú prítomné bunky s tmavým jadrom, kým v centrálnej oblasti pruhu sú bunky so svetlejšim, eozinofilným jadrom. Pri ekrinnej diferenciácii smerom k vývodom alebo acínom sa tvoria malé luminá, ktoré často obsahujú eozinofilný, PAS-pozitívny, diastáza-rezistentný materiál. Môžu byť prítomné aj cystické dutiny. Stróma tumoru býva rôzne rozsiahla a je často presiaknutá lymfédómom. Nachádzajú sa v nej dilatované krvné a lymfatické cievy. Lobuly môžu byť prestúpené T-lymfocytmi. V stróme je niekedy prítomný hyalínny materiál, ktorý vo forme kvapiek sa môže vyskytovať aj medzi bunkami pruhov. **Imunohistochemicky** sú bunky pozitívne na *cytokeratíny* a luminá na *karcinoembryonálny antigén* (CEA) (9, 18).

Ekrinný spiradenóm je možné **histogeneticky** odvodiť z epitelových buniek s *diferenciáciou ekrinného typu*. Bunky aj drobné luminá pripomínajú sekrečné alebo vývodové časti ekrinnej potnej žľazy (19). Obraz expresie cytokeratínov v ekrinnom spiradenóme zodpovedá rovnakému vzorcu expresie cytokeratínov v prechodnej zóne medzi sekrečnou a vývodovou časťou ekrinnej potnej žľazy (18). Podľa Ackermána je však tumor apokrinného pôvodu (19).

V **diferenciálnej diagnostike** musíme odlíšiť *bolestivé tumory*: leiomyóm, angiolióm, glomus tumor, neurogénne tumory a ďalšie ekrinné tumory. V prípade nebolestivých foriem prichádzajú do diferenciálnej diagnostickej úvahy aj ďalšie epitelové a mezenchymové nádory (15). Presnú diagnózu možno určiť len histopatologicky.

Na **liečbu** ekrinného spiradenómu sa odporúča *chirurgická excízia* skalpelom alebo *ablácia CO₂ laserom* (17). V prípade malígnych variant sa využíva popri chirurgii aj adjuvantná chemoterapia (16), radioterapia (1) a hormonálna terapia tamoxifénom (12).

LITERATÚRA

1. AGARWAL, S., KHANNA, R., ARYA, NC., et al. Malignant eccrine spiradenoma: an unusual presentation. *Indian J Dermatol Venereol Leprol*, 2002, 68 (5), p. 290-291.

2. ALTINYAZAR, HC., KARGI, E., OZEN, O., et al. Multiple eccrine spiradenoma in zosteriform distribution. *Plast Reconstr Surg*, 2003, 112 (3), p. 927-928.
3. BIERNAT, W., KORDEK, R., WOŹNIAK, L. Over-expression of p53 protein as an indicator of the malignant transformation in spiradenoma. *Histopathology*, 1995, 26 (5), p. 439-443.
4. BUMGARDNER, AC., HSU, S., NUNEZ-GUSSMAN, JK., et al. Trichoepitheliomas and eccrine spiradenomas with spiradenoma / cylindroma overlap. *Int J Dermatol*, 2005, 44 (5), p. 415-417.
5. CARLSTEIN, JR., LEWIS, MD., SADDLER, K. et al. Spiradenocylindrocarcinoma: a malignant hybrid tumor. *J Cutan Pathol*, 2005, 32 (2), p. 166-171.
6. EKMEKCI, T.R., KOSLU, A., SAKIZ D. Congenital blaschkoid eccrine spiradenoma on the face. *Eur J Dermatol*, 2005, 15 (2), p. 73-74.
7. GRANTER, SR., SEEGER, K., CALONJE, E., et al. Malignant eccrine spiradenoma (spiradenocarcinoma): a clinicopathologic study of 12 cases. *Am J Dermatopathol*, 2000, 22 (2), p. 97-103.
8. KAO, GF., LASKIN, WB., WEISS, SW. Eccrine spiradenoma occurring in infancy mimicking mesenchymal tumor. *J Cutan Pathol*, 1990, 17 (4), p. 214-219.
9. KARINIEMI, AL., FORSMAN, LM., WAHLSTRÖM, T., et al. Expression of differentiation antigens in benign sweat gland tumours. *Br J Dermatol*, 1984, 111 (2), p. 175-182.
10. KAZAKOV, DV., SOUKUP, R., MUKENSABL, P., BOUDOVA, L., MICHAL, M.: Brooke-Spiegler syndrome: report of a case with combined lesions containing cylindromatous, spiradenomatous, trichoblastomatous, and sebaceous differentiation. *Am J Dermatopathol*, 2005, 27 (1), p. 27-33.
11. KO, JY., LEE, CW., MOON, SH., et al. Giant vascular eccrine spiradenoma: report of a case with immunohistochemical study. *J Korean Med Sci*, 2006, 21 (1), p. 172-176.
12. MIRZA, I., KLOSS, R., SIEBER, SC. Malignant eccrine spiradenoma. *Arch Pathol Lab Med*, 2002, 126 (5), p. 591-594.
13. REVIS, P., CHYU, J., MEDENICA, M. Multiple eccrine spiradenoma: a case report and review. *J Cutan Pathol*, 1988, 15 (4), p. 226-229.
14. RUSS, BW., MEFFERT, J., BERNERT, R. Spiradenocarcinoma of the scalp. *Cutis*, 2002, 69 (6), p. 455-458.
15. SCHACHNER, AL., et al. *Pediatric Dermatology*. 3rd ed., Edinburgh: Mosby Elsevier, 2003, p. 884, ISBN 0323026117.
16. TAY, JS., TAPEN, EM., SOLARI, PG. Malignant eccrine spiradenoma. Case report and review of the literature. *Am J Clin Oncol*, 1997, 20 (6), p. 552-557.
17. TER POORTEN, M.C., BARRETT, K., COOK, J. Familial eccrine spiradenoma: a case report and review of the literature. *Dermatol Surg*, 2003, 29 (4), p. 411-444.
18. WATANABE, S., HIROSE, M., SATO, S., et al. Immunohistochemical analysis of cytokeratin expression in eccrine spiradenoma: similarities to the transitional portions between secretory segments and coiled ducts of eccrine glands. *Br J Dermatol*, 1994, 131 (6), p. 799-807.
19. WEEDON, D. *Skin pathology*. 2nd ed., London: Churchill Livingstone, 2002. p. 892-893, ISBN 0443070695.
20. YILDIRIM, S., AKÓZ, T., AKAN, M., et al. De novo malignant eccrine spiradenoma with an interesting and unusual location. *Dermatol Surg*, 2001, 27 (4), p. 417-420.
21. YOSHIDA, A., SATO, T., SUGAWARA, Y., et al. Two cases of multiple eccrine spiradenoma with linear or localized formation. *J Dermatol*, 2004, 31 (7), p. 564-568.
22. ZHANG, G., HUANG, Y., YAN, K., et al. Diverse phenotype of Brooke-Spiegler syndrome associated with a nonsense mutation in the CYLD tumor suppressor gene. *Exp Dermatol*, 2006, 15 (12), p. 966-970.

Došlo do redakce: 21. 4. 2008

MUDr. Zoltán Szép, PhD.
 Katedra dermatovenerológie
 a Ústav patológie FZŠŠ SZU,
 Dermatovenerologické oddelenie NMO SR.
 Cesta na Červený most 1, 833 31 Bratislava
 E-mail: zoltanszep@atlas.cz, zoltanszep@zoznam.sk