

## Primárna kožná aktinomykóza u dvoch pacientov liečená klindamycínom

Kozáčíková, Z., Vašků, V., Jedličková, H.

I. dermatovenerologická klinika FN U sv.Anny v Brne a LF MU  
prednosta doc. MUDr. Vladimír Vašků, CSc.

### Souhrn

#### Primárna kožná aktinomykóza u dvoch pacientov liečená klindamycínom

Aktinomykóza je granulomatózne hnisavé bakteriálne ochorenie, ktorého najčastejším pôvodcom je grampozitívna anaeróbná baktéria *Actinomyces israeli*. Medzi najčastejšie formy patrí cervikofaciálna, thorakálna, abdominálna alebo panvová forma. Primárna kožná aktinomykóza je vzácna a je obvykle asociovaná s externou traumou a/alebo lokálnou ischémiou. Autori popisujú primárnu kožnú aktinomykózu ruky u dvoch pacientov s podobným začiatkom vzniku a klinickým obrazom. V prvom prípade ide o 81-ročného muža s posttraumatickou léziou na pravej ruke. Druhý pacient bol 51-ročný muž s hnisavým ložiskom v rovnakej lokalizácii, ktoré tiež vzniklo po traume. V oboch prípadoch bola diagnóza stanovená kultivačne, v prvom prípade bol pozitívny aj mikroskopický nález. U prvého pacienta došlo po 4-mesačnej kúre klindamycínom ku kompletnej regresii, v druhom prípade bola terapia klindamycínom nedostatočná, preto sa v liečbe pokračovalo 3 mesiace s doxycyklínom s výborným výsledkom.

**Kľúčové slová:** kožná aktinomykóza – terapia – klindamycín – doxycyklín

### Summary

#### Primary Cutaneous Actinomycosis in Two Patients Treated with Clindamycin

Actinomycosis is a granulomatous suppurative bacterial disease caused by anaerobic bacteria *Actinomyces israeli* presented primarily as the cervico-facial, thoracic, abdominal or pelvic form. Primary cutaneous actinomycosis is very rare and it is usually associated with external trauma and/or local ischemia. We report two cases of a primary cutaneous actinomycosis of the hand with similar clinical history and presentation. The first case describes an 81-year-old man with post-traumatic lesion on the dorsal part of the right hand. The second patient, 51-year-old man had a pustular lesion in the same area, also developed post-traumatically. In both cases the diagnosis was established by culture, in the first case microscopy was positive, too. The first patient completely healed after a 4-month course of treatment with clindamycin, in the second case the clindamycin therapy was not sufficient and the treatment continued by 3 months of doxycycline administration with excellent result.

**Key words:** cutaneous actinomycosis – treatment – clindamycin – doxycycline

## ÚVOD

Aktinomykóza je chronické infekčné ochorenie, ktorého pôvodcom sú grampozitívne anaeróbne baktérie – aktinomycéty, najčastejšia je *Actinomyces israelii*, menej častými pôvodcami sú *Actinomyces naeslundii*, *Actinomyces viscosus*, *Actinomyces odontolyticus* (1, 8). Aktinomycéty sú normálne prítomné v gastrointestinálnom trakte,

v pošve a dutine ústnej. Infekcia sa rozvinie pri porušení integrity kože alebo sliznice. Charakteristická je tuhá infiltrácia tkaniva s mnohopočetnými navzájom komunikujúcimi abscesmi a fistulami (1).

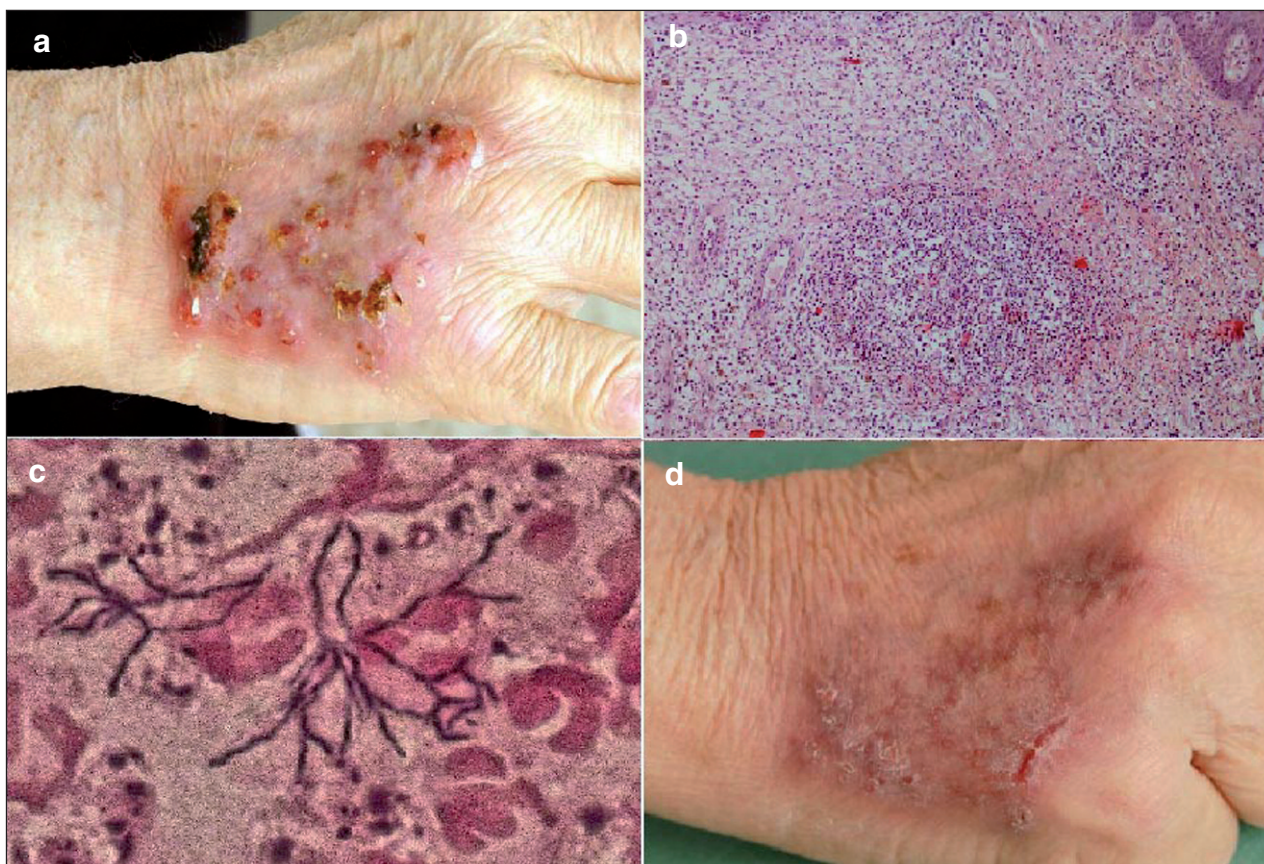
Aktinomykóza môže postihnúť akékoľvek tkanivo, pričom medzi najčastejšie formy patria cervikofaciálna, pľúcna, abdominálna, panvová. Kožná forma, ktorú popisujeme v tejto kazuistike, je vzácna. Často jej predchádza anamnéza traumy, charakteristický je chronický priebeh (4).

## PRÍPAD 1

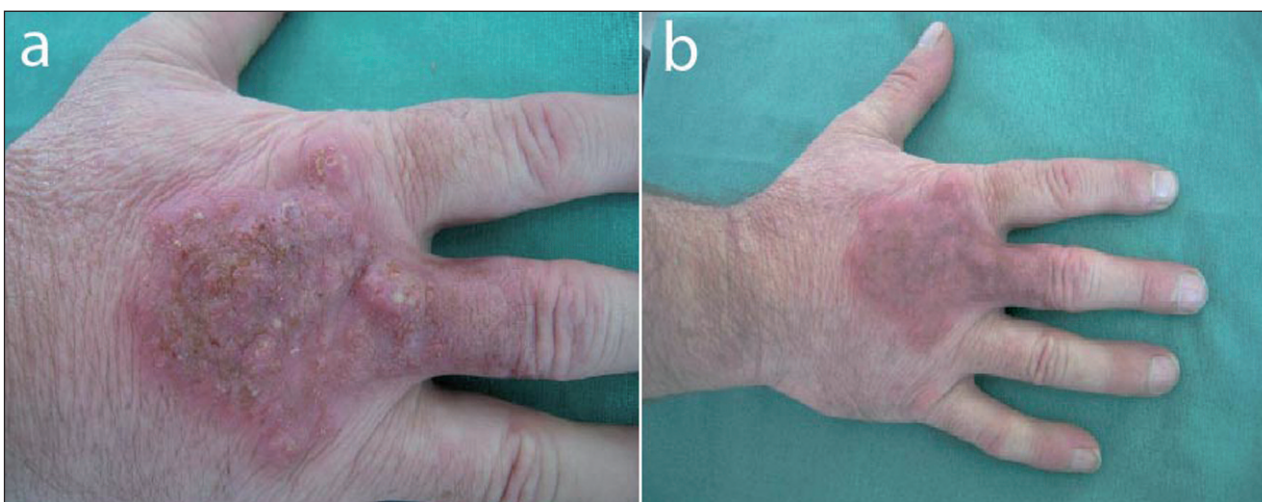Prvým pacientom bol 81-ročný muž, sledovaný pre ischemickú chorobu srdca, dolných končatín, anémiu a trombocytopéniu, rodinná anamnéza bola bezvýznamná. Z celkovej terapie užíval pravidelne trimetazidín, pyridoxín, ginko biloba, isosorbit dinitrát, hydrochlorothiazid, acidum folicum, bisoprolol, losartan, kyselinu acetylsalicylovú, simvastatin, molsidomin, omeprazol. Pacient bol odoslaný na I.DVK s ložiskom na pravej ruke nereagujúcim na ambulantnú terapiu, ktorému v auguste 2007 predchádzalo poranenie drôtom. Vtedy sa rana pomerne rýchlo zhojila. Po kontaminácii vodou na zalievanie záhrady, došlo k madidácii a hnisavej sekrécii. Následné chirurgické ošetrovanie od 10/2007 bolo bez efektu. Histologické vyšetrenie popisovalo len nešpecifické zápalové zmeny, rtg ruky bolo bez patológie. Ďalej bol pacient sledovaný ambulantne dermatológom, 14 dní bol liečený terbinafínom. Táto terapia bola bez efektu, bez regresie ložiska.

*Status localis:* Klinicky sa jednalo o ložisko veľkosti 5 cm v priemere, ostro ohraničené, v hornom a dolnom póle bola patrná fluktuácia do 1 cm a krusty livídnej farby. Ložisko bolo bez madidácie, bez hnisavej sekrécie (obr.1a). V laboratórnych odberoch bola vyššia sedimentácia erytrocytov 30/50 mm, anémia – hemoglobín 115 g/l,

hematokrit 0,32, trombocytopéniu 121 10E9/l, monocytóza 1,9 10E9/l (21%). Z biochemických parametrov bola zvýšená urea a kreatinín. C-reaktívny proteín, glykovaný hemoglobín, cirkulujúce imunokomplexy, proteíny akútnej fázy a metabolizmus železa boli v norme, vo vyššetrnej subpopulácii lymfocytov boli znížené B-lymfocyty CD19+. Zo steru z dorsa pravej ruky bol vykultivovaný *Staphylococcus* sp. koagulázanegatívny, ojedinele difteroidy, anaeróbná kultivácia potvrdila aktinomykózu, mykologické vyšetrenie bolo negatívne. Bola prevedená 2. probatórna excízia z ložiska so súčasným odberom na atypické mykobaktérie, PCR bolo negatívne. V histologickom obraze boli popisované prekrvácené abscesy so zmiešaným zápalovým infiltrátom v celom rozsahu kória. Patogenný agens nezachytený: PAS, Giemsa, Ziehl Nelsen, Gram negatívny. V PAS zachytené suspektne bodkovité zhluky, bez nálezu typických granúl. *Res:* Abscedujúci proces, kompatibilný s dg aktinomykóza (obr.1b). V mikroskopickom náleze v Gramovom farbení z náteru hnisu boli aktinomykotické elementy preukázané 3-krát (obr.1c). Rtg hrudníku bol bez patológie. Pretože kultivácia a citlivosť boli k dispozícii až po začatí liečby, zvolili sme v terapii klindamycín, ktorý sme nasadili empiricky vzhľadom k širšiemu spektru účinku a možnosti pokrytia aj prípadnej sprievodnej flóry. Terapia bola zahájená v úvodnej dávke 600 mg à 6 h i.v. po dobu 21 dní,



Obr. 1. Pacient č.1: a) dorsum pravej ruky – pred liečbou, b) prekrvácáný drobný absces v kóriu, farbenie HE, zväčšenie 10x, c) mikroskopický obraz aktinomykotických elementov, farbenie Gram (dodal MUDr. Ružička), d) dorsum pravej ruky – po 4 týždňoch liečby.



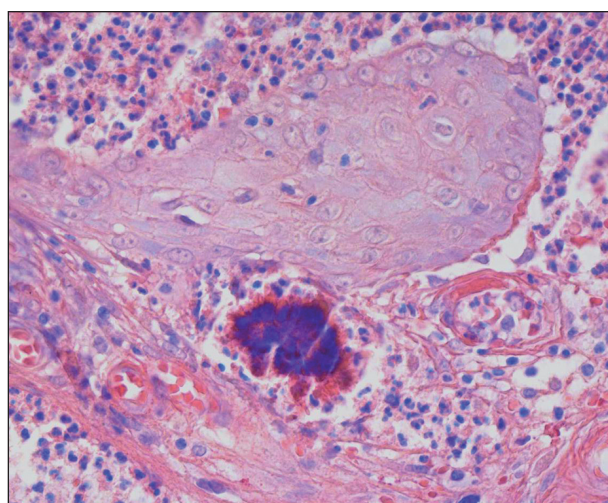
Obr. 2. Pacient č.2: a) dorsum pravej ruky – pred liečbou, b) dorsum pravej ruky – po 4 týždňoch liečby klindamycínom.

s následným perorálnym podávaním v dávke 4 x 600 mg. Lokálna terapia zahrňovala antibiotickú a jódovú externú.

Počas hospitalizácie došlo k rýchlemu oplošteniu ložiska, pri prepustení pretrvávala reparatívna deskvamácia (obr.1 d). Pacient ďalej ambulantne pokračoval v terapii klindamycínom 600 mg à 6 h po dobu 7 dní, potom 300 mg à 6 h, liečba bola ukončená po 4 mesiacoch, kedy došlo ku kompletnému zhojeniu ložiska.

## PRÍPAD 2

V druhom prípade sa jednalo o 51-ročného muža sledovaného pre diabetes mellitus a hypertenziu, trvale medikoval glimepirid, metformin, felodipin, rodinná anamnéza bola bezvýznamná. Pacient sa k nám dostavil s ložiskom na pravej ruke v oblasti proximálneho interfalangeálneho kĺbu. Toto vzniklo po porezaní pílkou v júli 2007. Postupne došlo k rozšíreniu ložiska na dorsum ruky a tvorbe nových pustúl a krúst. Pacient bol najskôr liečený ambulantne, vo februári 2008 bola zahájená perorálna terapia amoxicilínom à 12 hodín po dobu štrnástich dní. Pre pozitívny mykologický nález *Trichophyton mentagrophytes* bol pacient preliečený tromi baleniami itrakonazolu, bez efektu. V marci 2008 bola prevedená histológia s nálezom chronických zápalových zmien a hýf v stratum corneum, farbenie na *Mycobacterium tuberculosis* bolo negatívne. Objektívne sa jednalo o infiltrované ložisko na pravej ruke nepravidelného tvaru veľkosti 7 x 5 cm, červenej až lividej farby so žltohnedými krustami na povrchu (obr. 2 a). Vzhľadom k rezistencii na terapiu a tvorbe ďalších pustúl a infiltrácii bola v apríli na našej klinike opakovaná biopsia s histologickým nálezom okrúhlych abscesov so zmiešaným zápalovým infiltrátom s prevahou neutrofilov v kóriu. Epidermis bola čiastočne odlúčená od kória. Vo farbení HE a Giemsa boli pozitívne aktinomycetické drúzy. Ziehl Nielsen, PAS, Gram farbenie boli negatívne. Res: Aktinomykóza kože (obr. 3). Diagnóza bola tiež neskôr potvrdená kultivačne.



Obr. 3. Pacient č.2 – aktinomykotická drúza – farbenie Giemsa, zväčšenie 40x

V laboratórnych odberoch bola vyššia sedimentácia erytrocytov 30/50 mm, krvný obraz, C-reaktívny proteín, imunitný profil boli v norme, z ďalších vyšetrení bola zistená vyššia hladina glukózy a vyšší glykovaný hemoglobín 5,5 %, aerobná kultivácia zo steru z ložiska i mikroskopické a kultivačné vyšetrenie povrchových mykóz boli negatívne. Rtg hrudníku bol bez patológie. V druhom prípade pred začatím terapie taktiež nebola k dispozícii kultivácia a citlivosť. Vzhľadom k predchádzajúcim dobrým skúsenostiam sme zvolili opäť klindamycín v úvodnej dávke 4 x 600 mg po dobu 21 dní, následne sa prešlo na perorálne podávanie v rovnakej schéme ako u predchádzajúceho prípadu, t.j. klindamycín 600 mg à 6 hodín 7 dní, potom bola dávka znížená na 300 mg à 6 hodín. Pri prepustení pacienta bolo ložisko oploštené, bez pustúl a madidiacie (obr.2 b). Po 3 mesiacoch terapie došlo opäť k progresii stavu s tvorbou nových pustúl v proximálnej časti ložiska, po konzultácii s antibiotickým strediskom bol klindamycín zamenený za doxycyklín v dávke 200 mg denne po dobu dvoch mesiacov, potom bola dávka zníže-

ná na 100 mg denne. Terapia bola ukončená po 3 mesiacoch, kedy došlo ku kompletnému zhojeniu lézie.

## DISKUSIA

Aktinomykóza je ochorenie, ktoré sa prejavuje chronickou zápalovou granulomatóznou reakciou s tendenciou k vytváraniu fistúl a malých ulcerácií. Najčastejšou príčinou tohto ochorenia je grampozitívna anaeróbna baktéria *Actinomyces israelii*. Saprofyticky sa vyskytuje v dutine ústnej až u 27% dospelých, tiež ju môžeme nájsť v hrubom čreve a v pošve (1). Medzi najčastejšie formy patria cervikofaciálna, pľúcna, abdominálna (4, 15, 16, 18). Primárna aktinomykóza končatín je vzácna (12, 13, 14). Vo väčšine prípadov jej predchádza anamnéza traumy a kontaminácia z okolia (8, 12). V literatúre bol tiež popísaný hematogénny rozsev u imunokompromitovaných pacientov (2, 5, 7). U našich pacientov infekciu predchádzala trauma v oboch prípadoch, u prvého pacienta to bolo poranenie o hrdzavý drôt s následnou kontamináciou pri práci v záhrade, druhý sa porezal pílkou.

Diagnóza aktinomykózy sa stanovuje na základe klinického obrazu, v ktorom dominujú tuhé zápalové infiltráty s valovitými okrajmi, fistuly, malé ulcerácie, abscesy so sérovohnisavou sekréciou. Nakoniec sa tvoria aktinomycetové drúzy, ktoré majú vzhľad žltých sírnych granúl. Častá je sprievodná flóra: *Actinomycetemcomitans*, *Peptostreptococcus*, *Prevotella*, *Fusobacterium*, *Staphylococcus* sp. (1, 8). Pri podozrení na systémové postihnutie, či disemináciu procesu je vhodné doplniť rtg hrudníku a sono brucha.

Ďalšou metódou je histologické vyšetrenie s farbením hematoxylín-eozin, zo špeciálnych farbení sa používa Giemsa, Gram, PAS, Ziehl Nielsen (1). Typický obraz tvorí hnisavý, zmiešaný infiltrát, obsahujúci neutrofilny, eozinofily, plazmatické bunky s hyperpláziou okolitej epidermis. Časté sú lobulizované kolónie – drúzy veľkosti 30 až 3000 µm, ktoré sú bazofilné s eozinofilným halo (fenomén Splendore-Hoeppli), nie sú však vždy pri histologickom vyšetrení zachytené.

Mikroskopický nález a kultivácia sú pozitívne menej často (9). Materiál na vyšetrenie odoberáme najčastejšie hlbšie z lézie alebo z hnisavého sekrétu pustúl pomocou kľučky na podložné sklíčko, najčastejšie používame Gram farbenie. V mikroskopickom obraze sa typicky nachádzajú početné drúzy obklopené granulocytmi a histiocytmi, pozostávajúce z krátkych i dlhších vláknitých rozvetvených tyčiek, typické je vetvenie tvaru Y. Pri odbere na kultiváciu používame odberový tampón a sterilnú skúmavku. Aktinomycety rastú pomaly za anaeróbných podmienok. Za 10 až 12 dní sú viditeľné belavé kolónie charakteru mycélii. V súčasnosti neexistujú serologické testy použiteľné pre bežnú prax (15).

Asociácia aktinomykózy s diabetes mellitus, pre ktorú bol sledovaný druhý pacient, je častá, bolo popísaných množstvo prípadov ako u systémovej, tak aj kožnej formy

(3, 6, 10, 11). Terapia je dlhodobá, začíname i.v. aplikáciou 5–6 týždňov, neskôr perorálne podávanie 6 až 8 mesiacov podľa klinického stavu. Liekom voľby sú penicilíny, kryštalický penicilín v dávke 18–24 miliónov medzinárodných jednotiek denne 2 až 6 týždňov s prechodom na perorálny /p.o./ penicilín V 2–4 g denne (16, 19). Pri zmiešanej flóre a rezistencii na terapiu môže byť penicilín kombinovaný s metronidazolom (17). Ďalšou alternatívou sú linkozamidy – klindamycín 600 mg i.v. 3-krát denne 2 až 6 týždňov, potom 300 mg p.o. 4-krát denne 6–12 mesiacov, tetracyklín - doxycyklín 100 mg i.v. 2-krát denne 2 až 6 týždňov, potom 100 mg p.o. 2-krát denne 6–12 mesiacov alebo erytromycín 500 mg p.o. 4-krát denne 6–12 mesiacov. Aktinomycety sú bežne rezistentné na aminoglykozidy, nitroimidazoly (20). Často je nutná chirurgická intervencia (1, 8, 18).

## ZÁVER

Kožná aktinomykóza je vzácne ochorenie, často imituje inú bakteriálnu alebo mykotickú infekciu nereagujúcu na terapiu. Je nutné zvažovať aktinomykózu v diferenciálnej diagnóze každého akútneho, subakútneho alebo chronického kožného ochorenia alebo edému mäkkých tkanív. Liečba je dlhodobá s dobrým efektom. U našich pacientov bol s úspechom použitý klindamycín a doxycyklín.

## LITERATÚRA

1. BRAUN-FALCO, O., GERD PLEWIG, HELMUT H. WOLFF, *Dermatológia a venerológia*, 1. slovenské a české vydanie, Martin:OSVETA, 2001, s.192-3. ISBN 80-8063-080-1.
2. BUTAS, CA., READ, SE., COLEMAN, RE., ABRAVOLTCH, H. Disseminated actinomycosis. *Can Med Assoc J*, 1970, 103(10), p.1069-71.
3. COCUIROCCIA, B., GUBINELLI, E., FAZIO M., GIROLOMONI, G. Primary cutaneous actinomycosis of the forehead. *JEADV*, 2003, 17(3), p.331-3.
4. ROY, D., ROY, PG., MISRA, PK. An interesting case of primary cutaneous actinomycosis. *Dermatol Online J*, 2003, 9(5), p. 17.
5. HILFIKER, M.. Disseminated actinomycosis presenting as a renal tumor with metastases *J Ped Surg*, 2001, 36(10), p.1577-1578.
6. CHEMSI, M., GISSEROT, O., CREMADES, S., BERNARD, P., DE JAURÉGUIBERRY, JP. Prostatic actinomycosis in a diabetic patient. *Rev Med Interne*, 2007, 28(6), p.424-5.
7. KUIJPER, EJ., WIGGERTS, HO., JONKER, GJ., SCHAAL, KP., DE GANS, J. Disseminated actinomycosis due to *Actinomyces meyeri* and *Actinobacillus actinomycetemcomitans*. *Scand J Infect Dis*, 1992, 24(5), p. 667 – 672.
8. METGUD, SC. Primary cutaneous actinomycosis: A rare soft tissue infection. *Indian J Med Microbiol*, 2008, 26(2), p.184-6.
9. OKANO, M. Primary cutaneous actinomycosis of the extre-

- mities: a report from Japan. *Cutis*, 1989, 44(3), p.231-3.
10. RAD, MH., MILANI, M. Primary endobronchial actinomycosis simulating endobronchial tuberculosis in a patient with diabetes mellitus. *Tuberk Toraks*, 2007, 55(2), p.186-90.
  11. RAZ, R., LEV, A. Primary abdominal actinomycosis in a diabetic woman – an intractable disease. *J Infect*, 1992, 25(3), p.303-6.
  12. REINER, SL., HARRELSON, JM., MILLER, SE., HILL, GB., GALLIS, HA. Primary actinomycosis of an extremity: a case report and review. *Rev Infect Dis*, 1987, 9(3), p.581-9.
  13. SARDANA, K., MENDIRATTA, V., SHARMA, RC. A suspected case of primary cutaneous actinomycosis on the buttock. *J Dermatol*, 2001, 28(5), p.276-8.
  14. WEE, SH., CHANG, SN., SHIM, JY., CHUN, SL., PARK, WH. A case of primary cutaneous actinomycosis. *J Dermatol*, 2000, 27(10), p.651-4.
  15. STANĚK, R., VÁGNER, P., HERMAN, P., PALAS, J. Vzácná příčina obstrukční uropathie: Aktinomykóza, *Urologie pro praxi*, 2001, 1, s.
  16. BÁLINT O. Infektológia a antiinfekčná terapia. Martin: Osveta, 1. vydanie, 2000, s.235-6, ISBN 80-8063-034-8.
  17. CAYLEY, J. Actinomyces-like organisms and intrauterine devices. *Br J Family Planning*, 1997 Oct;23(3):73.
  18. ŠTORK J. et al. *Dermatovenerologie*. Praha:Gálen, Karolinum, 1.vydání, 2008, s.111-112, ISBN978-80-7262-371-6.
  19. MARK, G., LEBWOHL MD, *Treatment of skin disease*, Mosby, Elsevier, 2nd edition, 2006, p.21-22, ISBN 0-323-03603-1
  20. JOHNS HOPKINS POC-IT CENTER-ABX Guide, <http://prod.hopkins-abxguide.org>

Došlo do redakce: 14. 7. 2009

MUDr. Zuzana Kozáčiková

FN U sv.Anny

Pekařská 53

656 91 Brno

E-mail:zuzana.kozacikova@azet.sk

## ***Ediční plán***

***Česko-slovenská dermatologie, 84. ročník, rok 2009***

**Číslo 6: Sarkoidóza**

***Česko-slovenská dermatologie, 85. ročník, rok 2010***

**Číslo 1: Korektivní dermatologie**

**Číslo 2: Kožní reakce na moderní látky**

**Číslo 3: Dětská dermatovenerologie**

**Číslo 4: Dermatoonkologie**