

Klinický případ: Hmatná citlivá rezistence na bříše

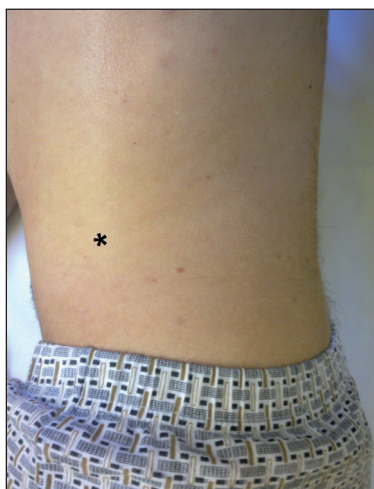
Kodet O.^{1,2}, Štork J.¹, Šlajsová M.¹, Lacina L.^{1,2}

¹Dermatovenerologická klinika 1. LF UK a VFN, Praha
přednosta prof. MUDr. J. Štork, CSc.

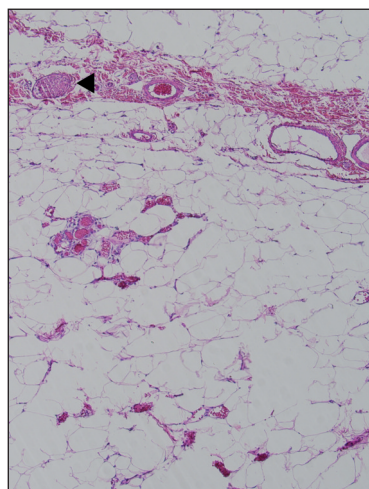
²Anatomický ústav 1. LF UK, Praha
přednosta prof. MUDr. M. Grim, DrSc.

K vyšetření a se žádostí o provedení excize byl na naše pracoviště odeslán internistou 28letý muž. V pacientově rodině se nevyskytovala žádná významná onemocnění, pacient sám byl zdravý, nikdy dlouhodobě neužíval žádné léky. Přibližně před 3 roky podstoupil na chirurgii exstirpaci bolestivého, několik let narůstajícího útvaru v podkoží v krajíně levé lopatky. Údajně se jednalo benigní onemocnění, ale přesná diagnóza mu nebyla sdělena, histologický náleznám nebyl dostupný. Za poslední 1 až 2 roky pacient udával pozvolný nárůst tělesné hmotnosti o několik kilogramů, což sám připisoval změně životního

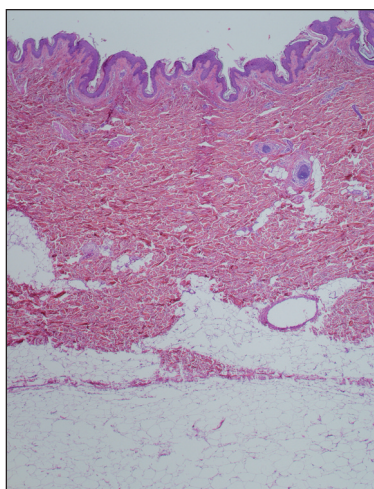
stylu a sedavému zaměstnání. BMI v době vyšetření ale bylo v normálním pásmu (BMI = 23). Současně asi 1 rok na levém boku pozoroval postupně rostoucí útvar, který byl stále více citlivý při pohybu a doteku. Objektivně byla kůže zcela klidná, nezměněná. Při palpaci byl patrný asi 1–2 cm velký, volně pohyblivý uzel v podkoží (obr. 1, místo označeno hvězdičkou). Obdobný, avšak nebolestivý, uzel přibližně stejné velikosti byl zastižen na pravém stehně. Vzhledem k subjektivním obtížím a omezením z nich plynoucím byla provedena exstirpace podkožního uzlu a bylo provedeno histologické vyšetření.



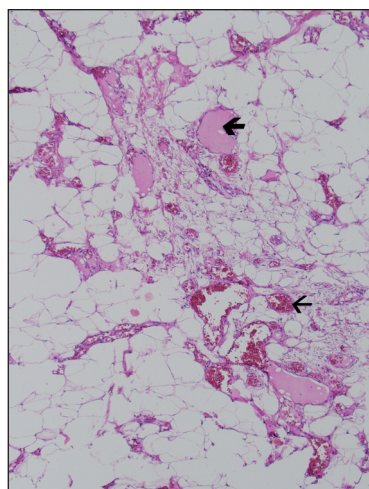
Obr. 1



Obr. 3



Obr. 2



Obr. 4

HISTOLOGIE

Epidermis a korium beze změn (obr. 2). Celý zbytek excize tvoří opouzdřená podkožní tuková tkáň, která místy vykazuje zvýšenou přítomnost dilatovaných kapilár, místy s naznačenou trombotizací (obr 3 a 4).

ZÁVĚR

Angiolipoma

Pacient byl po 14 dnech zhojen per primam intentionem. Byl seznámen s diagnózou a byl poučen o benigním charakteru onemocnění. Zároveň byl upozorněn na možnost vzniku dalších projevů v průběhu života.

DISKUSE

Angiolipomy jsou relativně velmi často se vyskytující benigní tumory podkožní tkáň. Podle některých pramenů dosahují v histopatologických laboratořích podíl až 10%, ze všech vyšetřovaných lipomatózních tumorů (3).

Angiolipomy se mohou vyskytnout v kterémkoli věku, i když nejčastěji jde o nález u adolescentů a mladých dospělých. Přítomen bývá zpravidla delší dobu jako hmatná podkožní rezistence a k excizi bývá přistoupeno většinou až při komplikacích či suspektním růstu.

Klinický obraz není příliš charakteristický. Jde o solitární či vícečetnou hmatnou rezistenci v podkoží, většinou dobře ohraničenou a posunlivou proti spodině. Velikost bývá různá, hmatnými se léze s určitostí stávají až kolem 5 mm v průměru, postupem času mohou dosahovat až několika centimetrů. Angiolipomy se nejčastěji vyskytují na končetinách a v abdominální oblasti. Kůže nad lézí nebývá změněna, pouze u větších superfaciálně uložených lézí staršího data může být naznačen slabě namodralý nádech. Naopak subjektivní obtíže v některých případech mohou být až dramatického rázu. V počátcích bývá někdy pocítována palpační citlivost kůže nad tumorem. Podkožní rezistence může v tomto okamžiku ještě unikat díky malé velikosti palpaci. S postupným růstem se může dostávat až různě intenzivní bolest, která je jednak způsobena tlakem na intralezionální nervová vlákna, dále pak k ní může vést i pozvolný nárůst denzity cévního zásobení tumoru a trombotizace jeho kapilár. Tlak na nervy způsobuje zpravidla bolest tupého charakteru, masivní trombotizace bývá doprovázena bolestí až ostrou. Nejednou může k demaskování vést i nevýznamné trauma či pouhý tlak přiléhavého oděvu. Klinicky nebývá bolest typická pro lipom, o kterém je možno uvažovat na základě makroskopického nálezu. Angiolipom rovněž bývá v porovnání s lipomem častěji vícečetný. Z bolestivých kožních tumo-

rů je třeba diferenciatně uvažovat o Leiomyomu, Ekriním spiradenomu, Neuromu, Dermatofibromu, Angiolipomu, Neurilemmomu, Endometriomu, Glomus tumoru a Granular cell tumoru (nádor ze zrnitých buněk). Tuto diferenciatní rozvahu pro snadnější praktické zapamatování shrnuje anglický akronym (LEND AN EGG, 8).

Mikroskopicky je angiolipom podkožním nodulem vyzrálé tukové tkáň, která bývá často dobře ohraničena jemnou fibrózní kapsulou. Vlastní adipocyty bývají unilokulární a nevykazují větší atypie, dokonce bývají i karyotypicky normální, což poukazuje na ne zcela jasnou histogenezi a možný hamartomatózní charakter (10). Množství krevních cév kolísá, ale bývá větší než u lipomu. Vaskularizace může být výraznější jen okrskovitě, zejména subkapsulárně. Cévy dosahují různého kalibru, dilatované kapiláry jsou často vyplněny erythrocyty (viz obr. 4, tenká šipka). Typicky jsou k zastížení i fibrinové tromby (viz obr. 4, tlustá šipka). Při hranicích nodulu bývají četná, zpravidla nemyelinizovaná nervová vlákna (2) – viz obr. 3, hrot šipky. Kromě této nejběžnější kožní varianty je známa např. varianta angiolipomu se zvýšenou celularitou (6) či angiolipomu infiltrujícího svaly, kosti (9). Diferenciatní histologická diagnostika oproti dobře diferencovaným sarkomům může být v těchto vzácných případech složitá (10).

Vlastní chirurgické odstranění tumoru může být komplikováno relativní nenápadností nádorové tkáň oproti okolnímu podkožnímu tuku. Operátor se musí spoléhat na jemnou palpaci v tkáni a obezřetnou preparaci léze oproti okolnímu tuku tupými nástroji. Většinou se se setkáváme s lézemi opatřenými dobře definovanou kapsulou, tedy lézemi neinfiltrujícího typu. Druhá klinická varianta (3), kdy nádorová masa není dobře opouzdřena a zasahuje infiltrativně do hlubších tkání (sval, kost), je mnohem vzácnější. Přes biologicky příznivé chování může infiltrativní léze lokálně recidivovat a napodobovat tak maligní proces. Chirurgický výkon může pak být značně extenzivní s mutilujícími následky (9).

K operativnímu řešení přistupujeme z diagnostických důvodů při růstu léze a při bolesti. U solitárních dobře opouzdřených lézí má excize kurativní efekt. V případě mnohočetného výskytu většinou odstraňujeme – s ohledem na počet a velikost jizev – pouze léze symptomatické. Farmakoterapie (3) běžnými analgetiky přináší úlevu jen limitovanou a s ohledem na běžné nežádoucí účinky není tedy metodou volby. Při akutním bolestivém záchvatu přináší úlevu pomalá intravenózní infuze s lidokainem (2%) ve fyziologickém roztoku (dávka 5 mg/kg tělesné hmotnosti). Tento efekt je potvrzen klinickou studií, úleva je většinou znatelná druhý den po infuzi a trvá 2–3 týdny. Dlouhodobou úlevu může přinášet léčba beta-blokátory (např. atenolol, 50 mg/den). Úleva od bolesti se většinou dostavuje během 24 hodin, v terapii je třeba pokračovat 2–3 měsíce a lze ji opakovat. Z intervenčních metod připadá do úvahy i liposukce (5). Angiolipomy nebývají běžně asociovány s jinými vážnými chorobami, či vrozenými vývojovými vadami (3, 7).

Vzácně byla popsána asociace mnohočetných angioliptomů např. s nástupem diabetu (7), což by mohlo odrážet jejich vyšší citlivost ke změně endokrinních podmínek, a poukazovat tak na roli buněčných receptorů. Popsána byla i manifestace angioliptomů po zahájení antiretrovirové terapie (včetně inhibitorů proteáz, 1). Vzhledem k tomu, že kombinované antiretrovirové programy vedou často ke změnám distribuce tukové tkáně, je otázkou, zda tímto nežádoucím účinkem pouze nedošlo k demaskování preexistujících lézí.

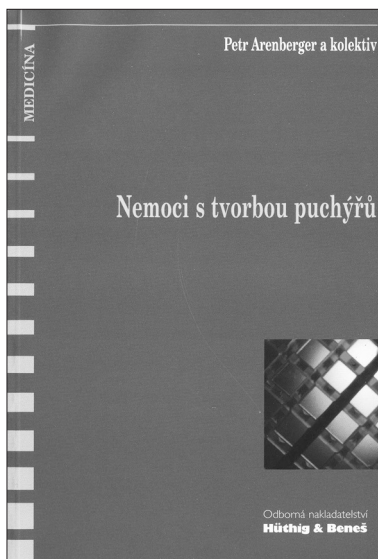
LITERATURA

1. BLANES, M., BOIX, V., BELINCHÓN, I. et al. Angiolipomas, a rare manifestation of HIV-associated lipodystrophy. *AIDS*, 2008, 22, 4, p. 552–554.
2. EL-ZAYATY, S., KRAUSZ, T. *Tumors of Adipose Tissue, Muscle, Cartilage and Bone*. In Barnhill, RL. et al. *Dermatopathology*. 3rd Ed., New York: McGraw-Hill, 2010, p. 857–882.
3. GIBBON, DH. *Subcutaneous Fat*. In Burns, T. et al. *Rook's Textbook of Dermatology*. 8th Ed., Hoboken, New Jersey, USA: Wiley-Blackwell, 2010, p. 46–44.
4. CHUNG, JY, RAMOS-CARO, FA, BEERS, B. et al. Multiple lipomas, angiolipomas, and parathyroid adenomas in a patient with Birt-Hogg-Dube syndrome. *Int J Dermatol*, 1996, 35, 5, s. 365–367.
5. KANEKO, T., TOKUSHIGE, H., KIMURA, N. et al. The treatment of multiple angiolipomas by liposuction surgery. *J Dermatol Surg Oncol*, 1994, 20, 10, p. 690–692.
6. KANIK, AB., OH, CH., BHAWAN, J. *Cellular angiolipoma*. *Am J Dermatopathol*, 1995, 17, 3, s. 312–315.
7. LEVITT, J., LUTFI ALI, SA., SAPADIN, A. Multiple subcutaneous angiolipomas associated with new-onset diabetes mellitus. *Int J Dermatol*, 2002, 41, 11, p. 783–785.
8. NAVERSEN, DN., TRASK, DM., WATSON, FH. et al. Painful tumors of the skin: "LEND AN EGG". *J Am Acad Dermatol*, 1993, 28, 2, p. 298–300.
9. PUIG, L., MORENO, A., DE MORAGAS, JM. Infiltrating angiolipoma: report of two cases and review of the literature. *J Dermatol Surg Oncol*, 1986, 12, 6, p. 617–619.
10. REQUENA, L., SANGUEZA, OP. Cutaneous vascular proliferations. Part III. Malignant neoplasms, other cutaneous neoplasms with significant vascular component, and disorders erroneously considered as vascular neoplasms. *J Am Acad Dermatol*, 1998, 38, 2, p. 143–175.

Podpořeno projektem UK: SVV 260 510.

Došlo do redakce 1. 11. 2010.

MUDr. Lukáš Lacina, Ph.D.
Dermatovenerologická klinika 1. LF UK a VFN
U Nemocnice 2
128 08 Praha 2
E-mail: lukas.lacina@lf1.cuni.cz



NEMOCI S TVORBOU PUCHÝŘŮ

Petr Arenberger

Sdělovací technika, spol.s r.o. 1999, 80 str.

ISBN: není uvedeno

Cena: 72,- Kč

Vazba brožovaná

Anotace:

Cílem publikace je shrnutí klasických i moderních poznatků o některých chorobách s tvorbou puchýřů. Je užitečným literárním zdrojem pro postgraduální studium v dermatologii a příbuzných oborech, rozšiřujících literaturu pro studenty medicíny a pro všechny, kteří se ve své každodenní praxi s pacienty s vezikulami a bulami na kožním povrchu setkávají a jsou postaveni před otázku diferenciální diagnostiky a léčby.

Objednávky zasílejte e-mailem nebo poštou: Nakladatelské a tiskové středisko ČLS JEP, Sokolská 31, 120 26 Praha 2, fax: 224 266 226, e-mail: nts@cls.cz. Na objednávce laskavě uveďte i jméno časopisu, v němž jste se o knize dozvěděli