

Klinický prípad: Diseminované voskové papulky a facies leontina

Štítňa M., Rasochová E.

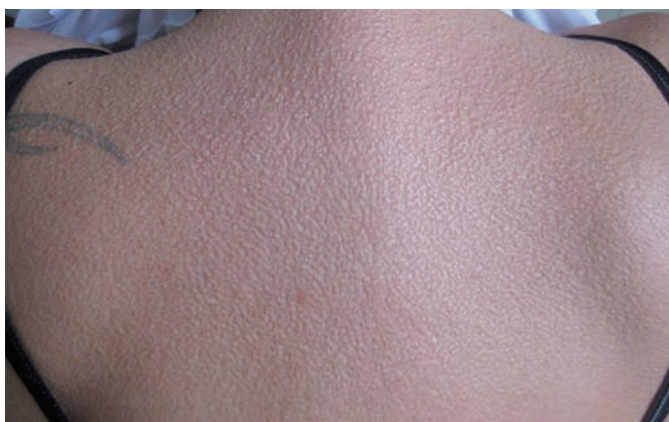Dermatovenerologická klinika LF UK a UN Bratislava
prednostka prof. MUDr. Mária Šimaljaková, PhD.

Čes-slov Derm, 87, 2012, No. 2, p. 57–59

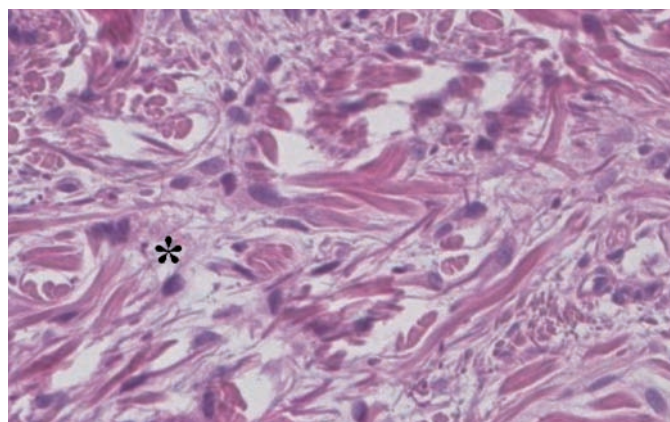
Pacientkou bola 36-ročná žena, ktorá bola odoslaná na našu kliniku pre kožný nález na hornej polovici tela – na tvári, krku, horných končatinách, trupe, chrbte. Osobná a rodinná anamnéza boli bezvýznamné, pacientka bola zdravá, lieky neužívala žiadne. V alergologickej anamnéze mala pacientka precitlivenosť na nikelsulfát, kathon CG, merkaptobenzothiazol, sesquiterpén laktón mix, ktorá bola potvrdená aj epikutánnymi testami.

Pacientka udávala asi 9-mesačnú tvorbu početných splývavých drobných papulózných prejavov za oboma ušnicami s postupným rozšírením na šiju, chrbát (obr. 1, 2), extenzorové plochy horných končatín, dekolt, brucho a naposledy tvár.

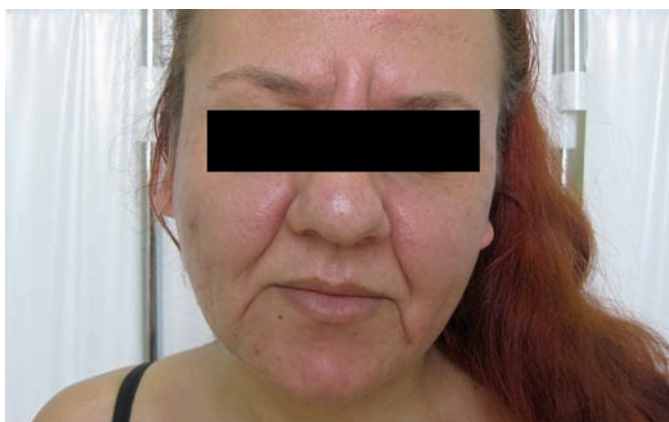Papulky mali veľkosť od 2 do 3 mm, boli voskovej farby a palpačne boli tuhšej konzistencie, pričom najmä retroaurikulárne a na čele mali tendenciu k lineárnemu usporiadaniu. Zhrubnutím kože na tvári došlo k zvýrazneniu glabely a folikulárnych ústí centropaciálne, na pohmat bola pokožka tuhšia. Tvár nadobudla obraz facies leontina (obr. 2). Subjektívne udávala pacientka pocit napnutia kože tváre, ostatné lézie boli bez prejavov. Celkovo nemala žiadne ťažkosti, cítila sa dobre. Počas hospitalizácie bola realizovaná priebojníková biopsia z papuly z hornej časti chrbta (obr. 3, 4) za účelom histopatologického vyšetrenia.



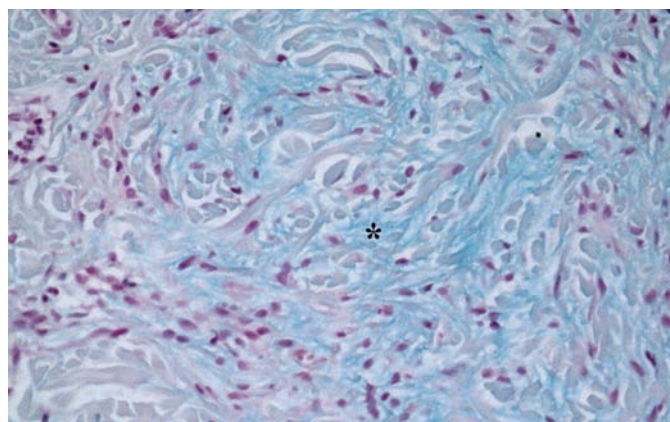
Obr. 1.



Obr. 3.



Obr. 2.



Obr. 4.

HISTOLOGICKÝ NÁLEZ

V probatórnej biopsii z hornej časti chrbta (obr. 1) bola epiderma bez nápadných patologických zmien (obr. 1, obr. 4). Bazálna membrána nebola zhrubnutá, mierne bolo zmnožené jemnovláknité PAS+ väzivo pozdĺž bazálnej membrány. V hornej derme boli neostro ohraničené oválne ložiská so zmnoženými fibroblastmi (obr. 1) a zmnoženou substanciou (mucínom) farbiacou sa alcianovou modrou (obr. 4). Elastické vlákna sú v ložiskách fragmentované alebo chýbajú, fibrín nie je prítomný. Imunohistochemicky sme nedokázali prítomnosť imunoglobulínov v ložiskách, perivaskulárne uložené plazmocytov boli polyklonálne s kappa aj lambda expresiou.

Záver

Scleromyxoedema (syndroma Arndt-Gottron).

Imunofixáciou bielkovín séra bola potvrdená prítomnosť monoklonálneho gradientu triedy IgG typu lambda reťazcov. Sérové hladiny hormónov štítnej žľazy boli v norme. Elektromyografickým vyšetrením bola konštatovaná prítomnosť chronickej myogénnej lézie (musculus quadriceps femoris l.dx. a musculus extensor digiti communis l.sin.) bez subjektívnych ťažkostí pacientky. RTG hrudníka, oftalmologické a interné vyšetrenie bolo v norme. Odporučili sme doplniť reumatologické vyšetrenie ambulantne. U pacientky sme nasadili celkovo izotretinoín v iniciálnej dávke 40 mg/deň pri telesnej hmotnosti 60 kg. Na ďalšiu kontrolu sa pacientka doposiaľ nedostavila.

DISKUSIA

Skleromyxedém je chronické idiopatické ochorenie charakterizované výraznou depozíciou mucínu a fibrózou [9]. Termín skleromyxedém zaviedol Gottron (1954), aby zdôraznil klinickú podobnosť so sklerodermiou: tvár vzhľadu masky, sklerodaktýlia a na druhej strane depozícia mucínu v koži [7]. V anglickej medicínskej literatúre je opísaných približne 150 pacientov so skleromyxedémom [1, 11]. Toto číslo je ťažké interpretovať, pretože terminológia tohto ochorenia sa časom menila, a tak veľa prípadov mohlo byť zle klasifikovaných. Napríklad rané prípady nefrogénnej systémovej sklerózy boli zle diagnostikované ako skleromyxedém, ktorý ešte v tom čase nebol definovaný. Novú terminológiu navrhol Rongioletti v r. 2001, ktorý definoval lichen myxedematosus ako širší pojem, ktorý zahŕňa skleromyxedém (difúzna a systémoveá forma) a papulóznu mucinózu (fokálna forma) [1].

Ochorenie zvyčajne postihuje dospelých v 3.–5. dekáde života, bez predilekcie pohlavia [11, 14]. V literatúre nebol hlásený vznik skleromyxedému v detstve [1].

Etiológia skleromyxedému nie je známa [1, 8, 11, 13]. Existujú však rôzne hypotézy, z ktorých jedna predpokladá, že niektorý cirkulujúci faktor, a nie je to paraproteín [8] – ako predpokladali predchádzajúce štúdie [11] – stimuluje fibroblasty k nadprodukcii proteoglykánov [3, 11]. Iná hypotéza hovorí, že kyslý mucín je primárnou abnormalitou a že paraproteinémia predstavuje vlastne odpoveď klonu (alebo niekoľkých klonov) B lymfocytov na depozity mucínu v koži [13].

Okrem kožného postihnutia môžu mať pacienti so skleromyxedémom rôzne extrakutánne prejavy [1, 15]. U viac ako 80 % pacientov so skleromyxedémom je pozorovaná súčasne

monoklonálna gamopatia typu IgG s ľahkými reťazcami lambda [11, 14, 15, 18]. Taktiež sa môžu nájsť iné izotypy imunoglobulínov ako IgG-κ, polyklonálna hypergamaglobulinémia, biklonálna IgG/IgA [14, 15] a IgG/IgM gamopatia [9]. Napriek tomu, pravdepodobnosť progresie do mnohopočetného myelómu je menšia ako 10% [14, 15]. Postihnutie gastrointestinálneho traktu sa opisuje v 31,6 % prípadov a klinicky sa prejavuje dysfágiou, ktorá vzniká v dôsledku dysmotility ezofágu [15]. Myopatia postihuje 27 % pacientov so skleromyxedémom [15, 17, 18]. Postihnutie pľúc (16,7 % prípadov) sa prejavuje klinicky ako dyspnoe, ktoré vzniká v dôsledku reštrikcie a obštrukcie pľúc a redukcie alveolo-kapilárnej difúzie [15]. Postihnutie centrálného nervového systému je zriedkavé, vzniká u 15 % pacientov [15, 17] a zahŕňa encefalopatiu, cerebrálnu trombózu, konvulzie, psychózu [15]. Postihnutie kardiovaskulárneho systému (10 % prípadov), rezultujúce z aterosklerotických zmien, sa prejavuje akútnym infarktom myokardu, prípadne tvorbou perikardiálneho výpotku [15]. V literatúre sa opisujú i aterosklerotické zmeny očného pozadia [2].

Klinicky sa ochorenie prejavuje difúznym zhrubnutím kože na tvári, krku a trupe [3, 9] a býva porovnávaná k slonej koži. Na končatinách, najmä na ich akrálnych častiach, býva koža sklerotická, pripomínajúca systémovej sklerodermiu [3]. Zhrubnutím kože na tvári vzniká obraz facies leontina (ako pri lepre) [3, 14]. Súčasťou klinického obrazu sú aj mnohopočetné tuhé lichenoidné papuly, veľkosti od 2 do 3 mm, voskovej farby, ktoré sa symetricky šíria na rukách, predlaktiach, hlave, v oblasti krku, hornej časti trupu a stehnách [9, 11], pričom najmä retroaurikulárne, na čele a lícach majú tendenciu k lineárnemu usporiadaniu [3].

Histopatologické vyšetrenie odhaľuje tri kľúčové znaky: rozsiahlu intersticiálnu depozíciu mucínu v derme so zhrubnutím zväzkov kolagénnych vlákien, rozšírením interkolagénnych priestorov, zvýšený počet fibroblastom podobných buniek (fibrocytov) a nahromadený zápalový infiltrát [1].

Diagnostické kritéria skleromyxedému sú nasledovné:

1. generalizovaná papulózna erupcia sklerodermoidného charakteru;
2. histologické črty, zahŕňajúce depozíciu mucínu, proliferáciu fibroblastov a fibrózu;
3. monoklonálna gamopatia;
4. absencia ochorenia štítnej žľazy [9, 14, 18].

Diferenciálne diagnosticky je potrebné odlišiť lichen amyloidosus, lichen ruber planus, sklerodermiu [16], scleroedema adutorum Buschke, nefrogénnu fibrotizujúcu dermatitiu [12].

Priebeh ochorenia je chronický, progredujúci [2, 14, 15], len vzácne dochádza k spontánnej remisii [2, 8, 14]. Často dochádza k úmrtiu pre druhotné dôvody, ako je bronchopneumónia, či kardiovaskulárne [2, 18] alebo cerebrovaskulárne príhody [1, 2, 15].

Kauzálna liečba nie je známa [9]. V symptomatickej liečbe sa používajú rôzne terapeutiká s rôznym úspechom [1]. Feldman et al. (1969), Harris et al. (1979) liečili pacientov úspešne melfalanom [4, 5]. Melfalan, ako cyto-redukčné chemoterapeutikum, sa už po desaťročia považuje za liek prvej voľby, aj napriek jeho významne častej toxicite [1, 14, 15]. V 30 % dochádza totiž k úmrtiu na druhotné septické komplikácie a hematologické malignity [14]. V literatúre sa opisuje úspešné použitie talidomidu [10, 15, 18], aj keď jeho teratogénny účinok [10, 15] a riziko vzniku ireverzibilnej periférnej neuropatie limitujú jeho použitie [1, 15]. S rôznym terapeutickým efektom sa v liečbe používajú systémove retinoidy, ktoré inhibujú proliferáciu fibro-

blastov a tým produkciu mucínu [6, 14]. Ďalšou terapeutickou modalitou je plazmaferéza, ktorá sa zdá byť rezervovaná pre pacientov so súčasným postihnutím centrálného nervového systému [13]. Novšie údaje zaznamenávajú benefit autológnej transplantácie periférnych kmeňových buniek (ASCT) v prípadoch refraktérnych na inú terapiu [1]. Sporadicky je v literatúre opisované úspešné použitie IVIg liečby. Vo väčšine prípadov boli podávané podľa vysoko-dávkového protokolu (tj. 2 g/kg telesnej hmotnosti, 1-krát mesačne), pričom podávanie podľa nízko-dávkového protokolu (tj. 0,4–0,5 g/kg telesnej hmotnosti, 1-krát mesačne) má porovnateľne dobré výsledky. IVIg terapia sa ukázala ako účinná u pacientov, ktorí nereagovali na iné v článku uvedené terapeutické možnosti [9]. V liečbe sa ďalej používajú hyaluronidáza (lokálne a intralezionálne), kortikoidy (lokálne, intralezionálne, celkovo), PUVA terapia, ožarovanie lineárnym urýchľovačom elektrónov, extrakorporálna fotochemoterapia, interferón- α (IFN- α) [13], cyklofosamid a metotrexát [2].

Na záver si dovoľujem poďakovať prof. MUDr. P. Babálovi z Ústavu patologickej anatómie LF UK a UNB za zhotovenie a poskytnutie fotografií histologických preparátov.

LITERATÚRA

- BOIN, F., HUMMERS, L. K. Scleroderma-like fibrosing disorders. *Rheum. Dis. Clin. North. Am.*, 2008, 34, p. 199.
- BRAUN-FALCO, O., PLEWIG, G., WOLFF, H.H. *Dermatológia a venerológia*. 1. vyd. Martin: Osveta, 2001, s. 1072–1074, ISBN 80-8063-080-1.
- BUCHVALD, J., BUCHVALD, D. *Dermatovenerológia*. 1. vyd. Bratislava: SAP, 2002, s. 354, ISBN 80-89104-03-07.
- FELDMAN, P., SHAPIRO, L., PICK, A. I. et al. Scleromyxedema. A dramatic response to melphalan. *Arch. Dermatol.*, 1969, 99, p. 51–56.
- HARRIS, R. B., PERRY, H. O., KYLE, R. A. et al. Treatment of scleromyxedema with melphalan. *Arch. Dermatol.*, 1979, 115, p. 295–299.
- HISLER, B. M., SAVOY, L. B., HASHIMOTO, K. Improvement of scleromyxedema associated with isotretinoin therapy. *J. Am. Acad. Dermatol.*, 1991, 24, p. 854–857.
- JABLONSKA, S., BLASZCZYK, M. Scleromyxedema is a scleroderma-like disorder and not a coexistence of scleroderma with papular mucinosis. *Eur. J. Dermatol.*, 1999, 9, p. 551–554.

- KULDEEP, C. M., MITTAL, A. K., GUPTA, L. K. et al. Successful treatment of scleromyxedema with dexamethasone cyclophosphamide pulse therapy. *Indian. J. Dermatol. Venereol. Leprol.*, 2005, 71, p. 44–45.
- MANOUSARIDIS, I., LOESER, C., GOERDT, S. et al. Managing scleromyxedema with intravenous immunoglobulin: acute worsening of scleromyxedema with biclonal gammopathy. *Acta Dermatoven. APA*, 2010, 19, p. 15–19.
- MARTINS, A., PAIVA LOPES, M. J., TAVARES BELO, R. et al. Scleromyxedema – thalidomide therapy. *JEADV*, 2008, 22, p. 622–624.
- MEHTA, V., BALACHANDRAN, C., RAO, R. Arndt Gottron scleromyxedema: Successful response to treatment with steroid minipulse and methotrexate. *Indian. J. Dermatol. Venereol. Leprol.*, 2009, 54, p. 193–195.
- POCK, L. Kožní mucinózy. *Čes-slov Derm*, 2006, 86, 6, p. 313–325.
- RAMPINO, M., GARIBALDI, E., RAGONA, R. et al. Scleromyxedema: treatment of widespread cutaneous involvement by total skin electron-beam therapy. *Int. J. Dermatol.*, 2007, 46, p. 864–867.
- SERDAR, Z. A., ALTUNAY, I. K., YASAR, S. P. et al. Generalized papular and sclerodermoid eruption: Scleromyxedema. *Indian. J. Dermatol. Venereol. Leprol.*, 2010, 76, p. 592–598.
- SERRA, S., AMBRÓSIO, C., SALVADOR, M. J. et al. A propósito de un caso de espessamento cutâneo. *Acta Reumatol. Port.*, 2010, 35, p. 66–71.
- ŠTORK, J. et al. *Dermatovenerologie*. 1. vyd., Praha: Galén, 2008, s. 272, ISBN 978-80-7262-371-6.
- TAN, E., LAU, N., YUNG, A. Scleromyxoedema: a cause for unexplained encephalopathy and myositis. *Clin. Exp. Dermatol.*, 2010, 35, p. 746–748.
- WU, M. Y., HONG, J. B., YANG, C. C. et al. Scleromyxedema with myopathy was successfully treated by thalidomide. *JEADV*, 2009, 23, p. 189–190.

Do redakce došlo dne 16. 3. 2012.

Kontaktní adresa:
MUDr. Monika Štítina
Mickiewiczova 13
813 69 Bratislava
Slovenská republika
e-mail: monika.stitna@gmail.com