

Zriedkavá forma *Tinea capitis profunda* spôsobená *Trichophyton tonsurans* u dieťaťa

Danilla T.

Detská dermatovenerologická klinika LFUK a DFNsP, Bratislava
prednosta doc. MUDr. Tibor Danilla, CSc.

SÚHRN

Hlboká trichofýcia spôsobená *Trichophyton tonsurans* je zriedkavá, najmä u dieťaťa. Autor opisuje klinické prejavy, epidemiologické vyšetrenie, diagnostiku a liečbu tohto ochorenia u 4,5-ročného dieťaťa. Upozorňuje sa na diagnostické a liečebné problémy v ambulancijnej praxi a na riziko šírenia sa tohto vyvolávateľa do bežnej populácie.

KLúčové slová: *Tinea capitis profunda* – *Trichophytia profunda capillitii* – *Trichophyton tonsurans* – dieťa

SUMMARY

Rare Form of *Tinea capitis Profunda* Caused by *Trichophyton Tonsurans* in Child

Tinea capitis profunda caused by *Trichophyton tonsurans* is rare, especially in children. The author describes the clinical manifestations, epidemiological investigation, diagnosis and treatment of this disease in a child aged four and half years. Attention is drawn to the diagnostic and therapeutic problems in outpatient practice and the risk of infection spreading in a population.

Key words: *Tinea capitis profunda* – *Trichophytia profunda capillitii* – *Trichophyton tonsurans* – child

Čes-slov Derm, 88, 2013, No. 4, p. 178–180

ÚVOD

Zápalové ložiská vo vlasatej časti hlavy u detí sú najčastejšie spôsobené baktériami. Môžu byť spôsobené aj vláknitými hubami, čo spôsobuje diagnostické a liečebné problémy. Najčastejšou príčinou hubových chorôb u detí sú infekcie prenesené zo zvierat, ktoré si chovajú v zajatí (morčatá, škrečky, mačky, psy, zajace a iné drobné srstou porastené cicavce).

V posledných desaťročiach boli opísané ochorenia u zápasníkov [16, 17] spôsobené druhom, ktorý je špecificky pre ľudí – *Trichophyton tonsurans*. Vďaka dobrým preventívnym opatreniam boli tieto infekcie iba v úzkych kolektívoch a nerozšírili sa do populácie. Tieto antropofilné druhy vláknitých húb spôsobujú erytématoskvamóznu formu a vo vlasatej časti hlavy ložiská s miernym zápalom a odlámanými vlasmi v úrovni kože v podobe čiernych bodiek [13]. V našej literatúre nie sú zaznamenané hlboké formy *tinea capitis* spôsobené *Trichophyton tonsurans*. Uvádzame prípad takejto osobitnej klinickej formy u dieťaťa v predškolskom veku, ktoré ochorelo druhom *Trichophyton tonsurans*.

OPIS PRÍPADU

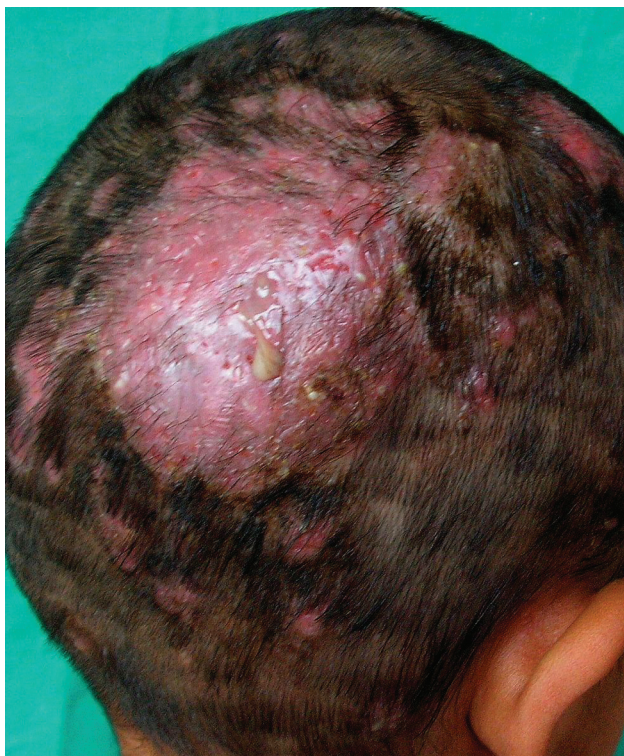Pre vznik hnisavých ložísk vo vlasatej časti hlavy sme vyšetrili 4,5 ročné dievča z dediny pri Galante. Matka

uviedla, že pred mesiacom sa jej vytvorili vo vlasatej časti hlavy na záhlaví červené ložiská. Po dvoch týždňoch sa ložiská vyvýšili, po 3–4 dňoch začali bolieť a pridružilo sa hnisanie. Na krku sa objavili bolestivé uzly. Vyhľadali kožné vyšetrenie a bola odporúčaná masť s terbinafínom. Objavili sa ďalšie ložiská a veľká bolestivosť pôvodných, preto vyhľadali ďalšiu odbornú lekárku. Pre podozrenie na impetiginizovanú seboroickú dermatitídu bola liečená celkovo azitromycínom a miestne salicylom v aquasorbe. Napriek tejto liečby sa vytvorili pologuľovité ložiská s vytekaním hnisu, zlepujúce sa vlasy do chumáča. Pretože sa pridružila teplota 38,5° C, bola odoslaná na hospitalizáciu.

V minulosti nebola vážnejšie chorá, precitlivosť na lieky a potraviny nepozorovala.

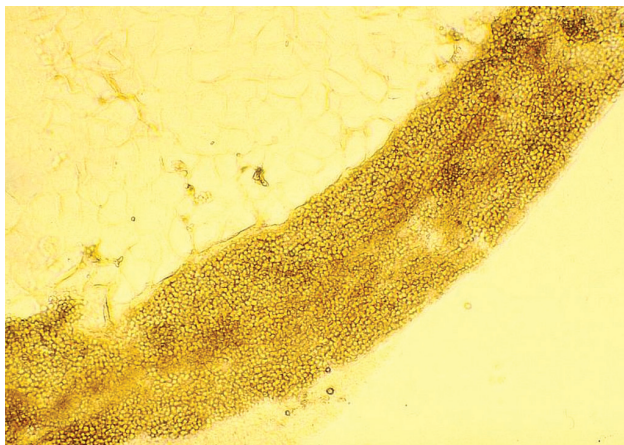
Bytové a sociálne pomery vyhovujúce. Epidemiologická anamnéza: Matka mala na tvári a trupe červené ložiská bez hnisania, uviedla, že podobné prejavy majú aj dvaja synovia a dvaja bratrance, ktorí sú zápasníci a tí mali prejavy aj vo vlasoch. Liečili sa u dermatovenerológa v meste Galanta.

Pri vyšetrení sa na temene nachádzal bolestivý tumor veľkosti 4 x 5 cm, vyvýšený asi 1,0 cm, červenej farby, s vytekaním žltého riedkeho hnisu, pokrytý zlepenými vlasmi a chrastami žltej farby. Zlepený chumáč vlasov sa na ťah neuvoľňoval. Uzliny okcipitálne aj na krku boli obojstranne zdurené, bolestivé, veľkosti 1,5 cm mäkkej konzistencie. Vyšetrenie vo Woodovej lampe bolo negatívne. Po súhlase rodičov s ostrihaním a odstránení zlepe-



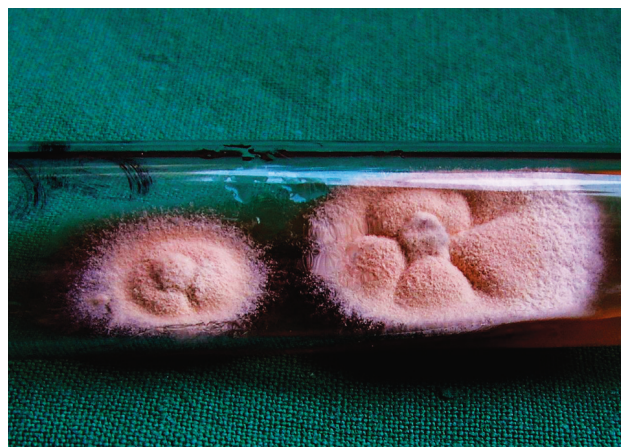Obr. 1. Tinea capitis profunda

ných vlasov sa objavili ďalšie mierne infiltrované ložiská veľkosti 1–3 cm, spolu 12, s chýbajúcimi vlasmi, na okrajoch s krátkymi odlámanými vlasmi v rôznej výške (obr. 1). Mykologické mikroskopické vyšetrenie šupín odhalilo septované vlákna. Vyšetrenie vlasov preukázalo spóry v retiazkach vo vnútri vlasov – typ parazitizmu endothrix (obr. 2). Mykologická kultivácia s výsledkom *Trichophyton tonsurans* bola urobená v Mykologickom laboratóriu Detskej dermatovenerologickej kliniky LFUK a DFNSP. Kolónie mali svetlo hnedú farbu, jemný povrch podobný zamatu s výrazne sprehybaným povrchom a spodnej strane hnedé zafarbenie (obr. 3 a, b). Mikroskopickým vyšetrením z kolónií sme zistili relatívne široké hýfy s početnejšími septami s vetvením v pravom uhle, mikrokonídie rôznych tvarov a veľkostí, ojedinelé chlamydo-spóry.




Obr. 2. Mikroskopický obraz vo vlase – typ endothrix

Ďalšími vyšetreniami sme zistili zvýšené markery zápalu FW 74/118, CRP 55,9 mg/l (norma do 10), Le 14,84 x 10⁹, znížené hodnoty Er: 3,61 x 10¹², hemoglobínu 10,1 g/dl a hematokritu 30,2 %. Glukóza, hepatálne testy, úrea boli vo fyziologických hodnotách. Z hnisu sa kultiváciou zistili Staph. koaguláza negat. a Enterococcus faecalis. Boli stanovené diagnózy Tinea capitis profunda, Lymphadenitis occipitalis et colli a hypochromná anémia. Dieťa bolo liečené terbinafinom 125 mg p. o. denne 4 týždne, axetilcefuroximom 125 mg/5 ml v sirupe p. o. každých 12 hodín 10 dní, lokálne obklady KMnO₄, mechanické odstránenie vlasov, Saloxyl ung., sol. iodi spirit. 5%, sírodecht 8% ung. Teplota ustúpila na štvrtý deň, bolestivosť, hnisanie, zápal aj infiltráty počas 2 týždňov. Markery zápalu pri kontrole o 11 dni boli vo fyziologických hodnotách.



Obr. 3 a. Kultúra izolovaná zo šupín na ložisku – *Trichophyton tonsurans*



Obr. 3 b. Spodná strana izolovanej kultúry – *Trihophyton tonsurans*

DISKUSIA

Najčastejším vyvolávateľom hubových ochorení vo vlasovej časti u detí v našej oblasti je *Trichophyton mentagrophytes granulorum* nasledovaný *Microsporium canis* [5, 6]. Oba druhy sú zoofilné a prenos na deti nastáva po hre, so zjavne alebo latentne chorými zvieratmi (morčatá, škrečky, mačiatka, pes, zajac). Druh *Trichophyton tonsu-*

rans sa vyskytoval v mykoflóre Slovenska v 50.–60. rokoch 20. storočia [4]. Po rokoch ojedinelého výskytu [2] sa vyskytli v 90. rokoch malé epidémie v kolektívoch zápasníkov, kedy nákazy boli importované pri zahraničných súťažiacich [16, 17]. Podobná epidemiologická situácia je aj v okolitých štátoch [1, 7, 8, 11].

Vzhľad makrokolónií aj mikroštruktúra zodpovedajú opisu *T. tonsurans* Malmsten 1848 [9].

Trichophyton tonsurans spôsobuje povrchovú formu infekcie s miernymi zápalovými prejavmi na koži aj vo vlasatej časti hlavy. Postihnutie vlasov spôsobuje ich odlomenie v infundibule, čo spôsobuje typické tmavé bodky na ložisku. Hlboké formy trichofýcie u detí boli opísané častejšie pri infikovaní *T. mentagrophytes* var. *granulosum* a *M. canis* [1, 3, 10]. Krempl-Lamprecht [15] publikoval izoláciu *T. tonsurans* z Kerion Celsi v roku 1981. V našej literatúre sme opísanie takejto formy ochorenia nezistili.

Už pri analýze epidémie zápasníkov v meste Trenčín v roku 1995 sme u jedného postihnutého zápasníka zaznamenali hlbokú formu v spánkovej oblasti, dokonca s idovou reakciou po mylnej diagnóze a neprimeranej liečbe kortikoidmi. Opísaná pacientka mala niekoľko ložísk typu tinea capitis profunda. Predpokladali sme infekciu spôsobenú zoofilnými druhmi keratofilných húb. Je zaujímavé, že nemala žiadne ložiská na hladkej koži. Hlboké formy trichofýcie spôsobené antropofilnými druhmi boli opísané iba zriedka [7, 12]. Po kultivačnom výsledku sme doplnili epidemiologickú anamnézu a zistili sme, že dvaja bratrance sú zápasníkmi a boli prameňom infekcie.

Náš prípad ukazuje na možnosť šírenia infekcie pri nedodržaní protiepidemických opatrení.

Rizikom je rýchle šírenie v rodine a v kolektívoch. Náš prípad poukazuje na rozšírenie tohto druhu aj na rodinných príslušníkov a ďalšie osoby nežijúce v jednej domácnosti. Riziko šírenia v detských kolektívoch či už priamo pri hre, alebo sprostredkované použitím spoločných predmetov na úpravu vlasov. Pri nedodržaní protiepidemických opatrení sa môže vytvoriť situácia ako v zahraničí [13, 14], kde *T. tonsurans* je už najčastejším vyvolávateľom trichofýcií vo vlasatej časti hlavy u detí.

ZÁVER

Infekcie druhom *Trichophyton tonsurans* osobitne vo vlasatej časti hlavy predstavuje vysoký infekčný potenciál s možnosťou následného šírenia v rodine, v školách s možným rozsiahlejším rozšírením v ľudskej populácii. Pri nevhodnej starostlivosti môže vzniknúť aj hlboká forma. Treba počítať s tým, že podobne ako *Microsporum canis*, tak aj *Trichophyton tonsurans* pre nedostatočné protiepidemické opatrenia sa stane trvalým zástupcom v slovenskej mykoflóre.

LITERATURA

1. BINDER, B., LACKNER, H. K., POESSL, B. D. et al. Prevalence of tinea capitis in Southeastern Austria between 1985

and 2008: up-to-date Picture of the current situation. *Mycoses*, 2011, 54, 3, p. 243–247.

2. BLAŽOVSKÝ, J. *Trichophytia superficialis* u súrodencov vyvolaná hubou *Trichophyton tonsurans* Malmsten, 1845 var. *sulfureum*. *Čes.-slov. Derm.*, 1988, 63, 3, s. 156–161.
3. BRASCH, J. Bewährte und neue Verfahren zur Differenzierung von Dermatophyten. *Hautarzt*, 2004, 22, 3, p. 136–142.
4. BUCHVALD, J. Historický prehľad dermatomykologie na Slovensku s prihliadnutím k epidemiologickej situácii výskytu dermatomykóz na slovenskom území. *Čes.-slov. Derm.*, 1965, 40, 2, s. 65–80.
5. DANILLA, T. Hubové choroby kože – diagnostický a liečebný problém u detí. *Lek. Obz.*, 2012, 61, 1, s. 27–31.
6. DANILLA, T. Nie všetko je ekzém II. *Pediatrica pre prax*, 2012, 13, 1, s. 14–15.
7. DOLENC-VOLJČ, M. Dermatophyte infections in the Ljubljana region, Slovenia, 1995–2002. *Mycoses*, 2005, 48, 3, p. 181–186.
8. ELEWSKI, B. E. Cutaneous mycoses in children. *B. J. Dermatol.*, 1996, 134, suppl. 46, p. 7–11.
9. ELLIS, D., DAVIS, S., ALEXIOU, H., HANDKE, R., BARTLEY, R. *Description of Medical Fungi*. Adelaide: Nexus Print Solutions, 2007, s. 198, ISBN 9780959851267.
10. GILABERTE, Y., REZUSTA, A., GIL, J. et al. Tinea capitis in infants in their first year of live. *B. J. Dermatol.*, 2004, 151, 4, p. 886–890.
11. GINTER-HANSELMAYER, G., WEGER, W., ILKIT, M., SMOLLE, J. Epidemiology of tinea capitis in Europe: current state and changing patterns. *Mycoses*, 2007, 50, suppl. 2, p. 6–13.
12. GUPTA, A. K., SUMMERBELL, R. C. Tinea capitis. *Med. Myco*, 2000, 38, 4, p. 255–287.
13. HACKETT, B. C., O'CONNELL, K., CAFFERKEY, M., O'DONNELL, B. F., KEANE, F. M. Tinea capitis in paediatric population. *Ir. Med. J.*, 2006, 99, 10, p. 294–295.
14. HAY, R. J., ROBLES, W., MIDGLEY, G., MOORE, M. K. Tinea capitis in Europe: new perspective on an old problem. *J. Eur. Acad. Dermatol. Venereol.*, 2001, 15, 3, p. 229–233.
15. KREMPL-LAMPLECHT, I., BARFUS, T., METZ, J. Isolierung von *Trichophyton tonsurans* Malmsten (var. *sulfureum* und *cerebriforme*) und *trichophyton verrucosum* Bodin bei Kerion Celsi. *Mykosen*, 1981, 25, p. 383–385.
16. VOLLEKOVÁ, A., TÓTHOVÁ, I., BAROŇÁKOVÁ, A., KOLIBÁŠOVÁ, K., LENGYELOVÁ, J. Prvá epidémia povrchovej trichofýcie *Trichophyton tonsurans* medzi zápasníkmi na území Slovenska. *Čes.-slov. Derm.*, 1997, 72, 1, p. 3–7.
17. VOLLEKOVÁ, A., DANILLA, T. Pohľad na epidémie trichofýcií *Trichophyton tonsurans* medzi zápasníkmi (1994–1996). *Epidemiol. Microbiol. Immunol.*, 1999, 48, 1, s. 16–20.

Podakovanie patrí Doc. RNDr. A. Vollekovej, CSc., HPL. Spol. s.r.o. Mykologické oddelenie, kde potvrdili identifikáciu *T. tonsurans*.

Do redakcie došlo 28. 3. 2013.

Adresa pre korespondenciu:

Doc. MUDr. Tibor Danilla, CSc.

Detská dermatovenerologická klinika LFUK a DFNSP

Limbova 1

833 40 Bratislava

Slovenská republika

e-mail: danilla@dfnsp.sk