

# Agminátní histiocytomy

Slouková P.<sup>1</sup>, Horáčková D.<sup>1</sup>, Pock L.<sup>2</sup>

<sup>1</sup>Dermatovenerologická ambulance Derma PDH s. r. o., Blansko  
vedoucí lékařka MUDr. Dagmar Horáčková

<sup>2</sup>Bioptická laboratoř s. r. o., Plzeň  
odborná vedoucí lékařka prof. MUDr. Alena Skálová, CSc.

## SOUHRN

Agminátní histiocytomy jsou velmi vzácnou benigní klinickou variantou fibrózního histiocytomu s dosud 19 celosvětově publikovanými případy. Onemocnění je charakterizováno výskytem více jak 15 fibrózních histiocytomů v ohraničené oblasti kůže. Autoři uvádějí případ 37leté ženy s projevy lokalizovanými lumbálně vzniklými v období puberty a předkládají přehled současných poznatků o tomto onemocnění.

**Klíčová slova:** agminátní histiocytomy – diagnóza – histologie – terapie – prognóza

## SUMMARY

### Agminated Histiocytomas

Agminated histiocytomas is a very rare benign clinical variant of fibrous histiocytoma with only 19 published cases worldwide characterized by the presence of more than 15 fibrous histiocytomas in one skin area. Authors present a case of 37-year-old woman with symptoms localized in the lumbar area arising during puberty and authors review current knowledge about this disease.

**Key words:** agminated histiocytomas – diagnosis – histology – therapy – prognosis

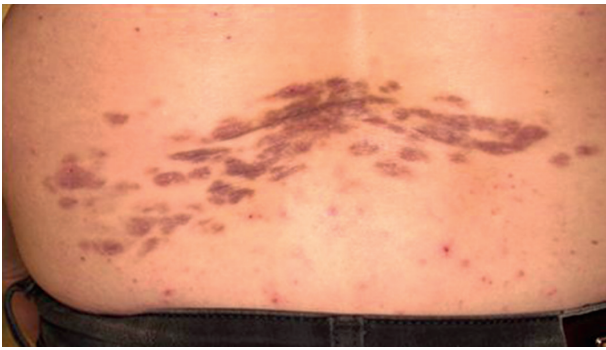
*Čes-slov Derm, 90, 2015, No. 3, p. 120–122*

## ÚVOD

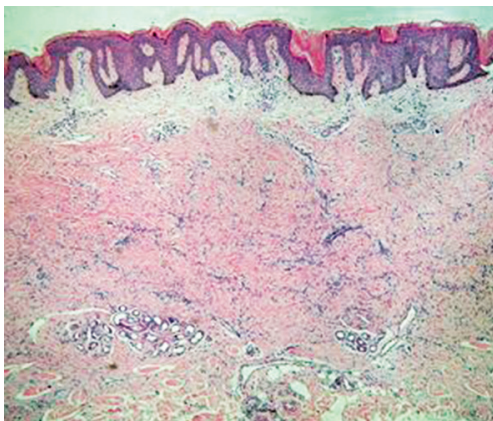
Fibrózní histiocytom (FH) je benigní mezenchymální tumor, jeden z nejčastějších kožních nádorů. Může se vyskytovat solitárně nebo může být i mnohočetný. Výskyt většího počtu než 15 je označován jako mnohočetné fibrózní histiocytomy. Mnohočetné FH postihující pouze ohraničenou oblast kůže jsou označovány „multiple clustered dermatofibroma“ (MCD) [1, 3, 4, 5, 7, 8]. Jedná se o velmi vzácnou klinickou variantu s 19 dosud publikovanými případy [8]. MCD poprvé popsal Dupre et al. v roce 1984 [2]. Termín agminátní (agminatus znamená nakupený, nahromaděný) je běžně používán v literatuře s následujícími diagnózami: kongenitální melanocytární névy, névy Spitzové, mnohočetný kombinovaný melanocytární a modrý névus, dysplastické névy, xantogranulomy, neurilemmomy, leiomyomy a angiofibromy [6]. Označení agminátní histiocytomy poprvé použil Pock et al. v roce 2004 [6]. Agminátní výskyt je zcela ojedinělý, proto zde uvádíme případ naší pacientky.

## POPIS PŘÍPADU

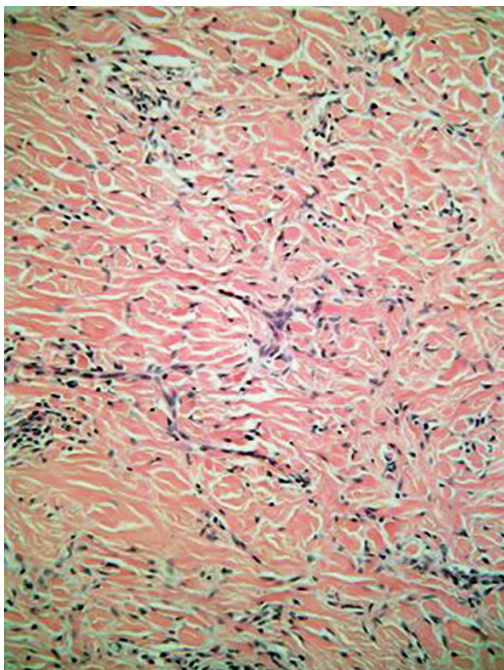
Pacientkou je 37letá žena, která se dostavila na vyšetření na naše ambulantní pracoviště v lednu 2012 pro mnohočetné (více než 30 lézí), částečně splývající, červenohnědé, palpačně tuhé papuly až noduly do 1 cm v průměru, nepravidelně seskupené na ploše o velikosti 23 x 7 cm lokalizované lumbálně (obr. 1). Projevy byly zcela asymptomatické. Pacientka o uvedené afekci nebyla schopna poskytnout přesné anamnestické údaje, projevy se objevily nejspíše již v pubertě a další změny nepozorovala, afekce zůstává růstově stacionární. V předchozí době připouštěla spálení sluncem v bederní oblasti v období dospívání. Rodinná anamnéza byla bezvýznamná. V osobní anamnéze pacientka udávala ekzémy ve věku 14 let, které odezněly a dodnes jsou zcela v remisi. Rovněž v mládí byla zjištěna přecitlivělost na nikl potvrzená epikutánními testy. Z léků užívá hormonální antikoncepci (Logest – ethinylestradiolum, gestodenum). Pracuje jako knihárka v tiskárně knih.



**Obr. 1.** Palpačně tuhé, místy splývající papuly až noduly lokalizované v bederní oblasti s maximem projevů levostranně



**Obr. 2.** Pod hyperplastickou, hyperpigmentovanou epidermis je v retikulárním koriu patrný málo buněčný fibrózní tumor sahající k potním žlázám (HE, zvětšení 40x)



**Obr. 3.** Tumor je tvořen vřetenitými buňkami blízkými fibroblastům, které často obkružují zesílené kolagenní snopce (HE, zvětšení 200x)

Základní laboratorní screening byl bez patologického nálezu. Pacientka byla odeslána k histologickému vyšetření ložiska. Byla provedena totální excize jedné z lézí. Pod hyperplastickou a hyperpigmentovanou epidermis je úzký pruh normálního kolagenního vaziva a pod ním neostře ohraničený tumor (obr. 2). Kolagenní snopce na úrovni retikulárního koría jsou zesíleny, mezi nimi jsou vřetenité buňky podobné fibroblastům, které obkružují některé kolagenní snopce, kapiláry jsou zmnožené (obr. 3). Léze je S100 negativní a CD68 ložiskově pozitivní. Druhá provedená excize s histopatologickým vyšetřením potvrdila diagnózu fibrózního histiocytomu a v korelaci s klinickým obrazem byla vyslovena diagnóza agminátní histiocytomy.

Pacientka byla o diagnóze informována, subjektivně bez potíží, k další kontrole se již nedostavila.

## DISKUSE

Fibrózní histiocytom (dermatofibrom) je benigní mezenchymální tumor. Je to jeden z nejčastějších kožních nádorů. Vzniká v kterémkoli věku, častěji u žen. Typicky bývá lokalizovaný na končetinách, méně na trupu. Jedná se o palpačně tuhé ploché papuly nebo noduly velikosti od několika milimetrů do 2 cm v průměru, převážně hnědavého zbarvení. FH je nejčastěji považován za reaktivní proces (např. mikrotrauma, poštipání hmyzem), i když anamnéza pacientů je často nepřesvědčivá nebo negativní, co se provokujícího momentu týče. Etiologie je tak stále nejasná. Perzistuje, ke spontánní regresi obvykle nedochází. Terapie není nutná [5, 6, 8, 9].

Histologicky jde o intradermální tumor, dosti často s reaktivními změnami epidermis. Některé histiocytomy mají na povrchu epidermis hyperplastickou, s hyperpigmentací stratum basale, některé naopak atrofickou, bez hyperpigmentace. Pod epidermis je někdy zóna nepostíženého kolagenního vaziva, vzácněji – u povrchní varianty – je tumor v přímém kontaktu s epidermis. Samotný tumor je na úrovni retikulárního koría, není ostře ohraničený, je tvořen různou proporcí histiocytů a vřetenitých buněk blízkých fibroblastům. Přítomna může být i příměs obrovských mnohojaderných buněk obsahujících někdy lipidy a hemosiderin. Vedle tumorů buněčně bohatých jsou i buněčně chudé, jako námi demonstrována léze. Cévy jsou zmnožené, někdy s četnými angiektáziemi.

FH je převážně léze solitární, můžeme však nalézt i léze vícečetné. V případě diagnózy agminátních histiocytomů se jedná o výskyt více než 15 fibrózních histiocytomů v ohraničené oblasti kůže. Vícečetné FH se vyskytují převážně na dolních končetinách, zvláště na stehnech. Existují i případy výskytu thorakálně, interskapulárně, gluteálně nebo nad musculus deltoideus [6, 7]. Obvykle se objevují v průběhu 1.–3. decenia a postupně přibývají v průběhu let. Kožní biopsie je zásadní pro stanovení diagnózy, histopatologické vyšetření vykazuje stejný rys jako běžný FH [5]. Etiologicky zůstává agminátní výskyt FH nevysvětlen [6, 7]. Diferenciálně diagnosticky v pří-

padě agminátního výskytu je třeba myslet na dermatofibrosarcoma protuberans, nodulární fasciitidu, dermatofibrosis lenticularis disseminata [1, 2, 4, 6]. Neexistují žádná data, že by se prognóza MCD odlišovala od běžného fibrózního histiocytomu. Dosud nebyly publikovány žádné případy možné maligní transformace projevů, i při 20letém sledování [1, 4, 7]. Terapie není nutná, je možné odstranění lézí chirurgickou excizí, ale jedná se o rozsáhlý výkon s nejistým kosmetickým výsledkem a s častým výskytem recidiv [3, 7]. Dále bylo v literatuře zmíněno využití kryoterapie, PUVA a intralezionální aplikace kortikosteroidů [6, 7, 8].

Byla popsána také eruptivní forma MCD (MED = multiple eruptive dermatofibroma) definovaná výsevem více než 15 fibrózních histiocytomů, přičemž 5–8 z nich se vyvine během 4 měsíců. Projevy se vyskytují generalizovaně po celém těle [5]. Tato varianta bývá asociována s autoimunitními onemocněními (SLE, Sjögrenův syndrom), imunosupresivní terapií, HIV infekcí, hematologickými malignitami a těhotenstvím [5, 6, 7]. Kongenitální forma MCD je mimořádně vzácná [3, 4, 5].

## ZÁVĚR

Diagnóza FH je klinická a obvykle nečiní potíže. V případě agminátních histiocytomů je nutná korelace klinického obrazu s histopatologickým vyšetřením, stejně jako tomu bylo u naší pacientky. Vzhledem k benignímu charakteru onemocnění terapie není nutná, dispenzarizace pacientů s touto diagnózou je však vhodná.

## LITERATURA

1. BERBIS, P., BENDERITTER, T., PERIER, C. et al. Multiple clustered dermatofibromas. Evolution over 20 years. *Dermatologica*, 1988, 177, p. 185–188.
2. DUPRE, A., CHRISTOL, B., MARTINEZ, D. Histocytomas multiples groupes. *Ann. Dermatol. Venereol.*, 1984, 111, p. 163–164.
3. FINCH, J., BERKE, A., McCUSKER, M., CHANG, MW. Congenital multiple clustered dermatofibroma in a 12-year-old girl. *Pediatr. Dermatol.*, 2014, 31 (1), p. 105–106.
4. GERSHTENSON, P. C., KRUNIC, A. L., CHEN, H. M. Multiple clustered dermatofibroma: case report and review of the literature. *J. Cutan. Pathol.*, 2010, 37, p. 42–45.
5. PINTO-ALMEIDA, T., CAETANO, M., ALVES, R., SELORES, M. Congenital multiple clustered dermatofibroma and multiple eruptive dermatofibromas—unusual presentations of a common entity. *An. Bras. Dermatol.*, 2013, 88 (6 Suppl 1), p. 63–66.
6. POCK, L., KONKOLOVÁ, R., DRAGON, J., HOLÍKOVÁ, Z., HERCOGOVÁ, J. Agminated histiocytomas in a 23-year-old girl. *J. Eur. Acad. Dermatol. Venereol.*, 2004, 18, p. 350–352.
7. ROGNSTAD, Ø. B., HAAS, N., STERRY, W., ASTNER, S. Multiple gruppierte Dermatofibrome mit Talgdrüsenhyperplasia. *J. Dtsch. Dermatol. Ges.*, 2009, 7, p. 962–964.
8. SHAHEEN, B., SALDANHA, G., CALONJE, E., JOHNSTON, G. A. Multiple clustered dermatofibromas (fibrous histiocytomas): an atypical clinical variant of dermatofibroma. *Clin. Exp. Dermatol.*, 2014, 39 (1), p. 88–90.
9. ŠTORK, J. et al. *Dermatovenerologie*. 2. vydání. Galén: Praha, 2013, s. 381–382.

Do redakce došlo dne 30. 1. 2015.

Adresa pro korespondenci:

MUDr. Pavlína Slouková

Pod Javory 2054/14

678 01 Blansko

email: pavlinahorackova@email.cz

## EDIČNÍ PLÁN

### Česko-slovenská dermatologie, 90. ročník, rok 2015

Číslo 4: Autoinflatorní onemocnění

Číslo 5: Alopecie

Číslo 6: Ichtyózy

### Česko-slovenská dermatologie, 91. ročník, rok 2016

Číslo 1: Pustulózní psoriáza

Číslo 2: Tuberózní skleróza