

Klinický prípad: Solitárna polypoidná lézia v preaurikulárnej oblasti

Szép Z.^{1,2}

¹Cytopathos, s.r.o. – laboratórium bioptickej a cytologickej diagnostiky, Bratislava
riaditeľ doc. MUDr. Dušan Daniš, CSc.

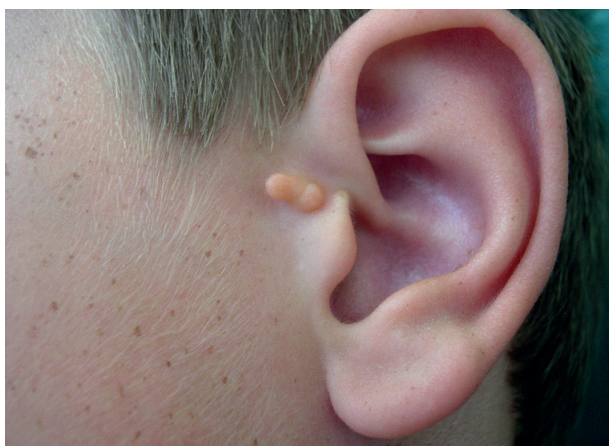²Výučbová kožná ambulancia I. Katedry dermatovenerológie LF SZU a Onkologického ústavu sv. Alžbety, s. r. o., Bratislava
vedúci katedry MUDr. Zoltán Szép, PhD.

Čes-slov Derm, 90, 2015, No. 6, p. 248–250

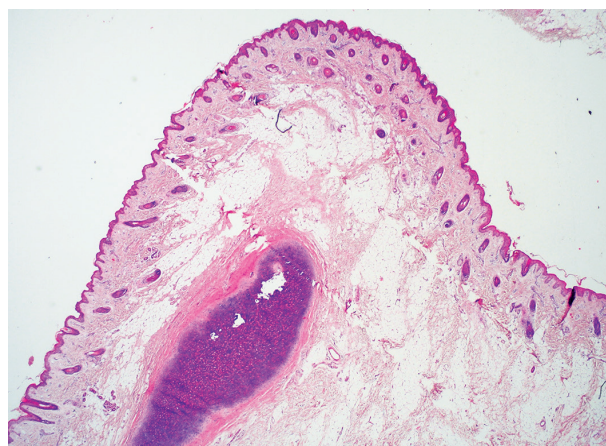
Pacientom bol 12-ročný chlapec, u ktorého bol už pri narodení prítomný papulózny útvar farby kože v ľavej preaurikulárnej oblasti. Prejav spočiatku vykazoval proporcionálny rast v priebehu rokov, postupne sa však zmenil na polypoidnú léziu. Po dosiahnutí súčasnej veľkosti sa rast prejavu zastavil.

Pri dermatologickom vyšetrení bola pozorovateľná polypoidná lézia v ľavej preaurikulárnej oblasti, farby

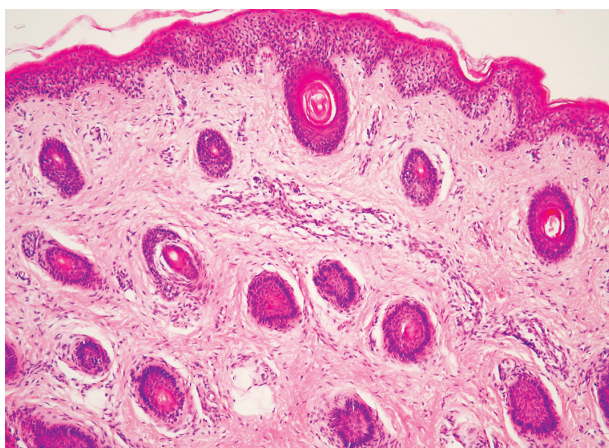
kože, palpačne pružná až tuhšia, nebolestivá, šírky 4 mm a dĺžky 8 mm (obr. 1). Ďalšie podobné lézie neboli prítomné pri narodení a ani neskôr nevznikli. Pacient bol zdravý, a ani v minulosti sa na žiadne závažné ochorenie neliečil. Rodičia z estetických dôvodov žiadali o odstránenie lézie. Prejav bol odstránený na chirurgickej ambulancii metódou skalpelovej excízie, excidát bol následne vyšetrený histologicky.



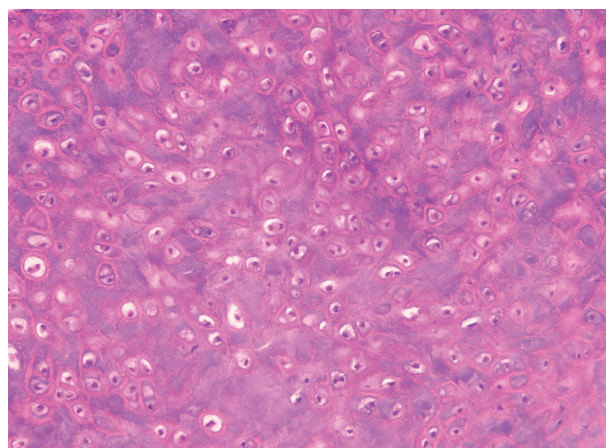
Obr. 1.



Obr. 2.



Obr. 3.



Obr. 4.

HISTOLOGICKÝ NÁLEZ

V histologickom obraze bola prítomná polypoidná lézia (obr. 2). Epiderma bola bez patologických zmien. V derme boli prítomné početné vlasové folikuly prevažne velusového typu (obr. 3). Sebaceózne žliazky väčšinou chýbali. Nasledovala vysoko vysunutá zóna zmnoženého zrelého tukového tkaniva (obr. 2). V centrálnej osi polypoidnej lézie bola prítomná chrupka (obr. 4).

ZÁVER

Kongenitálny kartilaginózny akcesórny tragus

Operačná rana sa zahojila bez komplikácií. Lézia bola excíziou kompletne odstránená. Otorinolaryngologické a audiologické vyšetrenia, resp. ultrazvukové vyšetrenie močového systému boli v norme. Rodičia pacienta boli poučení o charakteru lézie. Ďalšie kontroly neboli indikované.

DISKUSIA

Akcesórny tragus je **klinicky** obvykle solitárna, vyklenutá, papulózna alebo polypoidná lézia farby kože, prítomná už pri narodení [1]. Najčastejšou lokalizáciou je preaurikulárna oblasť. Vzácné sa môže vyskytovať vo forme viacpočetných lézií, vrátane lineárneho usporiadania [1]. Taktiež je vzácna bilaterálna lokalizácia preaurikulárne [5]. Podobné lézie boli opísané aj na krku vpredu, pred predným okrajom musculus sternocleidomastoideus. Viacerí autori však tieto lézie považujú za iné, ale príbuzné lézie, a označujú ich názvom kongenitálne kartilaginózne zvyšky krku (congenital cartilaginous rests of the neck) [4]. Výskyt akcesórneho tragu v populácii je okolo 0,5–1 % [2, 11]. Pri solitárnom akcesórnom tragu môžu byť prítomné poruchy sluchu, ale event. prítomnosť genitourinárnych malformácií je kontroverzná. V prípade nálezu akcesórneho tragu sa preto odporúča rutinné audiologické vyšetrenie [9], prípadne aj ultrasonografia močového traktu [8].

Akcesórny tragus je následkom **vývojovej poruchy prvého žiabrového (branchiálneho) oblúka**, prítomný je už pri narodení [1, 10]. Obvykle je izolovaným benígnym nálezom, ale vzácne sa môže vyskytovať spolu s ďalšími anomáliami: najznámejším takýmto zoskupením anomálií je autozómovo-recesívne dedičný **Goldenharov syndróm (oculo-auriculo-vertebrálny syndróm)** [7, 10]. Charakteristickými príznakmi syndrómu sú viacpočetné akcesórne tragy (preaurikulárne, resp. lineárne usporiadané, paralelne s priebehom ramus mandibulae – pozdĺž čiary spojujúcej tragus s ústnym kútkom), hypoplázia mandibuly, rázštep pery a podnebia, poruchy sluchu, okulárne, epibulbárne dermoidy, vertebrálna skolióza, anomálie rebier, fúzia krčných stavcov. Najnovšie boli opísané aj anomálie kardiálne, renálne, skeletálne a anomálie centrálneho nervového systému [3]. V prípade ná-

lezu viacpočetných akcesórnych tragov je preto potrebné pacienta podrobne vyšetriť. Okrem Goldenharovho syndrómu akcesórne tragy môžu byť aj súčasťou syndrómov Townes-Brocks, Treacher-Collins, VACTERL a Wolf-Hirschhorn [1].

V **histologickom obraze** je prítomná vyklenutá papulózna až polypoidná lézia s normálnou epidermou. Vo fibrovaskulárnej dermálnej zóne sú prítomné početné vlasové folikuly prevažne velusového typu s malými, alebo chýbajúcimi mazovými žliazkami. Charakteristické je vysoko vysunuté a zmnožené zrelé tukové tkanivo. V centrálnej časti lézie môže byť prítomná chrupka (kartilaginózny versus nekartilaginózny akcesórny tragus) [12].

V **klinickej diferenciálnej diagnostike** je potrebné odlíšiť melanocytový névus, fibroma molle, fibróznu papulu, adnexálne tumory, epidermálnu cystu, lipóm. Odlíšenie je jednoznačne možné pomocou histopatologického vyšetrenia. V **histologickej diferenciálnej diagnostike** je potrebné myslieť na málo známu entitu, tzv. dermatorynchus geneae [6, 12]. Ide tiež o vývojovú poruchu prvého žiabrového oblúka, ktorý sa však nevyskytuje v preaurikulárnej oblasti. Histologický nález je podobný, ale v centrálnej časti polypoidnej lézie sa nachádza veľké množstvo priečne pruhovanej svaloviny a niekedy aj štruktúra kosti.

Štandardnou **liečbou** akcesórneho tragu je kompletná **skalpelová excízia**. Pre možnú prítomnosť chrupky v centrálnej časti lézie môže byť potrebná hlbšia excízia s vy-preparovaním chrupky. Akcesórny tragus sa v klinickej praxi často diagnostikuje ako fibróm, preto je odstraňovaný shave excíziou (skalpelom alebo elektrokauterom). V tomto prípade – pre prítomnosť zvyškov chrupky – je možné počítať s horším a prolongovaným hojením, prípadne s rozvojom obrazu chondrodermatitis nodularis chronica helices [10].

LITERATÚRA

- BAHRANI, B., KHACHEMOUNE, A. Review of accessory tragus with highlights of its associated syndromes. *Int. J. Dermatol.*, 2014, 53, 12, p. 1442–1446.
- BEDER, L. B., KEMALOGLU, Y. K., MARAL, L. et al. A study on the prevalence of accessory auricle anomaly in Turkey. *Int. J. Pediatr. Otorhinolaryngol.*, 2002, 63, 1, p. 25–27.
- BELEZA-MEIRELES, A., HART, R., CLAYTON-SMITH, J. et al. Oculo-auriculo-vertebral spectrum: clinical and molecular analysis of 51 patients. *Eur. J. Med. Genet.*, 2015, 58, 9, p. 455–465.
- CORAS, B., HAFNER, C., ROESCH, A. et al. Congenital cartilaginous rests of the neck (wattles). *Dermatol. Surg.*, 2005, 31, 10, p. 1349–1350.
- COSMAN, B. C. Bilateral accessory tragus. *Cutis*, 1993, 51, 3, p. 199–200.
- DRUT, R., BARLETTA, L. Dermatrynchus geneae. *J. Cutan. Pathol.*, 1976, 3, p. 282–284.
- GAURKAR, S. P., GUPTA, K. D., PARMAR, K. S. et al. Goldenhar syndrome: a report of 3 cases. *Indian J.*

- Dermatol.*, 2013, 58, 3, p. 244.
8. KOHELET, D., ARBEL, E. A prospective search for urinary tract abnormalities in infants with isolated preauricular tags. *Pediatrics*, 2000, 105, 5, E61.
 9. KUGELMAN, A., HADAD, B., BEN-DAVID, J. et al. Preauricular tags and pits in the newborn: the role of hearing tests. *Acta Paediatr.*, 1997, 86, 2, p. 170–172.
 10. RANKIN, J. S., SCHWARTZ, R. A. Accessory tragus: a possible sign of Goldenhar syndrome. *Cutis*, 2011, 88, 2, p. 62–64.
 11. SOLAK, S. S., ALTUNAY, I. K., DEMIRCI, G. T. et al. Prevalence of congenital cutaneous anomalies in 1000 newborns and review of the literature. *Am. J. Perinatol.*, 2015, Jul 14 (Epub ahead of print).
 12. WEEDON, D. *Skin Pathology*. 3rd ed., Churchill Livingstone, Elsevier, 2010, ISBN 978-0-7020-3485-5, p. 502.

Do redakce došlo dne 26. 10. 2015.

Adresa pro korespondenci:

MUDr. Zoltán Szép, PhD.

Cytopathos, spol. s r.o.

Katedra dermatovenerologie LF SZU a OÚSA

Limbová 5

833 07 Bratislava

Slovenská republika

e-mail: szep@cytopathos.sk



Dermatologický univerzitní nadační fond podporuje již devátým rokem dermatovenerologii v České republice

- Poskytuje **stipendia** na pobyty na kožních pracovištích v německy mluvících zemích.
- Uděluje **ceny za nejlepší publikace roku** v časopisu Čs. dermatologie.
- Sponzoruje **Bartákovu cenu**.
- **Podporuje časopis** Česko-slovenská dermatologie a Českou dermatovenerologickou společnost ČLS JEP.
- **Financuje vzdělávání** v dermatovenerologii (kurzy, odborná setkání).

Dermatologický univerzitní nadační fond
partner českých dermatovenerologů.



Arenberger Ettler Frey Resl