

Klinický prípad: Diseminované červené makuly, tmavofialové papuly a nodulus s hyperkeratózou

Baumgartner J.^{1,3}, Babál P.², Šimaljaková M.³

¹Laser Centrum Paracelsi Bratislava

vedúci zariadenia MUDr. Ján Baumgartner

²Ústav patologickej anatómie LF UK Bratislava

prednosta prof. MUDr. Ľudovít Danihel, PhD.

³Dermatovenerologická klinika LF UK Bratislava

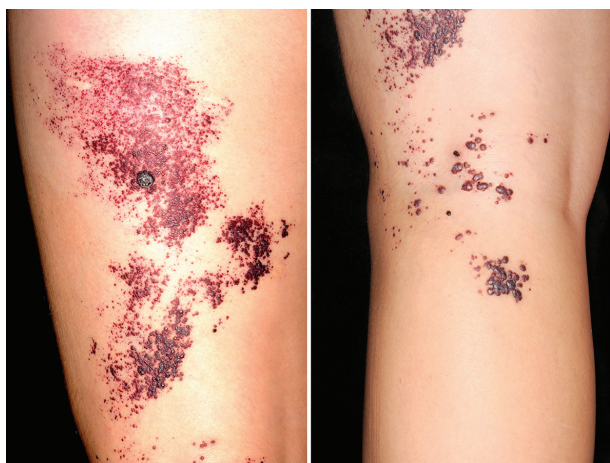prednosta prof. MUDr. Mária Šimaljaková, PhD., MHA

Čes-slov Derm, 92, 2017, No. 1, p. 32–35

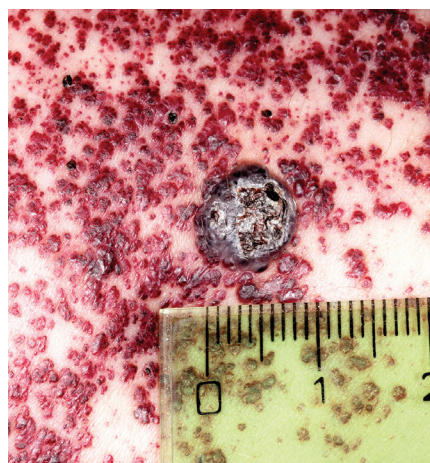
POPIS PRÍPADU

19-ročná pacientka s kožným fototypom I podľa Fitzpatricka bola prijatá s rozsiahlymi prejavmi v oblasti ľavej dolnej končatiny. Prvé príznaky spozorovala pred 9 rokmi v podobe malých červených bodiek v posterolaterálnej časti stehna, ktoré postupne vznikali aj vo fossa poplitea a v oblasti lýtka. Neskôr dochádzalo k výraznému zvýšeniu počtu jednotlivých lézií, ktoré sa zväčšovali, splývali

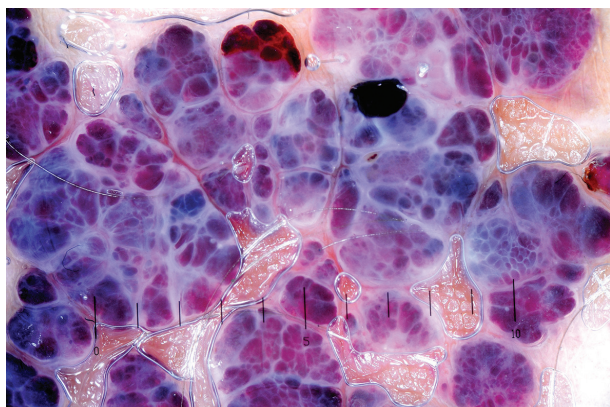
do ložísk a v niektorých oblastiach sa pokrývali zhrubnutou pokožkou. Pacientka pociťovala lokálnu bolesť v mieste postihnutia. Stav sa komplikoval epizódami krvácania chorobných ložísk, výrazný pocit znepokojenia nastal po zväčšení centrálne lokalizovanej lézie. Psychickú alteráciu charakterizovali pocity smútku, menejcnosti a beznádeje, vyplývajúce z dlhodobého priebehu choroby bez tendencie k ústupu, čo sa konštatovalo aj klinicko-psychologickým vyšetrením. Osobná, alergická, lieko-



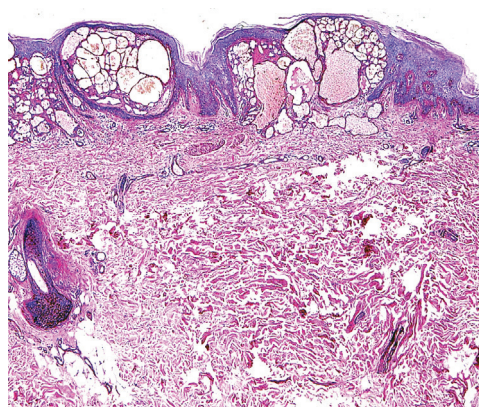
Obr. 1



Obr. 2



Obr. 3



Obr. 4

vá, gynekologická, pracovná a venerologická anamnéza bola bez pozoruhodností, lézie vznikli za plného zdravia, traumou pacientka vylúčila, podobné prejavy sa v rodine nevyskytli. V predchádzajúcich vyšetreniach bol stav na základe angiologického konzília hodnotený ako kožný hemangióm. V inom zariadení bolo vykonané probatórne laserové ošetrenie Nd:YAG laserom v oblasti lýtka (cca 2 cm²), v ktorom sa z dôvodu vzniku jazvy nepokračovalo. Odporúčanú radikálnu chirurgickú exstirpáciu chorobných prejavov s následnou transplantáciou kože pacientka odmietla. Pri vstupnom vyšetrení kožný nález pozostával z rozsiahlych geografických chorobných plôch, ktoré pokrývali posterolaterálnu oblasť ľavého stehna, zákolennú jamu a proximálnu časť lýtka (obr. 1 a,b). Rozdiely dĺžky končatín, ako aj dyskrepancie ich obvodov, prípadne iné makroskopické abnormality sa nezistili. Chorobné prejavy pozostávali z mnohopočetných makúl a papúl variabilných priemerov 0,5–7 mm v rôznych štádiách vývinu, miestami ložiskovito konfluujúce, ako aj centrálné lokalizovaný nodulus s hyperkeratózou priemeru 9 mm (obr. 2). Farba morf variovala od sýtočervenej cez tmavofialovú až k modročiernej. V niektorých oblastiach boli prítomné hemoragické krustoskvamy. Bolo vykonané dermatoskopické a histologické vyšetrenie (obr. 3, 4).

DERMATOSKOPICKÝ NÁLEZ

Dermatoskopický obraz charakterizovali červené tmavé lakúny, výskyt hemoragických krúst, belavého závojovania a periférneho erytému (obr. 3). Bola odobratá hlboká biopsia z kože stehna.

Histopatologický nález

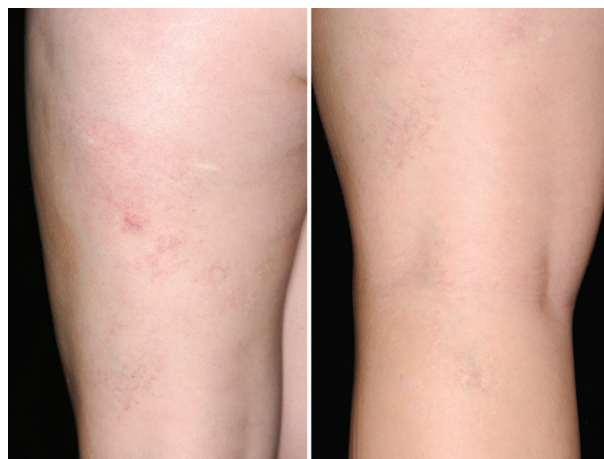Ektatické krvné cievy v povrchovej časti dermis, lokalizované bezprostredne subepidermálne. Epiderma vykazuje akantózu, papilomatózu a nad ložiskom ortokeratózu (obr. 4). Nález zodpovedá angiokeratómu.

Záver

Angiokeratoma circumscriptum.

PRIEBEH

Vyšetrením pomocou magnetickej rezonancie sa zistili vaskulárne ektázie lokalizované len v povrchovej oblasti dermis, bez propagácie do podkožia. Oftalmologickým vyšetrením štrbinovou lampou sa vylúčili abnormality oka. Mutácie GLA génu, ako aj patologické metabolity v leukocytoch sa nezistili. Interné a gynekologické vyšetrenie bolo bez patologického nálezu. Kožné prejavy ochorenia boli odstránené 595-nm pulzným farbivým (pulsed dye) laserom v 9 sedeniach v 4–8-týždňových intervaloch (žiarivý tok/energy density/ 6,5–15 J/cm²). Nodulárna lézia bola eliminovaná 755-nm alexandritovým laserom s dlhým pulzom 3 ošetreniami v mesačných intervaloch (žiarivý tok 30 J/cm²). Celková ku-



Obr. 5a, b. Koža po laserovej terapii AC s nálezom minimálneho jazvenia

mulatívna dávka laserového žiarenia bola 13 177,5 J/cm² (obr. 5a, b).

DISKUSIA

Termín *angiokeratoma*, odvodený z gréckych slov, ktoré znamenajú cievy (αγγειων), roh (κερας) a tumor (ωμα), zaviedol Mibelli v roku 1889 [23]. Angiokeratómy (AK) sú vaskulárne lézie, ktoré sú histopatologicky definované prítomnosťou jednej, alebo viacerých dilatovaných krvných ciev, nachádzajúcich sa v povrchových častiach dermis, bezprostredne subepidermálne [17]. Na rozdiel od hemangiómov sú AK cievnyimi ektáziami existujúcich krvných ciev [8, 19]. Etiopatogenéza je neznáma, vznik by mohol byť podmienený kongenitálnou malformáciou, zníženým venóznym odtokom, tehotenstvom, traumou, podkožnými hematómami, prípadne tkanivovou asfyxiou [5, 19]. Prevalencia AK sa udáva 0,16% [17]. Jednotlivé skupiny AK vykazujú rozdielne epidemiologické charakteristiky, pričom angiokeratoma circumscriptum (AC) je najzriedkavejším z 5 typov ochorenia [15].

Prvý opis AC pochádza od Fabryho z roku 1915 [15]. Charakteristickými prejavmi ochorenia sú zoskupenia hyperkeratotických erytematóznych papúl až nodulov, ktoré môžu splývať do ložísk s verukóznym povrchom, nadobúdajúce zosteriformnú konfiguráciu [13, 15]. Najčastejšie býva postihnutá distálna časť dolnej končatiny, zvyčajne unilaterálne, ale aj stehno, gluteálna oblasť, prípadne sa lézie prejavia kdekoľvek na tele [13]. Veľkosť ložísk dosahuje niekoľko centimetrov v priemere, bola pozorovaná aj gigantická forma AC postihujúca rozsiahle plochy kožného povrchu [17]. Ochorenie je veľmi zriedkavé, na základe publikovaných ojedinelých prípadov sa predpokladá vyšší výskyt u žien [15] hlavne v intervale 10–40 rokov [4, 6]. Je opísaná asociácia AC (tzv. angiokeratoma circumscriptum naeviforme) s inými vaskulárnymi malformáciami, ako sú syndrómy Cobb a Klippel-Trénaunay, s kapilárnou malformáciou (nae-

vus flammeus), s kavernóznym hemangiómom, prípadne s posttraumatickou artériovenóznou fistulou [5, 6].

V dôsledku progresívnych zmien eflorescencií dochádza k ich postupnému tmavnutiu a zväčšovaniu, chorobné ložiská nadobúdajú hrboľatý charakter s výskytom verukózných hyperkeratotických papúl až nodulov. Trombóza vaskulárnych štruktúr AC vedie k výraznému stmavnutiu lézií, ktoré môžu imitovať malígnu melanóm.

Vzhľadom na podobnosť s inými závažnými ochoreniami je AK nutné diferencovať v prvom rade od malígneho melanómu, melanocytových névov, vírusových papilómov, seboroických keratóz, hemangiómov, kapilárnej aneurizmy, kapilárneho lobulárneho hemangiómu (granuloma pyogenicum) [18], angiosarkómu [10], naevus Spitz, bazocelulárneho karcinómu s pigmentom a iných pigmentových lézií [1, 11, 19]. Najzávažnejšou diferenciálnou diagnózou je malígnu melanóm, ktorý rovnako ako angiokeratóm, nemusí predstavovať iba solitárnu léziu. Morfy, z ktorých uvedené ochorenia pozostávajú, sa môžu zväčšovať, meniť farbu, vytvárať satelitné lézie, ložiskovito splývať a krváčať.

Dermatoskopické vyšetrenie výrazne prispieva v diferenciácii melanómu od AK a iných vaskulárnych lézií [16, 22, 23]. Charakteristickým obrazom AK je prítomnosť krvných lakún, po obvode ktorých sa vyskytuje okrový lem, korešpondujúci histopatologicky s akantotickou epidermis a hyperkeratózou [16, 22]. Na základe rozsiahlej multicentrickej štúdie [23], v ktorej sa sledoval výskyt dermatoskopických charakteristík solitárneho AK, autori pozorovali 6 štruktúr: tmavé lakúny, belavé závojovanie, erytém, periférny erytém, červené lakúny a hemoragické krusty. Tmavé lakúny histopatologicky zodpovedajú dilatovaným cievm v dermis, ktoré bývajú často čiastočne až úplne trombotizované. Belavé závojovanie zodpovedá akantóze a kompaktnej ortokeratóze.

V podozrivých prípadoch, hlavne v rámci diferenciálnej diagnostiky AK oproti malígnemu melanómu, angiosarkómu, bazocelulárnemu karcinómu s pigmentom a iných malignít, je nevyhnutné odobrať bioptickú vzorku s následným histopatologickým vyšetrením.

Makroskopické morfológické znaky AC sú podobné s verukóznym hemangiómom (VH), ktorý charakterizujú ohraničené ložiská usporiadané v lineárnej alebo serpiginózne konfigurácii, tvorené papulami s verukóznym povrchom [9, 20]. VH predstavuje zriedkavú kongenitálnu vaskulárnu malformáciu s prítomnosťou kapilárneho alebo kavernózneho hemangiómu v dermis a v hlbokých štruktúrach podkožného tkaniva, asociovanú s reaktívnou epidermálnou akantózou, papilomatózou a hyperkeratózou [15, 20]. U VH sa môžu vyskytnúť aj trofické zmeny kostí kompatibilné so syndrómom Klippel-Trénaunay. Prejavy VH bývajú komplikované častými potraumatickými epizódami krvácania a sekundárnymi infekciami. Vzhľadom na podobnosť oboch klinických entít je potrebná ich diferenciácia zobrazovacími metódami (počítačovou tomografiou alebo vhodnejšie magnetickou rezonanciou) a histopatologickým vyšetrením. Na zachytenie proliferatívnych vaskulárnych

zmien v hlbokých štruktúrach podkožia sa má vykonať čo najhlbšia biopsia. U VH sú na rozdiel od AC prítomné okrem dilatovaných subepidermálnych krvných ciev aj proliferatívne angiomatózne zmeny v dermis a v hlbokých štruktúrach tela subcutanea, konzistentné s hemangiómom [9, 21].

Výskyt angiokeratómov môžu sprevádzať aj závažné metabolické ochorenia – angiokeratoma corporis diffusum (ACD), morbus Fabry seu Anderson-Fabry, pánnetnické ochorenie viazané na chromozóm X s deficienciou α -glaktozidázy A (GLA), autozomálne recesívnu fukozidózu, sialidózu a autozomálne recesívnu Kanzakiho chorobu [1, 14]. Typickými kožnými prejavmi Fabryho choroby sú bodkovité tmavočervené až modročierne makuly a mierne elevované papuly, predilekčne lokalizované medzi umbilikom a kolenami („plavková“ lokalizácia), na perách, bukálnej sliznici a v palmoplantárnej lokalizácii [7]. Enzymový deficit je príčinou akumulácie globotriaosylceramidu (Gb3) v lyzozómoch, čo vedie k následnému oslabeniu stien kapilár a k vzniku sekundárnych vaskulárnych ektázií [11, 14]. Angiokeratóm môže byť prvým varovným signálom upozorňujúcim na toto zriedkavé a nie vždy včas diagnostikované ochorenie [7, 14]. V suspektných prípadoch sa vykonáva oftalmologické vyšetrenie štrbinovou lampou s charakteristickým nálezom pokrútených a aneurizmatických ciev spojivky a retiny, korneálnych opacít – *cornea verticillata* [11]. V bunkách endotelu, hladkej svaloviny, epitelu potných žliaz, pericytoch, makrofágoch a vo fibroblastoch je možné vizualizovať lamelárne elektrón-denzné inklúzne telieska predstavujúce depozity lipidov v lyzozómoch [11]. Analýzou DNA sa vylučujú mutácie GLA génu [7]. V liečbe ACD sa uplatňuje enzymová substitučná terapia [7, 12].

Terapia AK, zameraná na odstránenie chorobných lézií kože a slizníc, je indikovaná v prípade krvácania alebo z estetických dôvodov. Liečba je deštruktívna, konzervatívna terapia neexistuje. Klasické metódy zahŕňajú chirurgickú exstirpáciu, kryoterapiu, a elektrokauterizáciu. Aplikovala sa aj metóda chemickej sklerotizácie a rádiodrekvencnej ablácie [1]. V eliminácii AK sa využíva laseroterapia. S úspechom sa použili laserové systémy (uvedené sú vo vzostupnom poradí podľa vlnovej dĺžky a hĺbky prieniku žiarenia) ako argónový laser (488–514,5 nm), 532-nm KTP (potassium-titanyl-phosphate) laser, 578-nm copper vapour laser, 585-nm a 595-nm pulsed dye laser, 755-nm alexandritový laser, 810-nm a 940-nm diódové lasery, ako aj 1064-nm Nd:YAG (Neodymium:yttrium-aluminium-garnet) laser s dlhým pulzom [2]. Mechanizmus účinku vaskulárne selektívnych laserov je založený na princípoch selektívnej fototermodolýzy. Deštrukcia patologického vaskulárneho tkaniva sa dosahuje selektívnou absorpciou dávky laserového žiarenia v hemoglobíne, v dôsledku čoho dochádza k deštrukcii patologického vaskulárneho tkaniva s minimálnym poškodením okolitého tkaniva [3]. Je možná aj vaporizácia chorobného tkaniva pomocou 10 600-nm CO₂ lasera, prípadne ablácia Er:YAG (Erbium: yttrium-aluminium-garnet) laserom, aj v kombinácii s KTP laserom [2]. La-

seroterapia je významnou terapeutickou metódou pri rozsiahlych prejavoch charakterizovaných mnohopočetnými patologickými eflorescenciami, v oblasti sliznice ústnej dutiny, ako aj v esteticky významných topografických lokalizáciách. Kombinované ošetrovanie pomocou dvoch vlnových dĺžok, 595-nm pulzného farbivového a 755-nm alexandritového lasera, umožnilo optimalizovať transkutánnu penetráciu laserového žiarenia a dosiahnuť deštrukciu patologického vaskulárneho tkaniva pozostávajúceho z morf variabilných priemerov lokalizovaných v rôznych hĺbkach dermis. Prognóza ochorenia quoad vitam je vzhľadom na benígny charakter lézií priaznivá, v prípade recidívy je vhodná eliminácia vznikajúcich chorobných prejavov vo včasnom štádiu vývoja.

LITERATÚRA

- BAUMGARTNER, J., ŠIMALJAKOVÁ, M., BABÁL, P. Angiokeratóm. *Dermatol. prax*, 2014, 8, 3, p. 86–89.
- BAUMGARTNER, J., ŠIMALJAKOVÁ, M., BABÁL, P. Extensive angiokeratoma circumscriptum – successful treatment with 595-nm variable-pulse pulsed dye laser and 755-nm long-pulse pulsed alexandrite laser. *J Cosmet Laser Ther*, 2016, 18, 3, p. 134–137.
- BUCCI, J., GOLDBERG, D. Past, present, and future: vascular lasers/light devices. *J Cosmet Laser Ther*, 2006, 8, p. 149–153.
- CALDUCH, L., ORTEGA, C., NAVARRO, V. et al. Verrucous hemangioma: report of two cases and review of the literature. *Pediatr Dermatol*, 2000, 17, 3, p. 213–217.
- DAS, A., MONDAL, A. K., SAHA, A., et al. Angiokeratoma circumscriptum neviforme: an entity, few and far between. *Indian Dermatol Online J*, 2014, 5, p. 472–474.
- DEL POZO, J., FONSECA, E. Angiokeratoma circumscriptum naeviforme: successful treatment with carbon-dioxide laser vaporization. *Dermatol Surg*, 2005, 31, p. 232–236.
- HOGARTH, V., DHOAT, S., MEHTA, A. B., et al. Late-onset Fabry disease associated with angiokeratoma of Fordyce and multiple cherry angiomas. *Clin Exp Dermatol*, 2011, 36, p. 506–508.
- IMPERIAL, R., HELWIG, E. B. Verrucous hemangioma. A clinicopathologic study of 21 cases. *Arch Dermatol*, 1967, 96, p. 247–253.
- KOC, M., KAVALA, M., KOCATÜRK, E. et al. An unusual vascular tumor: verrucous hemangioma. *Dermatol Online J*, 2009, 15, 11, p. 7.
- LACINA, L., KOJANOVÁ, M., ŠLAJSOVÁ, M. et al. Diseminované červenofialové papuly. *Čes-slov Derm*, 2009, 84, 1, p. 25–27.
- McKEE, P. H. *Pathology of the skin with clinical correlations*. 2nd ed. Mosby-Wolfe: London, 1996, ISBN: 1563755882, 1714 pp.
- MEHTA, A., BECK, M., ELLIOT, P. et al. Enzyme replacement therapy with agalsidase alfa in patients with Fabry's disease: an analysis of registry data. *Lancet*, 2009, 374, 9706, p. 1986–1996.
- MITTAL, R., AGGARWAL, A., SRIVASTAVA, G. Angiokeratoma circumscriptum: a case report and review of the literature. *Int J Dermatol*, 2005, 44, p. 1031–1034.
- MÖHRENSCHLAGER, M., BRAUN-FALCO, M., RING, J. et al. Fabry disease. Recognition and management of cutaneous manifestations. *Am J Clin Dermatol*, 2003, 4, 3, p. 189–196.
- OZDEMIR, R., KARAASLAN, O., TIFTIKCIOGLU et al. Angiokeratoma circumscriptum. *Dermatol Surg*, 2004, 30, p. 1364–1366.
- POCK, L., FIKRLE, T., DRLÍK, L. et al. *Dermatoskopický atlas*. Phlebomedica: Praha, 2008, ISBN: 978-80-901298-5-6, 149 pp.
- SCHILLER, P. I., ITIN, P. H. Angiokeratomas: an update. *Dermatology*, 1996, 193, p. 275–282.
- SZÉP, Z., BUCHVALD, D., ŠTVRTINA, S. et al. Klinický prípad: Červený papulózny útvar na predkolení. *Čes-slov Derm*, 2006, 81, 4, p. 203–204.
- ŠTORK, J. Angiokeratoma vulvae. *Čes-slov Derm*, 1981, 56, 5, p. 318–321.
- WENTSCHER, U., HAPPLE, R. Linear verrucous hemangioma. *J. Am. Acad. Dermatol.*, 2000, 42, 3, p. 516–518.
- YANG, C., OHARA, K. Successful surgical treatment of verrucous hemangioma: a combined approach. *Dermatol Surg*, 2002, 28, p. 913–920.
- ZALAUDEK, I., ARGENZIANO, G., GIACOMEL, J. *Dermatoscopy of non-pigmented skin tumors*. CRC Press, Taylor and Francis Group: Boca Raton, 2016, ISBN-13:978-1-4822-3752-8, 138 pp.
- ZABALLOS, P., DAUFÍ, C., PUIG, S. et al. Dermoscopy of solitary angiokeratomas: a morphological study. *Arch Dermatol*, 2007, 143, p. 318–325.

Do redakce došlo dne 20. 12. 2016.

Adresa pro korespondenci:
MUDr. Ján Baumgartner
Laser Centrum Paracelsi
Hlinická 2/A
831 52 Bratislava
Slovenská republika
e-mail: hannes@paracelsi.sk