

Addisonova nemoc – popis případu

Strouhalová I.¹, Drlík L.¹, Šánová E.², Vacková M.¹, Pock L.³

¹Dermatovenerologické oddělení, Nemocnice Šumperk, a. s.

prim. MUDr. Lubomír Drlík

²Diatherap, s. r. o. – Interní a diabetologická ambulance, Zábřeh

vedoucí pracoviště MUDr. Milada Jirsová

³Bioptická laboratoř Plzeň, s. r. o.

odborná vedoucí lékařka prof. MUDr. Alena Skálová, CSc.

SOUHRN

Autoři popisují případ pacientky vyšetřované pro pigmentové změny bukálních sliznic.

Po provedení biopsie a následné klinicko-patologické korelaci byla stanovena diagnóza Addisonovy nemoci. Mimo slizničních projevů dominovalo u pacientky bronzové zbarvení celého kožního povrchu s výraznými hyperpigmentacemi v oblastech nad klouby a v papilárních liniích dlaní. Celkové vyšetření prokázalo zvýšenou hladinu ACTH a hraniční antiadrenální protilátky. Endokrinologické vyšetření potvrdilo diagnózu Addisonovy choroby při autoimunní adrenalitidě a byla nastavena substituční terapie hydrokortisonem.

Klíčová slova: Addisonova nemoc – pigmentové změny sliznic – diferenciální diagnostika

SUMMARY

Addison's Disease. Case Report

The authors describe a case of woman examined for pigmented patches on buccal mucosa.

The skin biopsy and subsequent clinicopathological correlation lead to the diagnosis of Addison's disease. Except for mucosal signs the patient presented with bronze colour of the entire skin surface with pronounced hyperpigmentation over joints and in papillary lines of palms. Full examination of the patient revealed elevated blood titres of ACTH and borderline titres of anti-adrenal antibodies. Endocrinologic examination confirmed the diagnosis of Addison's disease due to autoimmune adrenalitis and substitution therapy with hydrocortisone was initiated.

Key words: Addison's disease – pigmented mucosal lesions – differential diagnosis

Čes-slov Derm, 92, 2017, No. 2, p. 65–70

ÚVOD

Addisonova nemoc, neboli primární (periferní) adrenokortikální insuficience, je charakterizovaná nedostatečnou produkcí glukokortikoidů (kortizol), mineralokortikoidů (aldosteron) a adrenálních androgenů v důsledku primární poruchy funkce kůry nadledvin způsobené zánětlivým, metastatickým, degenerativním, iatrogenním procesem nebo vrozenou příčinou [2, 6, 10]. Jedná se o vzácné onemocnění s prevalencí 40–120/1 milion obyvatel, incidencí 5–6 případů/1 milion za rok. Vyskytuje se 2,5krát častěji u žen [2, 3, 8, 13, 14]. Adrenální žlázy jsou Y-tvarované, lokalizované na horním pólu ledvin. Skládají se z kůry (90 %) a dřeně (10 %). Kůra produkuje glukokortikoidy ze zona fasciculata, androgeny ze zona reticularis a mineralokortikoidy ze zona glomerulosa. K rozvoji symptomů dochází až při zničení 90 % adrenální tkáně [2, 8]. Sekundární (centrální) adrenální

insuficience vzniká v důsledku deficitu ACTH (adrenokortikotropního hormonu) a projeví se nedostatečnou produkcí glukokortikoidů a androgenů. Sekrece mineralokortikoidů je zachována, jelikož hlavní úlohu v řízení jejich sekrece má renin-angiotenzinový systém [10].

POPIS PŘÍPADU

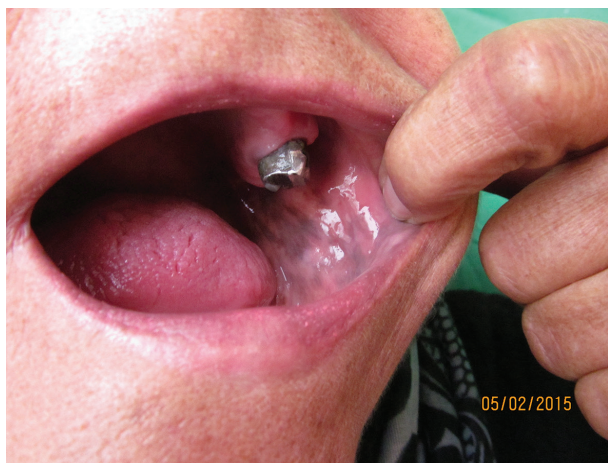V prosinci 2014 byla 65letá pacientka odeslána z ORL ambulance, kde byla léčena s faryngitidou, pro pigmentové změny bukálních sliznic. Nečinily jí subjektivně žádné potíže, neznala stáří projevů. V osobní anamnéze uváděla hysterektomii pro myom a apendektomii v roce 1990, v roce 2002 prodělala totální tyreoidektomii pro Hashimotovu tyreoiditidu s histologicky potvrzenou polynodózní přestavbou, v roce 2009 byla praktickým lékařem zahájena aplikace vitamínu B12 pro suspektní

Tabulka 1. Příčiny primární adrenální nedostatečnosti – adrenální destrukce [2, 8, 12]

Autoimunní	<ul style="list-style-type: none"> • izolovaná (Addisonova nemoc) – nejčastěji protilátky proti 21-hydroxyláze, případně dalším enzymům steroidogeneze a CTLA-4 (cytotoxin T-cell antigen) • autoimunní polyglandulární syndrom I (autozomálně recesivní defekt genu AIRE, u žen i mužů, chronická mukokutánní kandidiáza, získaný hypoparathyroidismus – 90 %, morbus Addison 60 %) • autoimunní polyglandulární syndrom II (lokus HLA DR 3/4, více u žen, morbus Addison – 100 %, autoimunní onemocnění štítnice – Schmidtův syndrom, imuno-mediated DM – Carpenterův syndrom) • na X-chromozom vázaná polyendokrinopatie – FOXP3
Infekce	<ul style="list-style-type: none"> • tuberkulóza nadledvin • systémové mykotické onemocnění – histoplazmóza, blastomykóza, kryptokokóza • oportunní infekce u AIDS (CMV, bakterie, protozoa)
Infiltrace	<ul style="list-style-type: none"> • amyloidóza • hemochromatóza • sarkoidóza • maligní (lymfom, metastázy – plíce, ledviny, prs)
Hemoragie	<ul style="list-style-type: none"> • meningokoková septikémie – syndrom Waterhouse-Friderichsen • antikoagulační léčba • antifosfolipidový syndrom • trombofilie • porucha koagulace • šokové stavy
Oboustranná adrenalectomie	<ul style="list-style-type: none"> • terapie nejasného Cushingova syndromu • terapie feochromocytomu • oboustranná adrenalectomie při nefrektomii
Mitochondriální změny – iatrogenní	<ul style="list-style-type: none"> • adrenální supresory/ketokonazol, etomidát • enzyme inducers/phenytoin, rifampicin
Genetické příčiny	<ul style="list-style-type: none"> • kongenitální adrenální hyperplazie (autozomálně recesivní) – mutace v genech 21-hydroxylázy (CYP21A2), 11-beta-hydroxylázy (CYP11B1), 17-hydroxylázy (CYP17A1), 3-beta-hydroxysteroidní dehydrogenázy typu 2 (HSD3B2) • adrenoleukodystrofie a adrenomyeloneuropatie – excesivní akumulace mastných kyselin o velmi dlouhých řetězcích v mozku a kůře nadledvin v důsledku mutace v genu ABCD-1 (vázaná na chromozom X-postižení chlapci a muži. U heterozygotních žen symptomy myeloneuropatie v pozdějším věku, u žen adrenokortikální insuficience v 1%.)
Familiární deficit glukokortikoidů (autozomálně recesivní se zachovanou sekrecí aldosteronu)	<ul style="list-style-type: none"> • typ 1 – mutace receptoru pro melanokortin typu 2 (receptor pro ACTH) na chromozomu 18p11 • typ 2 – mutace genu pro MRAP (melanocortin 2 accessory protein) na chromozomu 21 • typ 3 – genetická příčina zatím neznámá • kongenitální lipoidní adrenální hyperplazie – mutace v genu pro StAR (steroidogenic acute regulatory protein) • syndrom „triple A“, Allgrovův syndrom (alakrimie, achalázie a Addisonova nemoc) – mutace v AAAS genu na chromozomu 12q13 kódujícího ALADIN, složku jaderného póru v jaderné membráně neznámé funkce • kongenitální adrenální hypoplazie – mutace v orphan jaderném receptoru DAX-1, SF-1, nebo v dalších genech

perniciózní anémii s gastrokopickým nálezem chronické atrofické gastritidy, léčba byla asi po roce ukončena, od 50 let věku má umělý chrup jako následek parodontózy. V rodinné anamnéze udávala autoimunní tyreoiditidu a atopii u syna. Byla kuřačka, bez abúzu alkoholu. Užívala levothyroxinum natrium 125 mikrogramů denně. Šlo o ženu přiměřené výživy, snědé barvy kůže, v dutině ústní se nacházely mapovité šedomodré, místy hnědavé pigmentace na bukálních sliznicích a promodralé diskrétnější skvrnitě změny na měkkém patře, které přecházely tečkovitě na tvrdé patro (obr. 1).

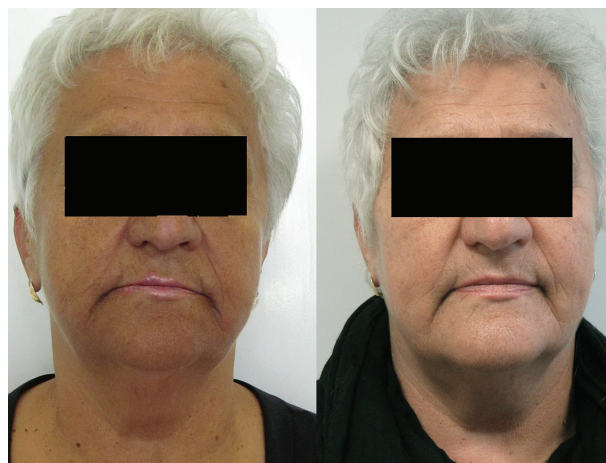V rámci diagnostické rozvahy byl proveden odběr vzorku k histologickému vyšetření z barevných změn bukálních sliznic. Histologický obraz popsal melaninové hyperpigmentace sliznice dutiny ústní s inkontinencí pigmentu (obr. 2). Vzhledem k široké nozologické a etiologické interpretaci bylo doporučeno provést detailnější klinicko-patologickou korelaci. Na základě histopatologického výsledku byla provedena další vyšetření. Především se upřesnila anamnestická data. Pacientka je kavkazského etnika, fototyp 3, od dětství má celoročně snědou pokožku. Obdobný charakter zbarvení kůže mají



Obr. 1. Postižení sliznice dutiny ústní

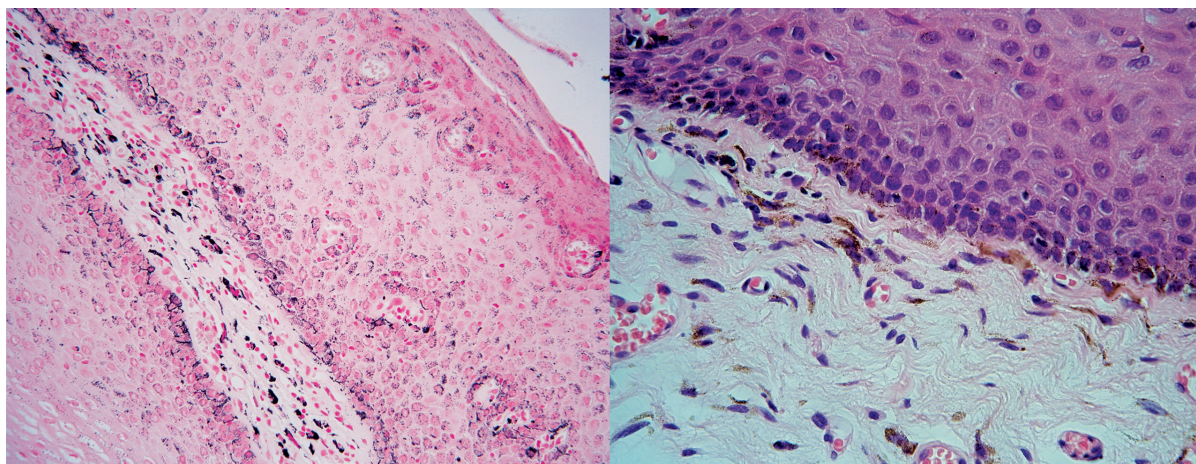
i sourozenci a děti. V poslední době nepozorovala změny na kůži či sliznicích, ke stomatologovi chodí na kontroly pravidelně 2krát ročně. Cítí se dobře, sportuje a nemá žádné subjektivní potíže, nemá změnu výkonnosti, nebývá nemocná. Léková anamnéza i po cílených dotazech beze změn. Při důslednější aspekci bylo shledáno bronzové zbarvení celého kožního povrchu s intenzivnějším hnědým nádechem v solárních predilekcích a v oblastech nad kolena, lokty, v kožních záhybech a v papilárních liniích dlaní. Nehty, nehtová lůžka a jizvy byly bez patologického nálezu (obr. 3, 4).

Na základě laboratorních vyšetření bylo vysloveno podezření na Addisonovu nemoc – moč za 24 hodin 4 000 ml, volný močový kortizol 40 nmol/den (hraničně snížená hodnota), ranní kortizol v séru 203 nmol/l (85–618 nmol/l), S-ACTH: > 2 000 ng/l (norma laboratoře 5–60 ng/l), glykémie 5,2 mmol/l, v normě – renální a jaterní parametry a také mineralogram, který svědčil spíše pro pozvolný rozvoj kliniky a adaptaci organismu. Následně byla rozšířena vyšetření k odhalení příčiny. Ultrasonografické vyšetření břicha a retroperitonea popsalo cystu levé ledviny, vyšetření břicha



Obr. 3a, b. Před terapií (a) a po osmi měsících terapie (b)

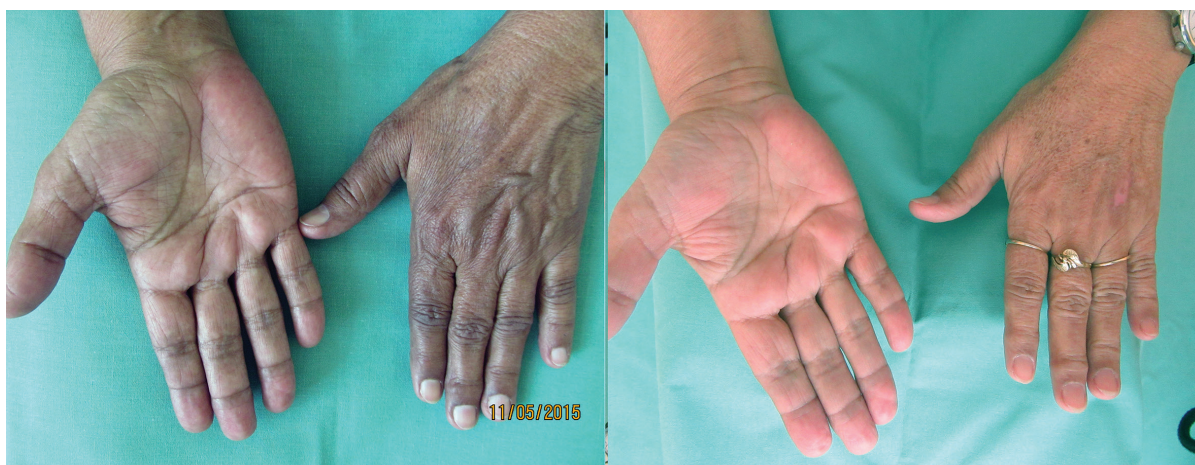počítačovou tomografií fyziologický nález na nadledvinách, cysty obou ledvin a axiální hiátovou hernií. Magnetická rezonance oblasti nadledvin byla bez zjevné morfologické patologie. Screening tuberkulózy byl negativní (Mantoux II, kultivace sputa a rentgenové vyšetření plic). Histologické vyšetření z oblasti hyperpigmentací z hřbetu ruky a kolene popsalo zvýšené množství melaninu ve stratum basale epidermis a odpovídá morbus Addison. Pacientka byla v květnu 2015 předána do dispenzarizace endokrinologické ambulance, kde byly doplněny odběry antiadrenálních protilátek, které byly hraniční. Na základě všech vyšetření byla stanovena diagnóza Addisonovy choroby při vs. autoimunitní adrenalitidě a nasazena terapie Hydrocortison 10 mg 1-1-0, respektive při zátěži (teploty, průjmy, operace apod.) přidat ½–1 tabletu a bylo doporučeno pokračovat v podávání tyroxinu. Při endokrinologické kontrole za 8 měsíců léčby došlo k poklesu S-ACTH (902 ng/l), ostatní laboratorní nálezy byly v normě. Došlo ke zmírnění pigmentací sliznic a kůže a celkový zdravotní stav byl v pořádku. V únoru 2016 byla pacientka hospitalizována na interním oddělení pro



Obr. 2a, b. Bukální sliznice

a) barvení hematoxylinem, který demonstruje melanin ve stratum basale a melanofáziích submukózně

b) melanin ve stratum basale a submukózně v melanofáziích; barvení Masson-Fontana prokazuje, že jde o melanin a nikoliv jiný, např. exogenní pigment.



Obr. 4a, b. Před terapií (a) a po osmi měsících terapie (b)

závažný stav – addisonskou krizi – vyvolanou infektem močových cest. Vzhledem k již známé základní diagnóze byla pacientka standardně zaléčena přechodným zvýšením dávek hydrokortizonu podávaných parenterálně a antibiotiky.

DISKUSE

Addisonovu nemoc (AN) poprvé popsal britský lékař Thomas Addison v roce 1855 [2, 8, 11]. V minulosti byla nejčastější příčinou choroby tuberkulóza, v současnosti je v rozvinutých zemích 75–80 % případů choroby způsobeno autoimunní adrenalitidou, která je izolovaná (v 50 %) nebo jako součást autoimunního polyglandulárního syndromu I a II [2, 8, 12, 13, 14]. Pacienti s AN autoimunní etiologie mají 50–60% riziko, že se u nich vyvine další autoimunní nemoc, u 10 % se vyvine DM I. typu [2]. U mladých žen je 3krát častější autoimunní příčina nemoci, u mužů a v dospělosti pak metastázy a infekce. Další příčiny jsou méně časté a vzácnější. Tuberkulózní postižení je stále problémem v mnoha místech světa a je příčinou vzniku nemoci na druhém místě (až 20 %). Onemocnění mo-

hou vyvolat i atypické mykobakterie především u imunosuprimovaných osob, zejména u nemocných s AIDS v rámci oportunní infekce spolu s cytomegalovirem [14]. Nadledvinová nedostatečnost u pacientů s AIDS dobře koreluje s rozvojem HIV infekce, více než 50 % nemocných s AIDS má známky nekrotizující adrenalitydy, ale stupeň destrukce nadledvin nepřesahuje většinou 50 %, a tak se klinicky neprojevuje [2, 12]. Kortikální insuficienci mohou vzácně způsobovat i mykotické infekce, především histoplazmóza, blastomykóza, parakokcidiomykóza, kryptokokóza. Z bakterií způsobuje závažné postižení meningokok při septikémii, při které dochází k bilaterální adrenální hemoragii známé jako Waterhouse-Friderichsen syndrom. Ostatní příčiny jsou taktéž řídké a zahrnují polékové postižení (např. ketokonazol, rifampicin, warfarin) [11], infiltrativní postižení při amyloidóze, sarkoidóze či maligních metastázách a vrozené vady (kortikální adrenální hypoplazie a aplazie). V neposlední řadě je příčinou adrenální nedostatečnosti chirurgické odstranění či poškození nadledvin (např. při zásahu u Cushingova syndromu) [2, 12, 14]. Nemoc se projevuje buď pozvolným nástupem nespecifických příznaků, nebo akutními příznaky během adrenální krize, což závisí na hormo-

Tabulka 2. Příznaky chronické adrenokortikální insuficience (AI) [2, 8, 9, 12]

Příznak	Frekvence [%]
Slabost, únava, nechutenství až anorexie, úbytek hmotnosti	100
Hyperpigmentace (u primární AI)	92
Ortostatická hypotenze	90
Nauzea, zvracení, průjem	50
Posturální vertigo, pocity nestability	10
Bolesti břicha	10
Kalcifikace v oblasti nadledvin (u primární AI)	10
Chuť na slané, zvýšené solení	20
Myalgie, artralgie	10
Vitiligo (u primární AI)	4–17

nálním deficitu [1, 4]. Chronická adrenokortikální insuficience vzniká při postupné destrukci kůry nadledvin a projeví se nejdříve sníženou adrenokortikální rezervou, kdy je bazální sekrece dostačující, ale chybí vzestup sekrece v reakci na stres (např. infekce, operace, trauma) [8, 9]. Postupující destrukce kůry nadledvin vede pozvolna k nedostatečné sekreci mineralokortikoidů a glukokortikoidů i za bazálních podmínek s příznaky chronické nedostatečnosti. Projevuje se plíživě únavností, slabostí, nechutenstvím až nauzeou, hmotnostním úbytkem, hypotenzí, eventuálně bolestmi břicha a průjmami. Při vyšetření se nalézají různé intenzivní hyperpigmentace kůže a sliznic. Ty se objevují v místech vystavených slunci, nad extenzory, na kloubech, v dlaňových rýhách, na linea alba, na sliznici dutiny ústní (dentogingivální spojení, grafitové skvrny na sliznici u molárů) a v jizvách vzniklých krátce po vzniku insuficience. Hyperpigmentace nemusí být nápadná, zvláště při krátkém trvání choroby [2, 4, 5, 8, 9, 13]. Změny jsou důsledkem působení ACTH (obsahuje 2-HSH alfa melanocyty) a dalších MSH z proopiomelanokortinu na receptory melanokortinu 1 na kožních melanocytech [5, 8, 9]. Kožní příznaky chybějí při sekundární adrenokortikální insuficienci (není zvýšená produkce ACTH) a nemusí být vyjádřené u akutně se manifestující primární adrenokortikální insuficience (Addisonská krize). Jedná se o těžký, život ohrožující stav vyžadující rychlé zásahy na jednotce intenzivní péče [8].

Diferenciální diagnostika barevných změn sliznic je široká. Zahrnuje idiotypické pigmentové změny (inverzní efelidy, etnické pigmentace), vývojové poruchy a neoplazie (névy, hemangiom, histiocytom, melanom), pigmentace vyvolané léky (kontracepce, chlorochin, Ag, fixní lékový exantém), stomatologickými materiály (amalgámová tetování), pigmentace při systémových chorobách (m. Addison, m. Basedow, neurofibromatóza, syndrom Peutz-Jeghers, syndrom Albright, hemochromatóza, acanthosis nigricans, melasma) [4].

Diagnóza je stanovena na základě snížené hladiny ranního sérového kortizolu pod 150 nmol/l a současné elevace plazmatického ACTH (nad 80 ng/l). Kortizolémie může ale být i v normě, nebo jen hraničně nižší, zejména u forem subklinických či pozvolna se rozvíjejících. Hodnota ranního sérového kortizolu nad 550 nmol/l diagnózu Addisonovy choroby vylučuje. V případě výše zmíněných nejednoznačně patologických hodnot se indikují dynamické stimulační testy (ACTH stimulační test se Synacthenem a inzulinový hypoglykemický test), které dokumentují schopnost zvýšit hladinu kortizolu při zátěži a určí, zda se jedná o primární či sekundární nedostatečnost [2, 7, 8, 9, 10, 11]. Laboratorně je obvykle přítomna hyponatrémie, hyperkalémie, eventuálně hyperkalcémie, hypovolémie s metabolickou acidózou. V krevním obraze bývá přítomna normocytární normochromní anémie, neutropenie, eozinofilie, lymfocytóza. U nově diagnostikovaných autoimunitně podmíněných případů periferní adrenokortikální insuficience bývají v 80 % pozitivní protilátky proti 21-hydroxyláze

[2, 8, 9, 10]. Další laboratorní a přístrojové vyšetřovací metody slouží k určení příčiny postižení [2]. U primární insuficience se provádí jako základní vyšetření ultrasonografické vyšetření nadledvin, nález se upřesňuje pomocí počítačové tomografie nebo magnetické rezonance. U sekundární insuficience je metodou volby magnetická rezonance hypotalamo-hypofyzární oblasti, počítačová tomografie se používá při její kontraindikaci [6]. Pacienti s touto diagnózou jsou v péči endokrinologických ambulancí, kde je jim vysvětlena a opakovaně zdůrazňována nutnost celoživotní léčby, respektive hormonální substituce a její úpravy při zátěži (viz níže). Pacienti by měli být vybaveni kartičkou, kde jsou informace o jejich diagnóze a způsobu léčby. Cílem léčby je náhrada deficitních hormonů a terapie příčiny onemocnění, pokud byla určena. Terapie chronické primární adrenokortikální insuficience se převážně zahajuje perorálně podávaným hydrokortisonem obvykle ve třech dávkách, s cílem napodobit cirkadiální rytmus sekrece kortizolu, 1/2–2/3 dávky ráno a zbytek rozdělen v poledne a večer. Celková denní dávka se pohybuje kolem 20–30 mg hydrokortizonu [10]. V zátěžových situacích (febrilie, gastroenteritida spojená se zvracením a průjmami, poranění, menší chirurgické výkony) je nutno dávku navýšit na dvojnásobek. Podle klinického stavu, hodnot krevního tlaku a mineralogramu je možno substituovat mineralokortikoidní složku podáváním fludrokortizonu [7, 8, 9, 10]. Za některých okolností, i když pacient koná podle pokynů ošetřujícího lékaře, může při perakutně probíhajícím infektu či zátěži dojít k progresi stavu a vzniku Addisonské krize. I přes substituční terapii je u AN relativní riziko celkové mortality 2,2 pro muže a 2,9 pro ženy. Zvyšuje se relativní riziko kardiovaskulárních, infekčních a respiračních onemocnění [7].

ZÁVĚR

Postižení sliznic dutiny ústní nepatří k běžným chorobám dermatologických pacientů, i když jejich změny mnohé choroby provází. Dermatologové jsou zvyklí vyšetřovat sliznice v rámci diagnostiky kožních chorob, nicméně stanovení diagnózy Addisonovy nemoci na základě slizničních a kožních změn je v kožní ordinaci jistě vzácností. Brzké stanovení této závažné diagnózy u jinak zdravé pacientky, která neměla žádné jiné klinické příznaky Addisonovy nemoci než pigmentové projevy sliznic a hyperpigmentaci kůže, pomohlo následně při závažném horečnatém onemocnění k nasazení rychlé a cílené terapie. Námi prezentovaný případ víc než potvrzuje, že „kůže je zrcadlem našich orgánů“.

LITERATURA

1. BOLOGNIA, J. L., JORIZZO, J. L., RAPINI, R. P. *Dermatology*. Mosby Elsevier, 2008, ISBN 978-1-4160-2999-1, p. 683.

2. BROOKE, A. M., MONSON, J. P. Addison disease. *Medicine Journal*, 2013, p. 522–525.
3. BRUNOVÁ, J., BRUNA, J. *Klinická endokrinologie*, Maxdorf, 2009, ISBN 978-80-7345-190-5, s. 158–165.
4. BURGDORF, W. H. C., PLEWIG, G., WOLFF, H. H., LANDTHALER, M. *Braun-Falco's Dermatology*. 3th ed., Springer Medizin Verlag Heidelberg, 2009, ISBN 278-3-540-29312-5, p. 1314–1315.
5. CALLEN, J. P., JORIZZO, K. L., BOLOGNIA, J. L. et al. *Dermatological sign of internal disease*, Saunders Elsevier, 2009, ISBN 978-1-4160-611-3, p. 211–212.
6. ČEŠKA, R. et al. *Interna*. 2. vyd., Triton 2015, ISBN 978-80-7387-885-6, s. 362–365.
7. GABALEC, F., ČÁP, J. Adrenální insuficience. *Vnitř. Lék.*, 2015, 61(10), s. 858–861.
8. HÁNA, V. *Endokrinologie pro praxi*, Maxdorf, 2014, ISBN 978-80-7345-414-2, s. 118–125.
9. KLENER, P. et al. *Vnitřní lékařství*, Galen, 2011, ISBN 978-80-7262-705-9, s. 964–966.
10. KRŠEK, M. Pacient s adrenokortikální insuficiencí v ordinaci internisty. *Interní Med.*, 2011, 13(4), s. 163–166.
11. SCHREIBER, V. Dvě stopadesátiletá výročí: Claude Bernardovo vnitřní prostředí a Addisonova nemoc. *Čas. lék. čes.*, 2005, 144, s. 495–496.
12. STÁRKA, L., ZAMRAZIL, V. et al. *Základy klinické endokrinologie*, Maxdorf, 2005, ISBN 80-7345-066-6, s. 157–165.
13. TEN, S., NEW, M., MACLAREN, N. Addison disease 2001, *J. Endocrinol. Metab*, 2001, 86(7), p. 2909–2922.
14. WOLF, K., GOLDSMITH, L. A., KATZ, S. I. et al. *Fitzpatrick's dermatology in general medicine*, The McGraw-Hill Companies, Inc., 2008, ISBN 978-0-07-146690-5, p. 1478–1479.

Do redakce došlo dne 6. 10. 2016.

MUDr. Ivana Strouhalová
 Dermatovenerologické oddělení Nemocnice Šumperk a.s.
 Nerudova 41
 787 01 Šumperk
 e-mail: ivana@strouhal.cz

EDIČNÍ PLÁN

Česko-slovenská dermatologie, 92. ročník, rok 2017

- Číslo 3: Retinoidy v dermatologii
- Číslo 4: Molekulární diagnostika v dermatoonkologii
- Číslo 5: Sulfony v dermatologii
- Číslo 6: Melanom v praxi

Česko-slovenská dermatologie, 93. ročník, rok 2018

- Číslo 1: Erysipel