

Klinický případ: Noduly barvy kůže u dítěte

Plzáková Z.¹, Polášková S.¹, Baxová A.², Němcová D.³, Šlajsová M.¹, Štork, J.¹

¹Dermatovenerologická klinika 1. LF UK a VFN

přednosta prof. MUDr. Jiří Štork, CSc.

²Ústav biologie a lékařské genetiky 1. LF UK a VFN

přednosta prof. MUDr. Ondřej Šeda, Ph.D.

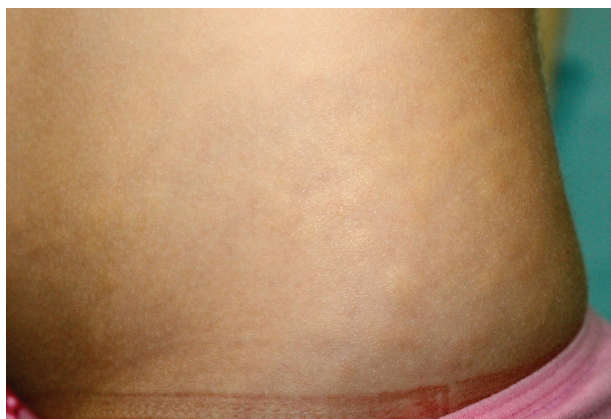³Klinika dětského a dorostového lékařství 1. LF UK a VFN

přednosta doc. MUDr. Tomáš Honzík, Ph.D.

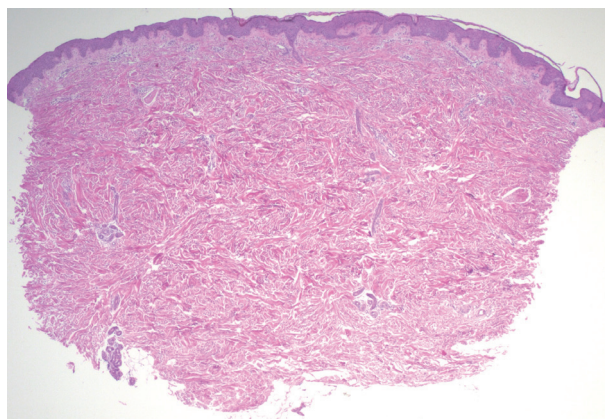
Čes-slov Derm, 92, 2017, No. 5, p. 230–232

Pacientkou byla šestiletá dívka, která se narodila v termínu, s normální poporodní adaptací, byla kojená do dvou let věku a její anamnéza byla bez pozoruhodností. Její 38letá matka byla od 19 let věku léčena pro adenom hypofýzy, diabetes mellitus typu II a arteriální hypertenzi, otec byl zdravý. Dívka se k dermatologickému vyšetření

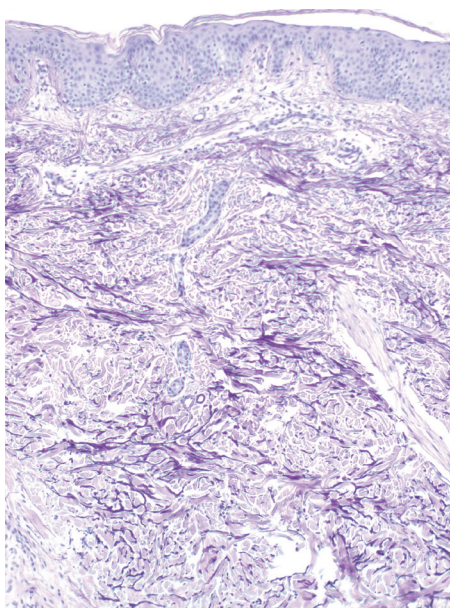
dostavila pro asi tři měsíce přibývajících okrsky tužší kůže na zevní straně steh a bocích k vyloučení sklerodermie. Při vyšetření v těchto lokalizacích byly přítomné plošné noduly až do 3 cm v průměru volně pohyblivé proti spodně barvy kůže. Byla provedena biopsie z nodulu na levém boku (obr. 1–4).



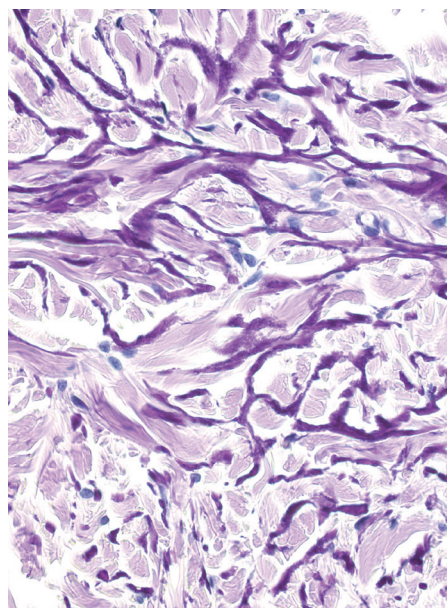
Obr. 1.



Obr. 2.



Obr. 3.



Obr. 4.

HISTOLOGICKÝ NÁLEZ

Epidermis je beze změn. Vazivo celého koria vykazuje mírně zhrubělé kolagenní snopce, které těsně obkružují potní žlázy, barvení na elastiku v okrscích koria vykazuje zesílené pruhy elastiky místy obepínající kolagenní snopce. Zánětlivé změny chybí.

Nález odpovídá diagnóze elastomu, který může být součástí syndromu Buschke-Ollendorf.

Závěr

Syndrom Buschke-Ollendorf.

PRŮBĚH

Provedené rentgenové vyšetření obou rukou prokázalo drobné okrsky osteosklerózy do 2 mm v průměru v os naviculare bilaterálně, v distální diafýze 3. metakarpu levé ruky, bazi 5. metakarpu pravé ruky a v bazi proximálního článku 5. prstu, které byly slučitelné s počínající osteopoikilózou. Genetické vyšetření prokázalo patogenní sekvenční variantu c.1862G>A genu; p.Trp621Ter v genu LEMD3 (doc. MUDr. L. Fajkusová, CSc., Brno). Rodiče byli poučeni, bylo doporučeno genetické vyšetření rodičů. Pacientka je v dispensární péči i pro bolesti v oblasti nártů, u kterých zatím nebyla prokázána souvislost se sledovaným onemocněním.

DISKUSE

Buschke-Ollendorf syndrom (BOS) byl poprvé popsán v roce 1928 jako dermatofibrosis lenticularis disseminata a osteopathia condensans [2]. Jedná se o vzácné autozomálně dominantní onemocnění s vysokou penetrancí a variabilní expresivitou charakterizované přítomností kostních sklerotických lézí (osteopoikilózou neboli osteopathia condensans, či vzácněji melorheostosis) a výskytem vazivových névů, zejména elastomů – dermatofibrosis lenticularis disseminata. Většina nemocných je obvykle asymptomatická a vykazuje postižení kožní i kostní, vzácněji se mohou vyskytovat izolovaně. Výskyt se odhaduje na 1 : 20 000 [7].

Příčinou je mutace spojená se ztrátou funkce genu LEMD3 na chromozomu 12q14 (3). Tento gen vnitřní partie jaderné membrány interakcí se signální dráhou proteinů SMAD inhibuje kostní morfogenní proteiny (BMP) a transformující růstový faktor beta (TGF-β). Ztráta této funkce vede ke zvýšenému působení TGF-β a BMP na funkci fibroblastů a tvorbu kosti [5].

Histopatologické vyšetření prokazuje přítomnost vazivových névů – elastomu, kolagenomu, případně smíšených forem. V barvení na elastiku elastom vykazuje typicky přítomnost širších větvících se proužků elastických vláken těsně obkružujících kolagenní snopce. Kolagenom je typický hustě uspořádanými zhrubělými kolagenními snopci, pro jeho buněčnou variantu je typické zmožnění fibroblastů. Často se vyskytují smíšené form [6, 7].

Osteopoikilosis vykazuje různé velké okrsky ztlustělých trabekul lamelózní kosti s přítomností osteoklastů i osteoblastů bez známek zvýšené aktivity. Melorheostosis je charakterizována zesílením pars corticalis kosti s fibrotickými změnami v kostní dřeni [9].

Klinicky se vazivové névy projevují jako diseminované, symetricky uspořádané papuly, nažloutlé či barvy kůže, 2–5 mm v průměru, nebo jako lokalizovaný výskyt shluků plošných nodulů či indurovaných ložisek. Nejčastěji postihuje trup a volární partie horních končetin, lokalizované formy se nachází především na trupu a končetinách segmentálně, zosteriformně či lineárně. Projevy jsou zpravidla asymptomatické, vzácně bývá popisováno svědění či bolestivost [8]. Vazivové névy i osteopoikilóza vznikají nejčastěji před pubertou, ale mohou vzniknou v dětství či dospělosti.

Osteopoikilóza představuje depozita lamelární kosti ve spongióze. Nejčastěji postihuje dlouhé kosti rukou a nohou, meta-epifyzeální oblasti dlouhých a pánevních kostí, typicky vynechává kosti žeberní, lbi a obratlů. Kostní změny jsou zpravidla asymptomatické zjištěné náhodně při vyšetření z jiných důvodů a přetrvávají celoživotně. Na rentgenových snímcích se nachází oválné nebo lineární hyperdenzní opacity velikosti 2–10 mm [1].

Melorheostosis je představována hyperostózou kortexu, jedné nebo více sousedních, dlouhých kostí vzhledu stékající voskové kapky. Může se sdružovat se změnami měkkých tkání v okolí, jako např. svalovou atrofií, kontrakturami, sklerodermiformními lézemi [4]. Většinou se jedná o náhodně zjištěný asymptomatický nález, někdy však bývá spojován se ztuhlostí či bolestí končetiny s omezením hybnosti.

Byla popsána celá řada současných nálezů, které jsou však nejspíše výrazem náhodné koincidence než sdruženého výskytu (např. osifikující fibrom, bilaterální kožní syndaktylie, ostoskleróza se ztrátou sluchu, nízká postava aj.). V poslední době se uvádí možné poruchy zpožděného vývoje kognitivních funkcí a motoriky, hyperkinetická porucha (porucha pozornosti s hyperaktivitou), spinální stenóza, snížený intelekt [7].

Diagnóza vyplývá z klinického, radiologického vyšetření, histologického nálezu kožní biopsie a genetického rozboru. Radiologické vyšetření, vzhledem k benigní povaze BOS a snížení radiační expozice se omezuje na předozadní snímky rukou, nohou, zápěstí, hlezen, kolen a pánve. Kostní scintigrafie se provádí při podezření na kostní metastázy. Genetické vyšetření se provádí v případě diagnostických rozpaků k potvrzení diagnózy, avšak vzhledem k různorodosti sdružených příznaků, které mohou zůstat nepovšimnuty, někteří autoři doporučují jeho provedení u všech nemocných s podezřením na BOS [7].

V diferenciální diagnóze je nutné zvážit sporadicky se vyskytující vzácné eruptivní kolagenomy, autozomálně dominantně se vyskytující familiární kožní kolagenom, tuberózní sklerózu s výskytem okrsků kůže s hrboletým dolíčkovaným povrchem s histologickým obrazem vazivových névů, výskyt kolagenomů u syndromu mnohočet-

né endokrinní neoplazie typu I, u proteus syndromu aj. U kostních změn je nutné odlišit kostní metastázy (karcinom prostaty, malobuněčný plicní karcinom, Hodgkinův lymfom aj.), kostní dysplazie, systémovou mastocytózu. BOS představuje benigní, život neohrožující onemocnění umožňující plnohodnotný život. Důležité je poučení nemocných a ošetřujících lékařů, aby postižení nebyli podrobováni zbytečným vyšetřením a výkonům [7].

LITERATURA

1. BENLI, I. T., AKALIN, S., BOYSAN, E. et al. Epidemiological, clinical and radiological aspects of osteopoikilosis. *J. Bone Joint Surg. Br.*, 1992, 74, p. 504.
2. BUSCHKE, A., OLLENDORFF, H. Ein Fall von Dermatofibrosis Lenticularis Disseminata und Osteopathia Condensans Disseminata. *Derm. Wochenschr.*, 1928, 86, p. 257–262.
3. HELLEMANS, J., PREOBRAZHENSKA, O., WILLAERT, A. et al. Loss-of-function mutations in LEMD3 result in osteopoikilosis, Buschke-Ollendorff syndrome and melorheostosis. *Nat. Genet.*, 2004, 36, p. 1213.
4. CHIGIRA, M., KATO, K., MASHIO, K., SHINOZAKI, T. Symmetry of bone lesions in osteopoikilosis. Report of 4 cases. *Acta Orthop. Scand.*, 1991, 62, p. 495.
5. KRATZSCH, J., MITTER, D., ZIEMER, M. et al. Identification of a Novel Point Mutation in the LEMD3 Gene in an Infant With Buschke-Ollendorff Syndrome. *JAMA Dermatol.*, 2016, 152, p. 844.
6. LAZAR, A., WANG, W. *Diseases of collagen and elastic tissue*. In Lazar A., Brenn T., Calonje E., eds. *McKee's Pathology of the Skin*. 4. vyd., Elsevier, 2012, p. 935–966.
7. POPE, V., DUPUIS, L., KANNU, P. et al. Buschke-Ollendorff syndrome: a novel case series and systematic review. *Br. J. Dermatol.*, 2016, 174, p. 723–729.
8. SCHAFFENBURG, W. C., FERNELIUS, C., ARORA, N. S. Buschke-Ollendorff Syndrome presenting as painful nodule. *J. Am. Acad. Dermatol.*, 2015, 1, p. 77–79.
9. ZHANG, Y., CASTORI, M., FERRANTI, G. et al. Novel and recurrent germline LEMD3 mutations causing Buschke-Ollendorff syndrome and osteopoikilosis but not isolated melorheostosis. *Clin. Genet.*, 2009, 75, p. 556.

Do redakce došlo dne 8. 9. 2017.

Adresa pro korespondenci:
 prof. MUDr. J. Štork, CSc.
 Dermatovenerologická klinika 1. LF UK a VFN
 U Nemocnice 499/2
 128 00 Praha 2
 e-mail: jiri.stork@vfn.cz

EDIČNÍ PLÁN

Česko-slovenská dermatologie, 92. ročník, rok 2017

Číslo 6: Molekulární diagnostika v dermatoonkologii

Česko-slovenská dermatologie, 93. ročník, rok 2018

Číslo 1: Melanom v praxi

Číslo 2: Erysipel

Číslo 3: Mastocytózy

Číslo 4: Biopsie