

## Klinický případ: Anulární ložisko na paži

Kodet O.<sup>1,2,3</sup>, Kojanová M.<sup>1</sup>, Havlínová A.<sup>1</sup>, Štork J.<sup>1</sup>

<sup>1</sup>Dermatovenerologická klinika 1. LF UK a VFN  
přednosta prof. MUDr. Jiří Štork, CSc.

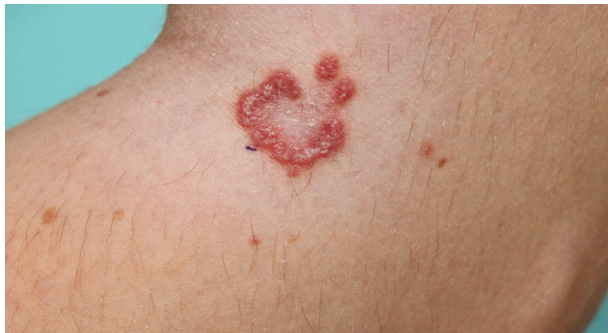<sup>2</sup>Anatomický ústav 1. LF UK  
přednosta prof. MUDr. Karel Smetana, DrSc.

<sup>3</sup>BIOCEV – Biotechnologické a biomedicínské centrum Akademie věd a Univerzity Karlovy ve Vestci u Prahy  
vedoucí laboratoře prof. MUDr. Karel Smetana, DrSc.

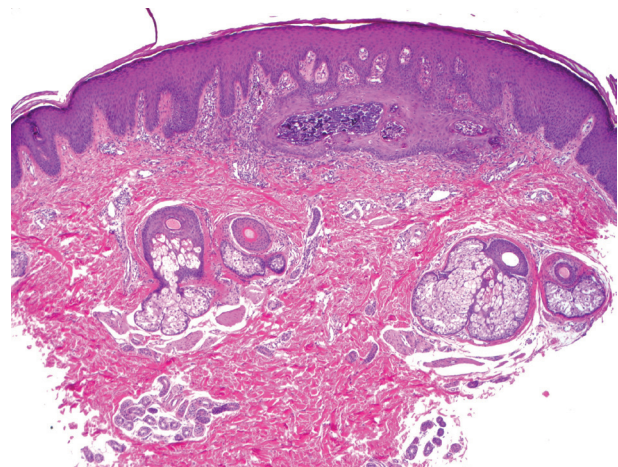
*Čes-slov Derm, 93, 2018, No. 4, p. 147–149*

K vyšetření se dostavila 17letá pacientka pro asi 1 rok trvající ložisko na levé paži. Rodinná i osobní anamnéza byla u pacientky bez pozoruhodností, udávala pouze alergii na prach a kočičí srst, nežívala žádnou chronickou medikaci. Samotný projev vznikl na levé paži bez zjevné příčiny asi před rokem, poté byl již beze změny. Lokální terapie fluocinolonem byla podle pacientky bez efektu. Při vyšetření bylo na levé paži v laterálním ohbí kubitý přítomné nekompletně anulární ložisko na okraji tvořené lemem splývajících drsných tmavě červených pa-

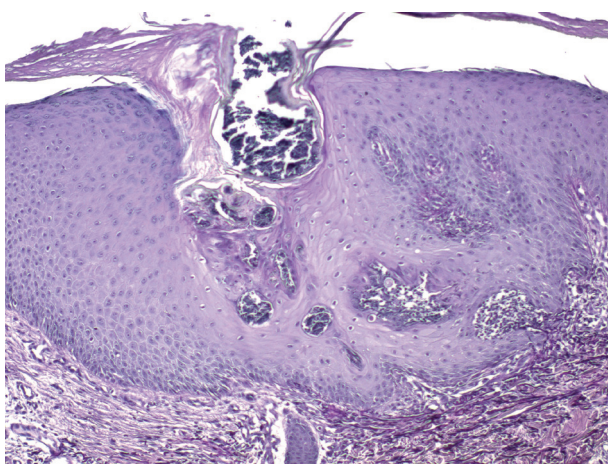
pul, v centru s naznačenou mírnou depigmentací (obr. 1). Byla provedena biopsie z projevu (obr. 2–4).



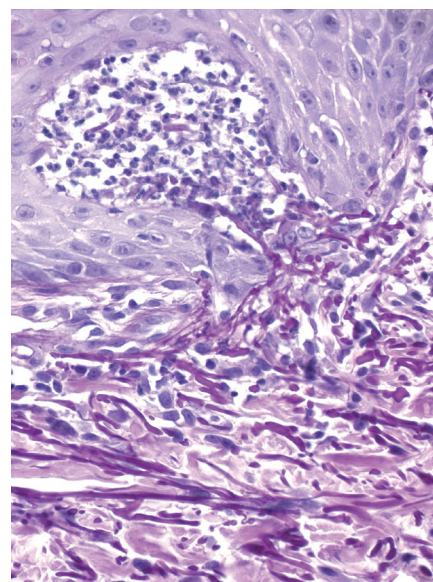
Obr. 1.



Obr. 2.



Obr. 3.



Obr. 4.

## HISTOPATOLOGIE

V centru excize je epidermis nepravidelně akantotická, vykazuje přítomnost bazofilního materiálu s příměsí neutrofilů, mononukleárů a ojedinělých nekrotických keratinocytů s přítomností vláknitých struktur (obr. 2), které se při dolním okraji čepů barví na elastiku metodou podle Weigerta (obr. 3, 4). Tento materiál v jiných řezech prochází epidermis až na povrch. V přilehlém koriu nevýrazný infiltrát z mononukleárů a ojedinělých neutrofilů. Barvení metodou PAS, alcianovou modří a trichromem bez pozoruhodností.

### Závěr

Elastosis perforans serpiginosa.

### Průběh

Pacientce byl vydán výsledek histologického vyšetření. Na kontrolní vyšetření se již nedostavila.

## DISKUSE

Elastosis perforans serpiginosa (Elastoma perforans, Elastoma intrapapillare perforans) je vzácné onemocnění neznámé etiologie ze skupiny primárně perforujících dermatóz. Tato skupina onemocnění, kromě elastosis perforans serpiginosa (EPS), zahrnuje reaktivní perforující kolagenózu, folliculitis perforans, morbus Kyrle. Tato onemocnění, na rozdíl od EPS, se uvádí v souvislosti s chronickou renální insuficiencí a diabetes mellitus [1]. EPS se vyznačuje transepidermální eliminací elastických vláken, ale pravděpodobně i jiných komponent vazivové tkáně, která se klinicky projevuje tvorbou drobných splývavých papul s anulárním uspořádáním, často s hyperkeratotickým čepem [2, 7, 13]. EPS byla poprvé popsána v roce 1927 Fisherem, který však onemocnění zařadil podle klinického vzhledu mezi hyperkeratotická onemocnění. V roce 1955 byla Miescherem prokázána transepidermální eliminace elastických vláken a onemocnění bylo označeno jako *elastomer intrapapillare perforans veruciforme*, v roce 1958 bylo onemocnění Dammetem a Putkonem překlasičkováno na EPS [2, 13].

Incidence a prevalence u EPS není známá, postihuje spíše děti a dospívající, spíše muže než ženy (3 : 1) všech ras ve věku 5–20 let. Podle asociace s jinými onemocněními lze EPS rozdělit do 3 podtypů. V prvním podtypu je zahrnuta téměř polovina všech postižených jedinců s EPS, pro které je typická asociace s hereditárními onemocněními pojivové tkáně, jako je acrogeria, Ehlersův-Danlosův syndrom, Marfanův syndrom, osteogenesis imperfecta, pseudoxanthoma elasticum nebo Rothmundův-Thomsonův syndrom, případně se uvádí sdružený výskyt s cutis laxa a morfeou [7, 9, 12, 13]. Do této skupiny patří i EPS asociovaná s Downovým syndromem, i když jasná souvislost nebyla doposud jednoznačně vysvětlena, uvádí se možné postižení vazivové tkáně v rámci nadměrné flexibility kloubů a imunologická dysfunkce v rámci abnormální

fagocytární aktivity [11, 15]. Ve druhém podtypu se diskutuje o souvislosti EPS s užíváním penicilaminu. EPS se objevuje nejčastěji během prvního roku léčby u přibližně 1 % pacientů léčených penicilaminem [5, 8]. Třetí podtyp je označován jako idiopatický s možnou formou autozomálně dominantní dědičnosti, i když klíčový gen nebyl doposud jednoznačně identifikován [13].

Patogeneze onemocnění není doposud jasná, předpokládá se vliv lokálního zánětu, který indukuje tvorbu perifolikulárních a intraepiteliálních tunelů, kterými se vylučují abnormální elastická vlákna [7]. U EPS byla prokázána přítomnost peptidů o molekulové hmotnosti 67 kDa s vlastnostmi elastinových receptorů na keratinocyttech, které pravděpodobně umožňují migraci elastických vláken. Je popsán možný vliv drobného traumatu nebo abraze [3, 45].

V klinickém obraze dominují drobné splývající tuhé, často hyperkeratotické papuly, erytematózní nebo barvy kůže, utvářející anulární nebo plošná ložiska, která ze středu mohou pozvolna regredovat. Ložisko je většinou solitární, ale v blízkosti mohou být drobnější satelitní projevy. Vícečetná ložiska jsou vzácnější a postižení může být i symetrické. Onemocnění typicky postihuje horní končetiny, obličej a krk [2,7,13]. Uvádí se i vzácnější výskyt v oblasti axil, trupu a na glans penis [18].

Diagnostika se vedle klinického obrazu opírá zejména o histopatologické vyšetření biopsie z papulózního okraje léze. Histopatologicky je patrná hyperplazie epidermis, která obklopuje a pohlcuje vazivo s obsahem elastických vláken, ztrácejících postupně barvitelnost, a umožňuje tak jejich postupnou eliminaci na kožní povrch (obr. 2). V plně rozvinuté lézi jsou v akantotické epidermis přítomny transepidermální kanály komunikace povrchu s vazivem korie, které jsou vyplněné amorfním materiálem ve spodní části kanálu s částmi vláken zachovávajícími si barvitelnost na elastiku (obr. 3, 4). V dermis je často přítomna zánětlivá reakce někdy s přítomností mnohojaderných buněk typu z cizích těles [13].

V diferenciální diagnostice připadá v úvahu porokeratosis Mibelli, familiární reaktivní perforující kolagenózu nebo perforující granuloma anulare, případně i kožní sarkoidóza nebo infekce vyvolané dermatofyty [7, 13].

V léčebných možnostech EPS jsou popsány spíše jednotlivé případy než jednoznačné doporučení účinné terapie. V lokální terapii byl pozorován efekt s větším či menším úspěchem po aplikaci 0,1% tazarotenu v gelu nebo krému s izotretinoinem [10] a po aplikaci imiquimodu [6]. Z fyzikální terapie se nejvíce uplatňuje kryoterapie, ošetření léze pomocí CO<sub>2</sub> laseru nebo YAG laseru, elektrokoagulace nebo UVB fototerapie [13,14]. Příznivý účinek může vykazovat kombinace lokální a fyzikální terapie např. aplikace 0,1% tazarotenu gelu 2krát denně s následnou kryalizací projevu [16]. Byla popsána úspěšná aplikace fotodynamické terapie s 5-aminolevulinovou kyselinou u pacienta s indukovanou EPS při terapii penicilaminem [17]. V systémové terapii se zkouší celkově podávaný izotretinoin nebo intralezionálně aplikované kortikoidy, zevně aplikované kortikosteroidy bývají bez

většího efektu [13, 16]. U menších projevů lze zvážit i chirurgickou léčbu, v podobě excizi do zdravé tkáně, kyretáž, nebo dermabrazí [1, 13].

Onemocnění vykazuje sklon ke spontánnímu odhojení jizevnatou tkání během měsíců až let a není provázáno jiným organickým postižením.

## LITERATURA

- AKOGLU, G., EMRE, S., SUNGU, N., et al., Clinicopathological features of 25 patients with acquired perforating dermatosis. *Eur J Dermatol*, 2013. 23(6): p. 864-71.
- DE REZENDE, L.N., NUNEZ, M.G., CLAVERY, T.G., et al., Elastosis perforans serpiginosa. *Indian Dermatol Online J*, 2014. 5(2): p. 236-7.
- FUJIMOTO, N., AKAGI, A., TAJIMA, S., et al., Expression of the 67-kDa elastin receptor in perforating skin disorders. *Br J Dermatol*, 2002. 146(1): p. 74-9.
- FUJIMOTO, N., TAJIMA, S., and ISHIBASHI, A., Elastin peptides induce migration and terminal differentiation of cultured keratinocytes via 67 kDa elastin receptor in vitro: 67 kDa elastin receptor is expressed in the keratinocytes eliminating elastic materials in elastosis perforans serpiginosa. *J Invest Dermatol*, 2000. 115(4): p. 633-9.
- HELLRIEGEL, S., BERTSCH, H.P., EMMERT, S., et al., Elastosis perforans serpiginosa: a case of a penicillamine-induced degenerative dermatosis. *JAMA Dermatol*, 2014. 150(7): p. 785-7.
- KELLY, S.C. and PURCELL, S.M., Imiquimod therapy for elastosis perforans serpiginosa. *Arch Dermatol*, 2006. 142(7): p. 829-30.
- LEE, S.H., CHOI, Y., and KIM, S.C., Elastosis perforans serpiginosa. *Ann Dermatol*, 2014. 26(1): p. 103-6.
- LIANG, J., WANG, D., XU, J., et al., Two cases of D-penicillamine-induced elastosis perforans serpiginosa. *Indian J Dermatol Venereol Leprol*, 2016. 82(4): p. 452-4.
- MEHTA, R.K., BURROWS, N.P., PAYNE, C.M., et al., Elastosis perforans serpiginosa and associated disorders. *Clin Exp Dermatol*, 2001. 26(6): p. 521-4.
- OUTLAND, J.D., BROWN, T.S., and CALLEN, J.P., Tazarotene is an effective therapy for elastosis perforans serpiginosa. *Arch Dermatol*, 2002. 138(2): p. 169-71.
- PEREIRA, A.C., BAETA, I.G., COSTA JUNIOR, S.R., et al., Elastosis perforans serpiginosa in a patient with Down's syndrome. *An Bras Dermatol*, 2010. 85(5): p. 691-4.
- PEREZ-PEREZ, L., ALLEGUE, F., ALFONSIN, N., et al., An uncommon association: elastosis perforans serpiginosa and osteogenesis imperfecta. *J Eur Acad Dermatol Venereol*, 2009. 23(2): p. 172-4.
- POLANSKA, A., BOWSZYC-DMOCHOWSKA, M., ZABA, R.W., et al., Elastosis perforans serpiginosa: a review of the literature and our own experience. *Postępy Dermatol Alergol*, 2016. 33(5): p. 392-395.
- SAXENA, M. and TOPE, W.D., Response of elastosis perforans serpiginosa to pulsed CO<sub>2</sub>, Er:YAG, and dye lasers. *Dermatol Surg*, 2003. 29(6): p. 677-8.
- SIRAGUSA, M., ROMANO, C., CAVALLARI, V., et al., Localized elastosis perforans serpiginosa in a boy with Down syndrome. *Pediatr Dermatol*, 1997. 14(3): p. 244-6.
- VEARRIER, D., BUKA, R.L., ROBERTS, B., et al., What is standard of care in the evaluation of elastosis perforans serpiginosa? A survey of pediatric dermatologists. *Pediatr Dermatol*, 2006. 23(3): p. 219-24.
- WANG, D., LIANG, J., XU, J., et al., Effective treatment of d-penicillamine induced elastosis perforans serpiginosa with ALA-PDT. *Photodiagnosis Photodyn Ther*, 2015. 12(1): p. 140-2.
- WU, J.J. and WAGNER, A.M., A case of elastosis perforans serpiginosa. *Cutis*, 2002. 69(6): p. 423-5.

Do redakce došlo dne 17. 7. 2018.

Adresa pro korespondenci:  
MUDr. Ondřej Kodet, Ph.D.  
U Nemocnice 499/2  
128 00 Praha 2  
e-mail: [ondrej.kodet@vfn.cz](mailto:ondrej.kodet@vfn.cz)

## EDIČNÍ PLÁN

Česko-slovenská dermatologie, 93. ročník, rok 2018

Číslo 5: Rozacea  
Číslo 6: Mykologie

Česko-slovenská dermatologie, 94. ročník, rok 2019

Číslo 1: Žily  
Číslo 2: Venerologie  
Číslo 3: Lékové reakce