

## Pět případů lidských dermatofytóz vyvolaných zoofilním druhem *Trichophyton erinacei* přeneseným z ježků

Lysková P.<sup>1,2</sup>, Dobiáš R.<sup>2,3</sup>, Kuklová I.<sup>4</sup>, Mallátová N.<sup>5</sup>, Čmoková A.<sup>6,7</sup>, Kolařík M.<sup>6,7</sup>, Vojtíšková V.<sup>8</sup>, Karpetová L.<sup>9</sup>, Hubka V.<sup>6,7</sup>

<sup>1</sup>Laboratoř lékařské mykologie, Oddělení parazitologie, mykologie a mykobakteriologie Praha, Zdravotní ústav se sídlem v Ústí nad Labem, Praha

vedoucí oddělení Ing. Josef Čermák, Ph.D.

<sup>2</sup>Ústav mikrobiologie, Lékařská fakulta, Univerzita Palackého v Olomouci  
přednosta ústavu prof. MUDr. Milan Kolář, Ph.D.

<sup>3</sup>Oddělení bakteriologie a mykologie, Zdravotní ústav se sídlem v Ostravě  
vedoucí oddělení RNDr. Vladislav Holec

<sup>4</sup>Dermatovenerologická klinika 1. lékařské fakulty Univerzity Karlovy a Všeobecné fakultní nemocnice v Praze  
přednosta prof. MUDr. Jiří Štork, CSc.

<sup>5</sup>Pracoviště lékařské parazitologie a mykologie, Centrální laboratoře, Nemocnice České Budějovice a. s.  
ředitel MUDr. Miroslav Verner

<sup>6</sup>Laboratoř genetiky a metabolismu hub, Mikrobiologický ústav, Akademie věd České republiky, v. v. i., Praha 4  
vedoucí laboratoře Mgr. Miroslav Kolařík, Ph.D.

<sup>7</sup>Katedra botaniky, Přírodovědecká fakulta, Univerzita Karlova, Praha  
vedoucí katedry botaniky doc. RNDr. Yvonne Němcová, Ph.D.

<sup>8</sup>Dermatovenerologická ambulance, Praha 9-Prosek, odborný kožní lékař

<sup>9</sup>Dermatologie Místek s. r. o., Frýdek-Místek, odborný kožní lékař

### SOUHRN

Uvádíme pět kazuistik kožních mykotických infekcí typu tinea faciei a tinea corporis u čtyř mladých žen a chlapce vyvolaných zoofilním druhem *Trichophyton erinacei*. Všichni pacienti doma chovali ježka bělobřichého (*Atelerix albiventris*) a také shodně uvedli, že chování ježci neměli žádné viditelné klinické projevy infekce. Jedná se o první detailně zdokumentované případy v České republice. Ložisko infekce na obličeji první pacientky bylo nejprve léčeno lokálně ciklopiroxolaminem s regresí nálezu, následně byla terapie doplněna o systémově podaný terbinafin a úspěšně vyléčena. Celkem tři pacienti se dostavili s lézemi na předloktí a byli ve dvou případech úspěšně léčeni systémově podaným terbinafinem, nebo lokální aplikací ciklopiroxolaminu; údaje o zbývajícím případě jsou neúplné. Pátý pacient s lézí na boku byl nejprve léčen kombinací lokálního ciklopiroxolaminu a kyseliny fusidové a později z důvodu znovuoživení infekce došlo k vyléčení po aplikaci krému s ekonazole. *Trichophyton erinacei* je poměrně vzácným původcem dermatofytóz člověka, obvykle ve spojitosti s kontaktem pacienta s ježky. Vzhledem k morfoloické podobnosti s druhem *T. interdigitale* je možné tyto druhy v laboratoři zaměnit, čímž unikne skutečný zdroj infekce a může docházet k jejímu dalšímu šíření. Ověření identifikace pomocí molekulárních metod, například sekvenací oblasti ITS rDNA, která byla použita v této práci, je tedy velmi žádoucí.

**Klíčová slova:** *Trichophyton mentagrophytes* var. *erinacei* – *Atelerix albiventris* – tinea faciei – tinea corporis – ježek bělobřichý – terbinafin – ciklopiroxolamin

### SUMMARY

#### Five Cases of Dermatophytosis in Man Caused by Zoophilic Species *Trichophyton erinacei* Transmitted from Hedgehogs

We report five cases of tinea faciei and tinea corporis in four young women and a boy, caused by zoophilic species *Trichophyton erinacei*. All patients kept hedgehogs (*Atelerix albiventris*) at home and they consistently stated that animals did not show any visible signs of the infection. These are the first cases in the Czech Republic described in detail. Facial lesion of the 1<sup>st</sup> patient was treated with ciclopiroxolamine at the beginning with a visible regression and subsequently, the therapy was supplemented with systemic terbinafine. In total, three patients presented with lesions on the forearm, two of them were successfully treated by systemic terbinafine and local ciclopiroxolamine, respectively; information about the remaining case are incomplete. Fifth patient was initially treated by combination of local ciclopiroxolamine

and acidum fusidicum; because of the relaps of the infection, the therapy was changed to econazol cream with good clinical effect. *Trichophyton erinacei* is a rare cause of human dermatophytosis, usually in connection with contact of the patient with a hedgehog. Due to the morphological similarity with the *T. interdigitale*, these strains can be easily confused in the laboratory. This may lead to the misidentification of the infection source and its further spread. Verification of identification using molecular methods, such as the sequencing of ITS rDNA used in this work, is therefore highly desirable.

**Key words:** *Trichophyton mentagrophytes* var. *erinacei* – *Atelerix albiventris* – tinea faciei – tinea corporis – African pygmy hedgehog – terbinafin – ciclopiroxolamine

Čes-slov Derm, 93, 2018, No. 6, p. 237–243

## ÚVOD

Dermatofytózy jsou poměrně častým onemocněním kůže a kožních adnex, a nejčastějším původcem těchto infekcí u nás je antropofilní druh *Trichophyton rubrum* [1, 2]. Naproti tomu *T. erinacei* je u lidí poměrně vzácně izolovaný zoofilní druh, přenášený nečastěji ježky (*Erinaceus europaeus* a *Atelerix albiventris*). Tento druh byl popsán v roce 1960 [3, 4, 5] a původně považovaný za varietu druhu *T. mentagrophytes*. Podle současné taxonomie je ale uznáván jako samostatný druh [4, 6].

Ježek západní (*Erinaceus europaeus*) se přirozeně vyskytuje ve Velké Británii a v severní a západní Evropě. Byl ale importován na Nový Zéland a do dalších zemí [7–11]. Ježek bělobřichý (*Atelerix albiventris*) se přirozeně vyskytuje v Africe, ale díky tomu, že byl domestikován, se jako domácí mazlíček rozšířil celosvětově [9, 12]. Klinické projevy infekce způsobené *T. erinacei* u ježka jsou většinou nevýrazné, často se jedná o bezpříznakovou infekci [9]. Houba se může příležitostně přenést přímým kontaktem s nakaženým zvířetem na člověka a pravděpodobně také další zvířata jako jsou psi, kočky, hlodavci nebo zajáci [13–16]. Infekce může být pravděpodobně získána i kontaktem s kontaminovanou půdou v okolí hnízd ježků [5]. S touto infekcí se můžeme vzácně setkat také v České republice [1].

## POPIS PŘÍPADU 1

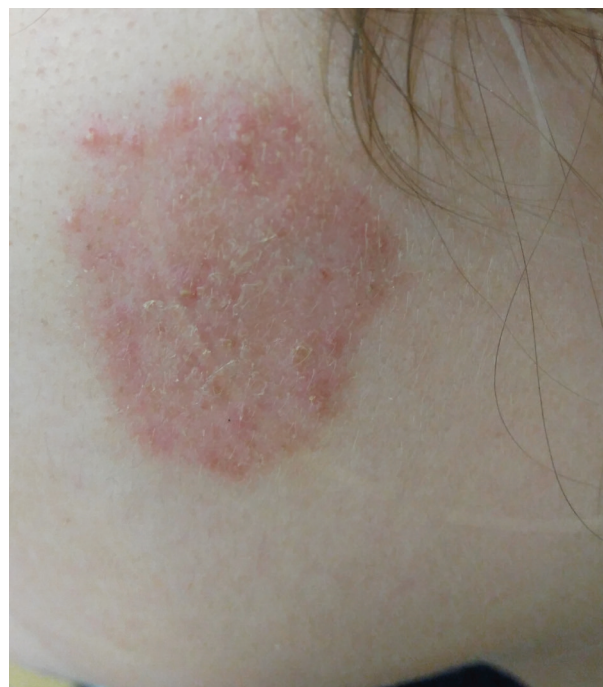Pacientka (dívka, 17 let) se poprvé dostavila k lékaři dne 21. 6. 2017 s kruhovitým kožním ložiskem nacházejícím se na levé tváři. Podle informací od pacientky ložisko nejprve vypadalo jako krusta a postupně se zvětšovalo až do průměru 35 mm při návštěvě lékaře. Ložisko bylo zarudlé, šupící se, ostře ohraničené, a se zánětlivým lemem (obr. 1). Pacientka byla jinak zdravá, neužívala léky, negovala alergie, na jiné povrchové mykózy netrpěla. Doma chovala činčilu a ježka bělobřichého (*Atelerix albiventris*). Zvířata byla údajně zdravá, ježka měla v té době doma jeden a půl měsíce a poranění neudávala. Pacientce byla nasazena lokální léčba krémem s obsahem ciklopiroxolaminu 2krát denně (Batrafen krém®; 10 mg/g) a byl proveden odběr

šupin na mykologické vyšetření. Mikroskopické vyšetření odebraných kožních šupin bylo pozitivní na přítomnost hyf dermatofytů.

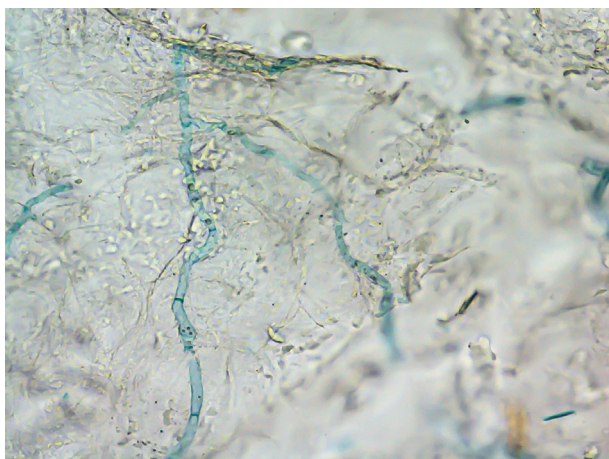
Při další kontrole 30. 6. 2017 bylo lékařem zjištěno zlepšení kožního nálezu, došlo k oploštění ložiska, lem byl nevýrazný. V terapii byl přidán ještě systémově terbinafin (Lamisil tbl.; 250 mg), v dávkování jedna tableta 1krát denně po dobu 14 dnů. Dne 10. 7. 2017 byl izolovaný kmen určen jako *T. erinacei*, na základě morfologie s přispěním anamnestických dat. Pacientka se již bohužel následně k další kontrole nedostavila, proto předpokládáme úspěšné vyléčení infekce.

## POPIS PŘÍPADU 2

Pacientka (žena, 19 let) se poprvé dostavila k lékaři dne 22. 12. 2016 s kožním ložiskem nacházejícím se



**Obr. 1.** Tinea faciei vyvolaná *Trichophyton erinacei* u pacientky 1 – oploštělé ložisko po devíti dnech lokální terapie ciklopiroxolaminem



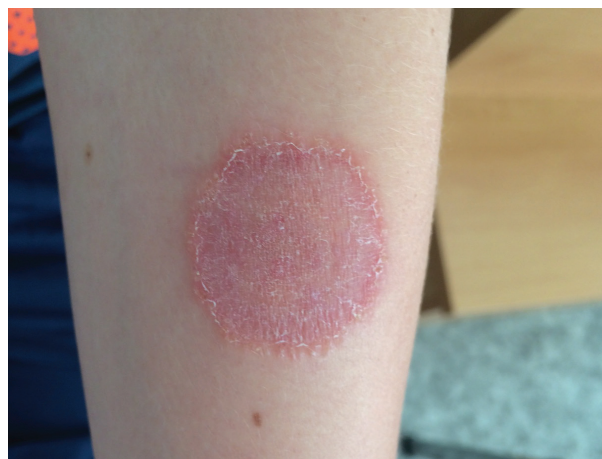**Obr. 2.** Nález hyf *Trichophyton erinacei* v přímé mikroskopii kožních šupin z ložiska u pacientky 2 – louhový preparát (10% KOH + Parkerův inkoust); zvětšení 400krát

na levém předloktí. Pacientka popisovala asi měsíční progresi počáteční drobné léze s projevy svědění. Při vyšetření kožním lékařem bylo na levém předloktí zjištěno kruhovitě, hladké, zarudlé ložisko s akcentací a deskvamací okraje a světlejším centrem o průměru 4 cm. Pacientka byla jinak zdravá, žádné léky neužívala, netrpěla alergiemi, ani jinou povrchovou mykózou. Doma chovala ježka bělobřichého. Ježek údajně neměl žádné viditelné projevy infekce kůže, ani jejích adnex, poranění o bodlinu pacientka nevyvolávala. Byla zahájena lokální terapie 2% klioquinol (clioquinolum) vazelinou a proveden odběr materiálu pro mykologické vyšetření. Ložisko po léčbě jen mírně vybledlo a částečně se vyhladilo. Mikroskopické vyšetření kožních šupin bylo v laboratoři pozitivní na přítomnost hyf dermatofytů (obr. 2). Terapie byla proto doplněna systémově podaným terbinafinem (Terbinafin Actavis tbl., 250 mg) v dávkování jedna tableta 1krát denně po dobu 14 dnů. Při kontrole po dvou týdnech terapie se projev mykotické infekce na levém předloktí zcela zhojil.

Dermatofyt kultivovaný po první návštěvě lékaře byl nejprve identifikován jako *T. interdigitale* a následně byla identifikace upřesněna molekulárními metodami na *T. erinacei*. Nyní je pacientka zcela bez obtíží.

### POPIS PŘÍPADU 3

Pacient (chlapec, 12 let) se dostavil k lékaři kvůli rozšiřujícímu se ložisku na levém předloktí. Objektivně bylo zjištěno červenofialové ložisko o velikosti 35 mm šířící se valem do okolí (obr. 3). Ložisko bylo živé, ve středu se šupilo, spíše nesvědilo a bylo pokryto výraznějšími papulkami. Chlapec byl v dětství léčen opakovaně pro ekzém v obličeji, loketních a podkolenních jamkách. Nyní je již delší dobu bez potíží. Rodina doma chovala ježka bělobřichého a babička měla kočku. Na zvířatech nepozorovali žádné klinické známky kožního onemocnění.



**Obr. 3.** Tinea corporis na levém předloktí třetího pacienta – červenofialové šupící se ložisko pokryté papulkami

Na základě klinického obrazu byla stanovena diagnóza tinea corporis a byla zahájena lokální terapie ciklopiroxolaminem (Batrafen krém<sup>®</sup>; 10 mg/g) 2krát denně po dobu dvou týdnů. Mikroskopické vyšetření kožních šupin bylo v laboratoři pozitivní na přítomnost hyf dermatofytů. Vykultivovaný kmen byl identifikován jako *T. erinacei* pomocí hmotnostní spektrometrie MALDI-TOF (později byla identifikace potvrzena sekvenací ITS rDNA jako u ostatních kmenů). Při kontrole o 2 týdny později byla zjištěna regrese původního ložiska, kaudálně však bylo naznačeno další drobné ložisko. Lékařem bylo doporučeno dále pokračovat v lokální léčbě cyklopiroxolaminem do další kontroly.

Při kontrole o dva měsíce později byla ložiska vybledlá, nesvědila a již se dále nešířila. Terapie byla změněna na magistraliter připravenou mast s ureou, kyselinou salicylovou a benzoovou. Při další kontrole za šest týdnů bylo ložisko zhojeno a bylo doporučeno ještě 4 týdny mazat magistraliter připravenou mastí.

### POPIS PŘÍPADU 4

Pacientka (žena, 22 let) se poprvé dostavila k lékaři dne 10. 8. 2015 s kožním ložiskem nacházejícím se na pravém předloktí. Pacientka popisovala asi měsíční progresi počáteční drobné léze s projevy svědění. Při návštěvě lékaře byl proveden odběr klinického materiálu pro mykologické vyšetření. Pacientka doma chovala ježka bělobřichého (obr. 4). Ježek údajně neměl žádné viditelné projevy infekce, poranění o bodlinu pacientka nevyklučuje. Mikroskopické vyšetření kožních šupin bylo v laboratoři pozitivní na přítomnost dermatofytů. Po pozitivní kultivaci dermatofyta byl kmen nejprve morfologicky identifikován jako *T. interdigitale* a následně byla identifikace korigována molekulárními metodami na *T. erinacei*.



Obr. 4. Ježek bělobřichý (*Atelerix albiventris*) chovaný pacientkou 4

## POPIS PŘÍPADU 5

Pacientka (žena, 23 let) se dostavila na kožní ambulanci kvůli ložisku na levém boku, které přetrvávalo po dobu 14 dní. Návštěvě ambulance předcházela krátkodobá léčba krémem s obsahem betamethazonu a gentamicinu (Belogent krém®), kterou indikoval praktický lékař. V anamnéze uváděla protražovanou juvenilní menometroragii, pro kterou byla opakovaně léčena na gynekologii v 15 letech věku, jinak vážněji nestonala. Před třemi lety byla ošetřena na chirurgii pro drobný úraz pravé ruky po kousnutí hadem.

Při vstupním vyšetření lékařem měla na levém boku anulární erytematózní ložisko o rozsahu 30 × 15 mm, v okrajích ložiska byly drobné pustuly, v blízkém okolí ložiska bylo několik satelitních červených papul a pustul. Bylo vysloveno podezření na dermatofytózu a doporučeno mykologické vyšetření. Po mykologickém odběru byl nasazen ciklopiroxolamin (Batrafen krém®; 10 mg/g) v kombinaci s acidum fusidicum (Fucidin krém®; 20 mg/g) po dobu čtyř týdnů. Na další kontrolu se pacientka dostavila až za dva měsíce, kdy se po přechodném vymizení erytému a pustul začal v původním místě znovu objevovat mírný erytém a drobné krusty. Při této kontrole byl nasazen ekonazol (Pevaryl krém®; 100 mg/g) 2krát denně po dobu tří týdnů, a léze postupně během následujících 3 týdnů zcela vymizela. Mykologickým

vyšetřením byla v louhovém preparátu s 20% KOH prokázána větvená septovaná vlákna. Izolovaný kmen byl na základě morfologie identifikován jako *T. interdigitale* a následně byla identifikace změněna podle výsledků sekvence ITS rDNA na *T. erinacei*.

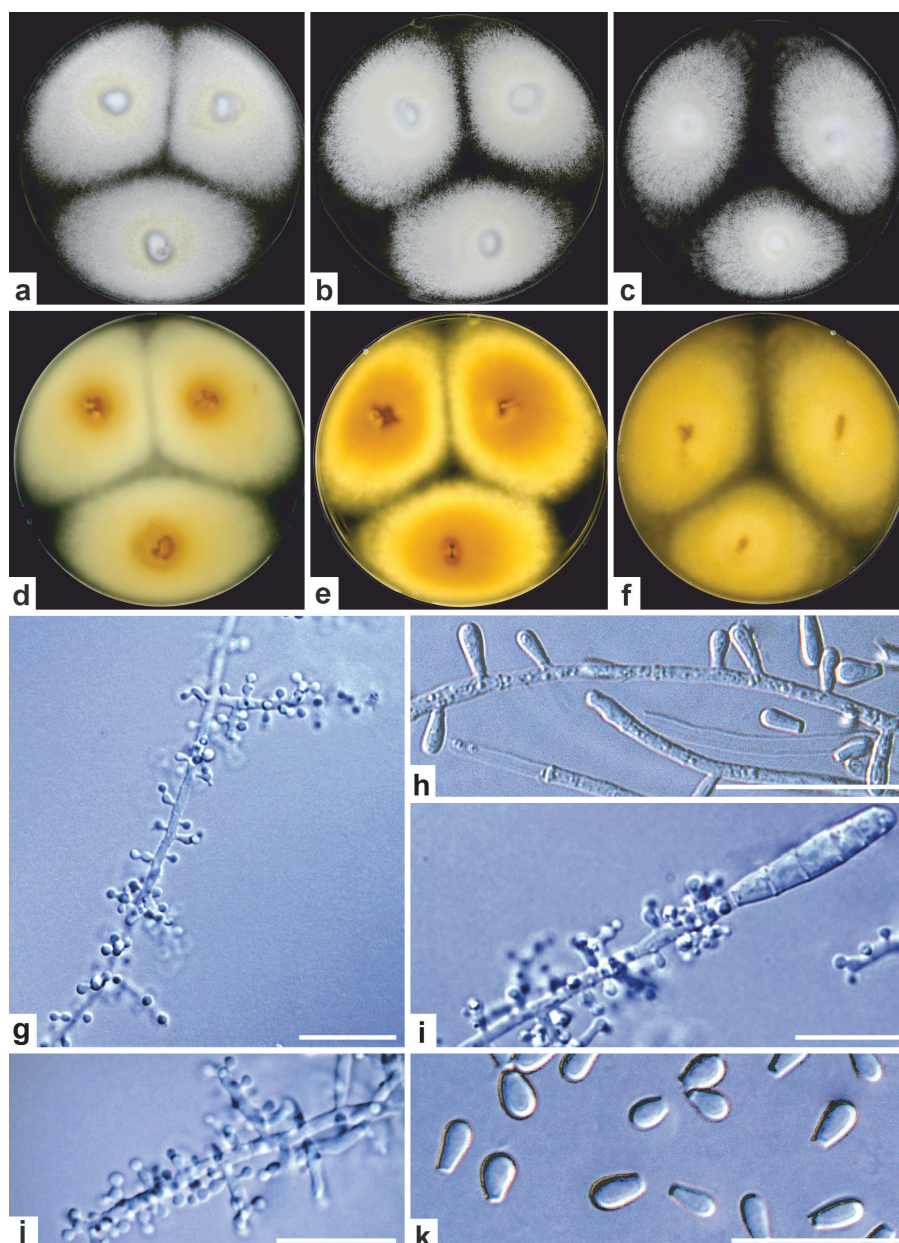
Pacientka je chovatelkou hadů, ještěrek a ježků. Uvedla, že celkem chová deset ježků bělobřichých, které zakoupila na chovatelské burze v Praze. Ježky chová odděleně v samostatných boxech, dvě samičky mají podle sdělení pacientky při úponu ostnů bělavé šupiny. Pacientka se zřejmě nakazila při čištění boxů. Na rukou, nehtech, ani v jiných lokalizacích neměla žádné další kožní projevy infekce.

## MOLEKULÁRNÍ IDENTIFIKACE IZOLÁTŮ

Identifikace všech zahrnutých izolátů byla potvrzena sekvenací oblasti ITS rDNA. Izolace DNA, amplifikace fragmentu DNA, purifikace a sekvenace byly provedeny podle dříve popsaného postupu [17]. Sekvence ITS oblasti vykazovala 100% shodu se sekvencí ex-typového kmenu *T. erinacei* ATCC 28443 (KJ606081) při použití serveru BLAST (<http://blast.ncbi.nlm.nih.gov/Blast.cgi>). Všechny izoláty byly uloženy do Sbírký kultur hub (CCF – Culture Collection of Fungi) na katedře botaniky Přírodovědecké fakulty UK v Praze; získané sekvence byly uloženy do databáze ENA (European Nucleotide Archive): případ 1 – izolát CCF 5775 (přístupové číslo k sekvenci: LT969625), případ 2 – izolát CCF 5864 (LT969626), případ 3 – izolát CCF 5931 (LT969627), případ 4 – izolát CCF 5863 (LT969628) a případ 5 – izolát CCF 5727 (LT969629).

## DISKUSE

*Trichophyton erinacei* bývá izolován z klinického materiálu při dermatofytózách navazujících na kontakt s infikovanými ježky [18–24]. Za sledované období epidemiologické studie dermatofytóz v České republice (od června 2011 až dosud) bylo molekulárně potvrzeno v České republice pouze 6 případů infekcí člověka vyvolaných *T. erinacei* (V. Hubka et al., nepublikovaná data). Tento příspěvek přináší detailní popisy většiny těchto případů, jejichž původce je v naší klinické praxi v podstatě neznámý a je nutno ho zahrnout do diferenciální diagnostiky kožních projevů, zejména u chovatelů exotických zvířat. U všech našich pacientů byl potvrzen kontakt s ježkem bělobřichým, který byl chován jako domácí mazlíček. V našich podmínkách se můžeme setkat se dvěma druhy ježků. Ježek bělobřichý je u nás nepůvodní a je chován jako domácí mazlíček, kdežto ježek západní (*Erinaceus europaeus*) se u nás přirozeně vyskytuje. Většina našich pacientů uváděla, že ježci neměli žádné viditelné známky infekce. Pouze pacientka 5 pozorovala nevýrazné bělavé šupiny na kůži ježků při úponu ostnů.



**Obr. 5.** Morfologie zoofilního druhu *Trichophyton erinacei*

Kolonie po 14 dnech kultivované ve tmě při 25 °C na (a) SGA (Sabouraudův agar; Himedia, Milano, Itálie) a (d) reverz; (b) PDA (bramborovo-dextrózový agar; Himedia, Mumbai, Indie) a (e) reverz; (c) MEA (agar se sladovým extraktem; Oxoid, Basingstoke, Velká Británie) a (f) reverz; (g, j) větvený konidiofor s kulovitými mikrokonidii; (h) konidiofor s přisedlými, protáhlými (kyjovitými) mikrokonidii; (i) větvený konidiofor nesoucí mikrokonidie a terminální makrokonidii; (k) volné mikrokonidie (hruškovité až kyjovité) s trункátní („useknutou“) bazí; měřítko g–k: 20 µm

Houba u ježků působí spíše chronické a klinicky nevýrazné infekce [9, 25]. U velkého počtu ježků, u kterých se infekce *T. erinacei* projeví klinicky, byla zjištěna přítomnost roztoče *Caparinia tripilis*, jehož možná role v přenosu infekce mezi zvířaty byla diskutována některými autory, ale nebyla dosud potvrzena. Bylo zároveň zjištěno, že závažnost infekce je spojena s denzitou ektoparazita, a že jejich společné působení je synergické [4]. Přenos *T. erinacei* u ježků se děje tělesným kontaktem, a to zejména při vzájemných bojích a páření [25]. Zdrojem infekce pro člověka mohou být kromě ježků samotných také hnízda, ve kterých přes zimu hibernují [26]. Během hibernace, kdy dochází ke snížení pohybové aktivity a tělesné teploty, pravděpodobně dochází také ke zpomalení průběhu infekce a redukci možnosti přenesení infekce [25]. Zdrojem infekce pro člověka mohou být pravděpodobně i jiná zvířata např. psi, kteří po kontaktu s ježkem nebo jeho hnízdem mohou přenést patogena na člověka [14].

*Trichophyton erinacei* u lidí způsobuje zpravidla silně zánětlivé, svědivé kožní projevy, a to převážně na ruku, může se však rozšířit také na nehty [18–21, 23, 24]. Pro infekci je charakteristický erytém, vezikuly, pustuly, eroze s produkcí exsudátu a krust [24]. U sledovaných pacientů byla infekce lokalizována na předloktí (pacienti 2, 3 a 4), na boku (pacientka 5) a na tváři (pacientka 1). V případech popsáných v literatuře převažuje postižení dlaní a rukou [5, 11, 14, 18, 20, 22, 24, 27]. Infekce na obličeji (tinea faciei) jsou méně časté [23]. V některých případech může být infekce (zejména na dlaních) klinicky zaměněna za ekzém [18].

V literatuře je popisována úspěšná terapie griseofulvínem, ketokonazolem, ekonazolem, klotrimazolem, itra-konazolem, často jsou uváděny různé kombinace těchto a dalších preparátů [20, 22, 11, 16]. Jsou však také zaznamenány případy selhání lokální monoterapie klotrimazolem [20] a byl popsán případ selhání terapie systémově

podaným griseofulvinem v kombinaci s krémem obsahujícím klotrimazol [11]. V našem případě byla první pacientka s tineou faciei léčena nejprve lokálně ciklopiroxolaminem, který vykazoval klinický efekt (ložisko regredovalo), a následně byl přidán systémově terbinafin, u kterého předpokládáme, že měl dobrý klinický efekt, protože pacientka již lékaře znovu nenavštívila. Také druhá pacientka byla úspěšně vyléčena systémově podaným terbinafinem. Úspěšná terapie terbinafinem byla popsána také v literatuře [23, 24]. Třetí pacient byl úspěšně léčen lokálním ciklopiroxolaminem po dobu dvou a půl měsíců. Terapie kožních ložisek vyvolaných *T. erinacei* je obvykle poměrně zdlouhavá, trvající několik týdnů až měsíců [20–24, 27]. To dokládá také případ páté pacientky, která byla nejprve léčena lokálně kombinací ciklopiroxolaminu a kyseliny fusidové. U této pacientky došlo k přechodnému vymizení ložisek, ale následně ke znovuobjevení lézí, a byla proto nutná další terapie. V tomto případě byl zvolen krém s ekonazolem po dobu tří týdnů. Autoři Weishaupt et al. popisují případ úspěšné léčby tiney manuuum lokalizované na malíčku, která byla zahájena systémovou terapií terbinafinem (5 týdnů) spolu s izokonazolem lokálně, a později nahrazena lokální terapií ciklopiroxolaminem (3 měsíce), která vedla k vyléčení [24].

Uvádí se, že kolonie *T. erinacei* jsou obvykle bílé, granulární, rychle rostoucí, tvořící žlutý pigment, mikroskopicky bývají přítomné početné mikrokonidie a kmeny často tvoří také makrokonidie [4, 28]. Optimální teplota pro růst *T. erinacei* je okolo 35 °C [4]. *Trichophyton erinacei* je morfologicky podobný a v laboratoři snadno zaměnitelný za druh *T. interdigitale*, což se stalo i v našem případě u pacientů 2, 4 a 5. Fylogeneticky je *T. erinacei* příbuzný se zoofilními druhy *T. benhamiae* (hlavní hostitel morče), *T. eriotrephon* (ekologie málo známá) a *T. verrucosum* (skot) [29].

Kmeny izolované v této studii se lišily od zoofilních kmenů *T. interdigitale* především absencí hnědého reverzu kolonií (obr. 5). Naopak reverz kolonií byl většinou ve výrazně žlutých odstínech. Obverz kolonií měl většinou bílou, nebo nažloutlou barvu (centrum kolonií) a textura kolonií byla výrazně granulární (viz obr. 5). Zoofilní kmeny *T. interdigitale* jen zřídka produkují klavátní (kyjovité, protáhlé) mikrokonidie, které bývají přítomné u *T. erinacei* (viz obr. 5), a které jsou delší než u *T. interdigitale*. Oba jmenované druhy jsou schopné růst v kultuře při 37 °C. Vzhledem ke značné podobnosti obou druhů a morfologické variabilitě zoofilních kmenů *T. interdigitale*, se dá spolehlivě identifikace *T. erinacei* dosáhnout pouze molekulárními metodami (např. sekvenace DNA, MALDI-TOF, aj.).

## ZÁVĚR

Popisujeme pět případů infekce kůže vyvolaných dermatofytem *T. erinacei*, který může být v laboratoři morfologicky snadno zaměněn za zoofilní kmeny *T. interdigita-*

*le*. Zvýšené podezření na tento druh by mělo být zejména u pacientů, kteří mají v anamnéze kontakt s ježkem. Vzhledem ke stoupající oblíbenosti chovu exotických zvířat je nutno počítat s možným nárůstem zoofilních dermatofytóz i v městských podmínkách. Správná identifikace a kvalitně odebraná anamnéza má v tomto případě velký význam pro odhalení původu infekce, protože infikovaný ježek často nemá viditelné klinické příznaky. Námi uvedené případy byly úspěšně vyléčeny systémově podaným terbinafinem, lokálním ciklopiroxolaminem, ekonazolem anebo jejich kombinací.

## Poděkování

Tato práce byla podpořena projekty Ministerstva zdravotnictví České republiky (AZV 17-31269A), Grantovou agenturou Univerzity Karlovy (GAUK 600217) a grantem IGA\_LF\_2017\_031.

## Prohlášení

Autoři deklarují, že nemají žádný střet zájmů, a v souvislosti s tématem práce v posledních 12 měsících nespoupracovali s žádnou farmaceutickou firmou.

## LITERATURA

- HUBKA, V., VĚTROVSKÝ, T., DOBIÁŠOVÁ, S. et al. Molekulární epidemiologie dermatofytóz v České republice – výsledky dvouleté studie. *Čes-slov Derm.*, 2014, 89, p. 167–174.
- KUKLOVÁ, I., KUČEROVÁ, H. Dermatophytoses in Prague, Czech Republic, between 1987 and 1998. *Mycoses*, 2001, 44, p. 493–496.
- MARPLES, M. J., SMITH, J. M. B. The hedgehog as a source of human ringworm. *Nature*, 1960, 188, p. 867–878.
- SMITH, J. M. B., MARPLES, M. J. *Trichophyton mentagrophytes* var. *erinacei*. *Sabouraudia*, 1963, 3, p. 1–10.
- QUAIFE, R. A. Human infection due to the hedgehog fungus, *Trichophyton mentagrophytes* var. *erinacei*. *J Clin Pathol*, 1966, 19, p. 177–178.
- DE HOOG, G. S., DUKIK, K., MONOD, M. et al. Toward a novel multilocus phylogenetic taxonomy for the dermatophytes. *Mycopathologia*, 2017, 182, p. 5–31.
- MASLEN, M. Human infections with *Trichophyton mentagrophytes* var. *erinacei* in Melbourne, Australia. *Sabouraudia*, 1981, 19, p. 79–80.
- KHOSRAVI, A. R., AGHAMIRIAN, M. R., MAHMOUDI, M. Dermatophytoses in Iran. *Mycoses*, 1994, 37, p. 43–48.
- TAKAHASHI, Y., HARITANI, K., SANO, A. et al. An isolate of *Arthroderma benhamiae* with *Trichophyton mentagrophytes* var. *erinacei* anamorph isolated from a four-toed hedgehog (*Atelerix albiventris*) in Japan. *Japan J Med Mycol*, 2002, 43, p. 249–255.
- RHEE, D. Y., KIM, M. S., CHANG, S. E. et al. A case

- of tinea manuum caused by *Trichophyton mentagrophytes* var. *erinacei*: the first isolation in Korea. *Mycoses*, 2009, 52, p. 287–290.
11. HSIEH, CH.-W., SUN, P.-L., WU, Y.-H. *Trichophyton erinacei* infection from a hedgehog: A case report from Taiwan. *Mycopathologia*, 2010, 170, p. 417–421.
  12. SANTANA, E. M., JANTZ, H. E., BEST, T. L. *Atelerix albiventris* (Erinaceomorpha: Erinaceidae). *Mamm Species*, 2010, 42, p. 99–110.
  13. FAIRLEY, R. A. The histological lesions of *Trichophyton mentagrophytes* var. *erinacei* infection in dogs. *Vet Dermatol*, 2001, 12, p. 119–122.
  14. PIÉRARD-FRANCHIMONT, C., HERMANN, J. F., COLETTE, C., PIERARD, G. E., QUATRESOOZ, P. Hedgehog ringworm in humans and a dog. *Acta Clin Belg*, 2008, 63, p. 322–324.
  15. NARDONI, S., PAPINI, R., GALLO, M. G., VERIN, R., MANCIANTI, F. Survey on the role of brown hares (*Lepus europaeus*, Pallas 1778) as carriers of zoonotic dermatophytes. *Ital J Anim Sci*, 2010, 9, p. e24.
  16. KURTDEDE, A., HAYDARDEDEOGLU, A. E., ALI-HOSSEINI, H., COLAKOGLU, E. C. Dermatophytosis caused by *Trichophyton mentagrophytes* var. *erinacei* in a dog: a case report. *Vet Med - Czech*, 2014, 59, p. 349–351.
  17. HUBKA, V., LYSKOVÁ, P., FRISVALD, J. C. et al. *Aspergillus pragensis* sp. nov. discovered during molecular reidentification of clinical isolates belonging to *Aspergillus* section *Candidi*. *Med Mycol*, 2014, 52, p. 565–576.
  18. ENGLISH, M. P., EVANS, C. D., HEWITT, M., WARIN, R. P. Hedgehog ringworm. *Brit Med J*, 1962, 1, p. 149–151.
  19. SIPMSON, J. R. Tinea barbae caused by *Trichophyton erinacei*. *Brit J Dermatol*, 1974, 90, p. 697–698.
  20. PHILPOT, C. M., BOWEN, R. G. Hazards from hedgehogs: two case reports with a survey of the epidemiology of hedgehog ringworm. *Clin Exp Dermatol*, 1992, 17, p. 156–158.
  21. JURY, C. S., LUCKE, T. W., BILSLAND, D. *Trichophyton erinacei*: an unusual cause of kerion (correspondence). *Brit J Dermatol*, 1999, 141, p. 573–609.
  22. SCHAUDER, S., KIRSCH-NIETZKI, M., WEGENER, S., SWITZER, E., QADRIPUR, S. A. Von Igel auf Menschen: Zoophile Dermatomykose durch *Trichophyton erinacei* bei 8 Patienten. *Hautarzt*, 2007, 58, p. 62–67.
  23. CONCHA, M., NICKLAS, C., BALCELLS, E. et al. The first case of tinea faciei caused by *Trichophyton mentagrophytes* var. *erinacei* isolated in Chile. *Int J Dermatol*, 2012, 51, p. 283–285.
  24. WEISHAUPT, J., KOLB-MAURER, A., LEMPERS, S. et al. A different kind of hedgehog pathway: tinea manus due to *Trichophyton erinacei* transmitted by an African pygmy hedgehog (*Atelerix albiventris*). *Mycoses*, 2014, 57, p. 125–127.
  25. MORRIS, P., ENGLISH, M. Transmission and course of *Trichophyton erinacei* infections in British hedgehogs. *Sabouraudia*, 1973, 11, p. 42–47.
  26. ENGLISH, M. P., MORRIS, P. *Trichophyton mentagrophytes* var. *erinacei* in hedgehog nests. *J Med Vet Mycol*, 1969, 7, p. 118–121.
  27. GEBAUER, S., UHRLAS, S., KOCH, D. et al. Painful circumscribed bullous dermatosis of the left hand after contact with African four-toed hedgehogs. *J Dtsch Dermatol Ges* DOI: 10.1111/ddg.13536
  28. PADHAYE, A. A., AJELLO, L. The taxonomic status of the hedgehog fungus *Trichophyton erinacei*. *Sabouraudia*, 1977, 15, p. 103–114.
  29. ABARCA, M. L., CASTELLÁ, G., MARTORELL, J., CABANES, F. J. *Trichophyton erinacei* in pet hedgehogs in Spain: Occurrence and revision of its taxonomic status. *Med Mycol*, 2016, 55, p. 164–172.

Do redakce došlo dne 14. 12. 2018.

Adresa pro korespondenci:  
 RNDr. Pavlína Lysková,  
 Laboratoř mykologie, Zdravotní ústav  
 se sídlem v Ústí nad Labem,  
 pracoviště Praha,  
 Sokolovská 60  
 182 00 Praha 8;  
 e-mail: pavlina.lyskova@zuusti.cz

## EDIČNÍ PLÁN

Česko-slovenská dermatologie, 94. ročník, rok 2019

Číslo 1: Žíly

Číslo 2: Venerologie

Číslo 3: Lékové reakce

Číslo 4: Pruritus

Číslo 5: Psoriasis

Číslo 6: Vaskulitidy