

## Benigní papilomatózní léze?

Drlík L.<sup>1</sup>, Drlík Z.<sup>1</sup>, Pock L.<sup>2</sup>

<sup>1</sup>Dermatovenerologické oddělení Nemocnice Šumperk, a. s.  
prim. MUDr. Lubomír Drlík

<sup>2</sup>Bioptická laboratoř Plzeň, s. r. o.

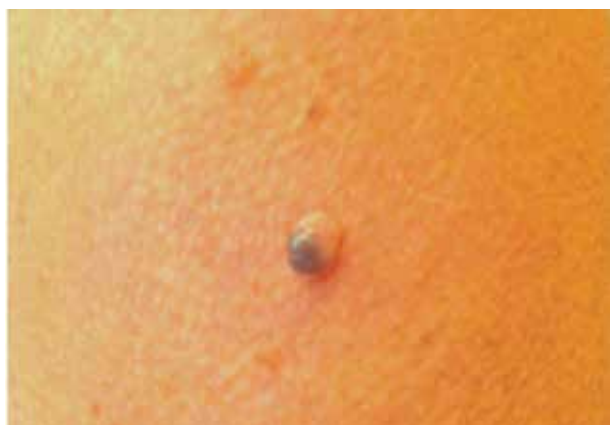odborná vedoucí lékařka prof. Alena Skálová, CSc.

*Čes-slov Derm, 94, 2019, No. 1, p. 34–36*

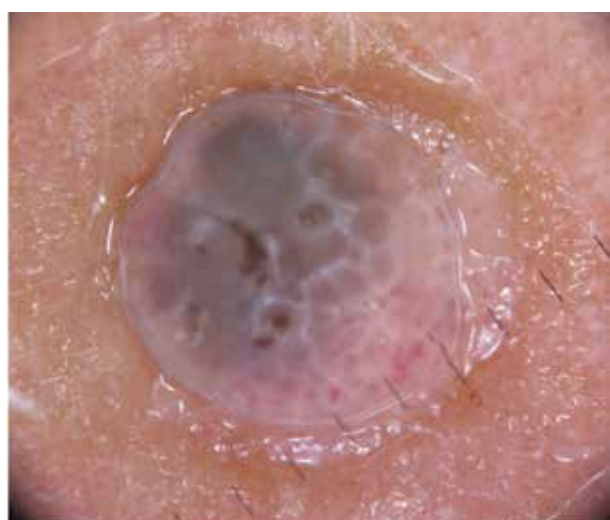Pacientka (53 roků) se dostavila k vyšetření s útvarem na levé paži, který byl letitý, během posledních měsíců se mírně zvětšil. Pacientka byla fototyp II, osobní anamnézu měla bezvýznamnou, její sestra se léčila s maligním melanomem. Klinicky šlo o drobnou, asymptomatickou, snadno přehlédnutelnou měkkou papilomatózní afekci v barvě kůže, velikosti 5 mm v průměru, dosahující 7 mm nad povrch, v jejíž horní části byla šedohnědá pigmentace (obr. 1).

### Dermatoskopický náález (obr. 2)

Byly viditelné šedohnědé a bělavé až mléčně červené globule různé velikosti a intenzity zbarvení, na č. 5 a 6



Obr. 1. Klinický obraz

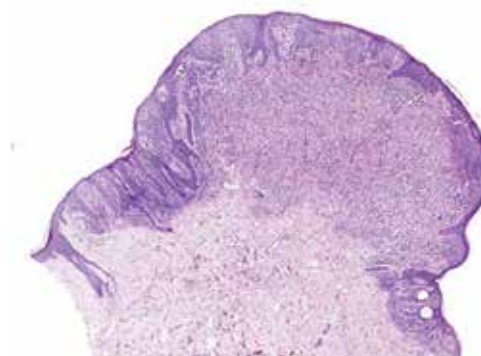


Obr. 2. Dermatoskopický náález

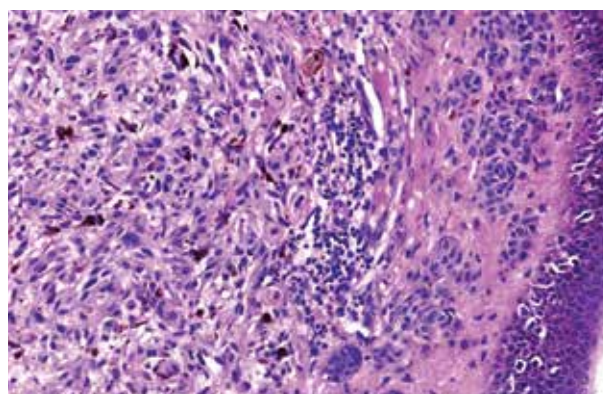
s angiektaziemi, bílá kontura připomínající inverzní pigmentovou síť, byl pozitivní wobble sign, okolní kůže nebyla změněna. Projev byl excidován a histologicky vyšetřen.

### Histologický náález

Mírně asymetrická exofytická léze je tvořena na povrchu a krajích alveolárně uspořádanými névocyty typu A a B, ve vyklenuté části pak je ostře ohraničený uzal, v retikulárním koriu tvořený pleomorfními melanocyty větvenitého i epiteloidního typu. Tyto melanocyty mají prominující jádérka, proměnlivé množství melaninu v cytoplazmě i proměnlivou velikost, jedna jejich polovina je HMB-45 silně pozitivní, druhá polovina slabě pozitivní. Mitózy melanocytů jsou zastí-



Obr. 3. Histologický náález – uprostřed melanom, v okrajích névus (HE, zvětšení 20x)



Obr. 4. Histologický náález – vlevo melanom, vpravo pod epidermis proužek névových buněk  
V epidermis je melanocytární hyperplazie (HE, zvětšení 400x).

ženy v tomto uzlu i nad ním v ovoidní partii – celkem 5 mitóz na 7 řezů, z toho dvě mitózy v dolní části léze ve zmíněném uzlu. Imunohistochemicky je proliferační aktivita ložiskovitě kolem 5 %, v uzlu místy 10 % (Ki-67). V rozsahu léze jsou středně husté infiltráty lymfocytů perivaskulárně při uzlu. Ve stratum basale vyhlazené epidermis jsou zmnožené, mírně pleomorfní melanocyty větších rozměrů, ojediněle i s mitózou a s pozicí ve stratum spinosum (obr. 3, 4). Závěr histologického vyšetření: Nodulární maligní melanom sekundárně vzniklý v intradermální komponentě smíšeného melanocytárního névu, Clark III, Breslow 1,98 mm. Pacientka je po provedení široké excize a odstranění sentinelové uzliny (s negativním nálezem) dispenzarizována, byl u ní zjištěn duplicitní melanom na stejné končetině, později pigmentová léze nejistých biologických vlastností na pravém stehně a bazaliom na zádech.

## DISKUSE

Popisovaný drobný papilomatózní projev byl klinicky velmi nenápadný, vykazoval pozitivní wobble sign, což většinou predikuje benigní lézi. Nicméně pozitivní rodinná anamnéza, nález suspektní inverzní pigmentové sítě a šedých globulí nutily k opatrnosti. Wobble sign je dynamický fenomén, kdy je průkazná pohyblivá část vyšetřované léze oproti spodině při jemném horizontálním pohybu dermatoskopu. Byl publikován v roce 2000 jako diferenciálně diagnostický znak odlišující névus od seboroické veruky [3]. Wobble sign je většinou asociován s benigními nálezy, může být ale přítomen i u bazaliomů (fibroepitelioma Pinkus) a melanomů [5, 12]. Braun v původní práci popisoval tři různé typy fenoménu wobble sign – náš případ spadá do druhého typu. Šedé globule, inverzní pigmentová síť a rozvětvené proužky jsou literárně uváděny jako typické znaky pro maligní melanom vznikající v névu [9]. Stejný pramen uvádí absenci šedomodrého závoje, nicméně ten jsme u několika pacientů s melanomem v pigmentovém névu zachytili a dokumentovali. Samotný popisovaný nepigmentovaný intradermální névus v našem případě tvořil úzký proužek na periférii léze, proto se do dermatoskopického obrazu nepromítl. Jeho přítomnost na obvodě léze mezi č. 1 a 3 je možná, ale nejistá. Inverzní síť (světlejší pozadí je přerušováno pigmentovými strukturami, případně je inverzní síť tvořena fibrózou) se může vyskytovat zejména u melanomu, ale i u benigních melanocytárních lézí, případně u fibrózního histiocytomu [8].

Vznik maligního melanomu v benigním névu není výjimkou, i když udávané počty se v literatuře značně liší. Asociace melanomu s névem byla popsána v 26–51 % případů melanomu – z toho ve 43–56 % s dysplastickými névy, v 41–57 % s běžnými benigními névy a ve 3 % s kongenitálními névy [2, 4, 6,

7, 10, 11]. Maligní změna jednotlivého névu je udávána méně než 1 : 200 000 za rok u mladých jedinců, u starších 60 let 1 : 33 000. Celoživotní riziko zvratu je 1 : 3 164 u mužů a 1 : 10 800 u žen [4, 13]. Melanom asociovaný s névem bývá převážně na trupu, je spojen se superficiálně se šířícím typem, mívá nižší hodnoty invaze a neulceruje. Nálezy v uzlinách a doba přežití se neliší od melanomu vznikajícího de novo, postihuje nižší věkové skupiny [6, 9]. Maligní melanom vzniklý ve smíšeném névu má lepší prognózu nežli ten, který vzniká v intradermálním névu. Maligní melanom vzniklý v intradermálním névu mívá v důsledku pozdního rozpoznání vysoké hodnoty invaze a nodulární charakter [1, 4, 10]. V čistě junkčním névu melanom nevzniká, nálezy bývají hodnoceny spíše jako hraniční léze nebo melanoma in situ.

## LITERATURA

1. BENISCH, B., PEISON, B., KANNERSTEIN, M. et al. Malignant melanoma originating from intradermal nevi. A clinicopathologic entity. *Arch. Dermatol.* 1980, 116(6), p. 696–698.
2. BEVONA, C., GOGGINS, W., QUINN, T. et al. Cutaneous melanom associated with nevi. *Arch. Dermatol.* 2003, 139(12), p. 1620–1624.
3. BRAUN, R. P., KIRSCHER, J., SAURAT, J. H. The „wobble sign“ in epiluminescence microscopy as a novel clue to the differential diagnosis of pigmented skin lesions. *Arch. Dermatol.* 2000; 136(7), p. 940–942.
4. DAMSKY, W. E., BOSENBERG, M. Melanocytic nevi and melanoma: unraveling a komplex relationship. *Oncogene.* 2017, 19; 36(42), p. 5771–5792.
5. OHR, R. H., STOLZ, W. *Dermoscopy. An illustrated self-assessment guide.* 2nd ed., McGrawHill Education, 2015, p. 157–159.
6. LIN, W. M., LUO, S., MUZIKANSKY, A. et al. Outcome of patients with de novo versus nevus-associated melanoma. *J. Am. Acad. Dermatol.* 2015, 72(1), p. 54–58.
7. NAKAI, N., KATOH, N. Melanoma arising from the epidermis overlying an acquired intradermal nevus on the forehead. *Indian J. Dermatol. Venereol. Leprol.*, 2015, 81(5), p. 533–535.
8. POCK, L., DRLÍK, L. Inverzní síť v lézi benigní a maligní. *Čes-slov Derm.*, 86, 2011 (5), s. 244–247.
9. SHITARA, D., NASCIMENTO, M., ISHIOKA, P. et al. Dermoscopy of Naevus-associated Melanomas. *Acta Derm. Venereol.* 2015, 95(6), p. 671–675.
10. SHITARA, D., NASCIMENTO, M. M., PUIG, S. et al. Nevus-associated melanomas: clinicopathologic features. *Am. J. Clin. Pathol.* 2014, 142(4), p. 485–491.
11. SKENDER-KALNENAS, T. M., ENGLISH, D. R., HEENAN, P. J. Benign Melanocytic lesions: risk mar-

kers or precursors of cutaneous melanoma? *J. Am. Acad. Dermatol.* 1995 33(6), p. 1000–1007.

12. SOYER, H. P., ARGENZIANO, G., HOFMANN-WELLENHOF, R., ZALAUDEK, I. *Dermoscopy E-Book: The Essentials*. Elsevier Health Sciences, Jul 15, 2011, Medical, p. 211.
13. TSAO, H., BEVONA, C., GOGGINS, W. et al. The transformation rate of moles (melanocytic nevi) into cutaneous melanoma: a population-

-based estimate. *Arch. Dermatol.* 2003, 139(3), p. 282–288.

Do redakce došlo dne 11. 9. 2018.

Adresa pro korespondenci:  
 prim. MUDr. Lubomír Drlík  
 Jesenická 3  
 789 85 Mohelnice  
 e-mail: [mudr.drlik@email.cz](mailto:mudr.drlik@email.cz)

Vážené kolegyně a kolegové,

zvu vás jménem České dermatovenerologické společnosti ČLS JEP, z.s., na **vzdělávací konferenci Celgene CEE Immunology Summit 2019**, která proběhne pod naší garancí.

Termín a místo konání akce:  
 11. – 12. 4. 2019,  
 Hotel Radisson Blu Carlton,  
 Bratislava  
 Program a registrační link  
 najdete na webu: [www.summit2019.eu/webform/frontend/show/38](http://www.summit2019.eu/webform/frontend/show/38)

V případě potřeby asistence s dopravou, napište, prosím, na: [kkrutska@celgene.com](mailto:kkrutska@celgene.com)

Těším se na vás na následujících akcích jako je 15. kongres českých a slovenských dermatovenerologů v Olomouci nebo už zmíněný bratislavský imunologický summit.

*Petr Arenberger*

## PROGRAM

Slovak Society of Dermatovenereology of SkMA  
 Slovak Society of Rheumatology of SkMA  
 Czech Society of Dermatovenereology of CzPSJEP

## Celgene CEE Immunology Summit 2019

A comprehensive approach to psoriatic disease -  
 How can we improve patients' care in CEE?

**11 – 12/4/2019**

Hotel Radisson Blu Carlton  
 Bratislava, Slovakia



Registration available at  
[www.summit2019.eu](http://www.summit2019.eu)

I/E/6102/ZL0/7S