

Jasně bílé struktury („shiny white structures“) v dermatoskopii. Stručný přehled

Důra M., Šmejkalová D., Petráčková M., Řandová L.

Dermatovenerologická klinika 1. LF UK a VFN
přednosta prof. MUDr. Jiří Štork, CSc.

SOUHRN

Jasně bílé struktury („shiny white structures“, SWS) představují skupinu dermatoskopických znaků viditelných pouze v dermatoskopu využívající polarizované světlo. Rozlišovány jsou tři typy SWS, konkrétně jasně bílé proužky, jasně bílé skvrny/pruhy a rozety. SWS se vyskytují u celé řady benigních a maligních nádorů a zánětlivých dermatóz, častější jsou však u nádorů maligních. Jejich znalost může být, i přes svoji nižší specifitu, užitečným diferenciačním dermatoskopickým znakem.

Klíčová slova: dermatoskopie – polarizace – jasně bílé struktury – rozety

SUMMARY

Shiny White Structures in Dermoscopy. Minireview

Shiny white structures (SWS) represent a group of dermoscopic features visible only under dermoscope using polarized light. Three types of SWS are distinguished, namely shiny white streaks, shiny white blotches/strands and rosettes. SWS are present in a range of benign and malignant tumors and inflammatory dermatoses, however they are observed more frequently in malignant tumors. Their knowledge could be, despite their lower specificity, useful differentiating dermoscopic feature.

Key words: dermatoscopy – polarization – shiny white structures – rosettes

Čes-slov Derm, 97, 2022, No. 2, p. 71–74

ÚVOD

„Shiny white structures“ (SWS) jsou skupinou dermatoskopických znaků, které jsou přítomny u řady maligních i benigních kožních nádorů a zánětlivých dermatóz při vyšetření dermatoskopem využívající polarizované světlo. Nemají dosud ustálený překlad do češtiny, volně přeloženo se jedná o „jasné bílé struktury“.

Při jejich pozorování je kromě nutnosti užití dermatoskopu s polarizovaným světlem často nutno otáčet s dermatoskopem nad lézí, jelikož zobrazení SWS je závislé na úhlu dopadajícího paprsku polarizovaného světla. Tento fakt je spojen s vlastnostmi polarizovaného světla, které kmitá na rozdíl od nepolarizovaného světla v jedné rovině. Přínosem polarizace je zejména eliminace odrazu a rozptylu světla na hranici vzduch-kůže a hlubší penetrace světla do kůže, která umožňuje lepší vizualizaci hlubších struktur kůže.

Některé typy digitálních dermatoskopů jsou navíc vybaveny funkcí tzv. normalizace, při které je potlačena barva okolní kůže, a tím jsou zvýrazněny barevné

kontrasty dermatoskopických struktur včetně SWS (viz dále obr. 1 b a 3 b).

Rozlišovány jsou tři typy SWS: „shiny white streaks“ (jasné bílé proužky), „shiny white blotches and strands“ (jasné bílé skvrny a pruhy) a „rosettes“ (rozety). V některých studiích jsou skvrny a pruhy oddělovány [7]. Pro jasně bílé skvrny je též užíván název „shiny white areas“ (jasné bílé okrsky) [7].

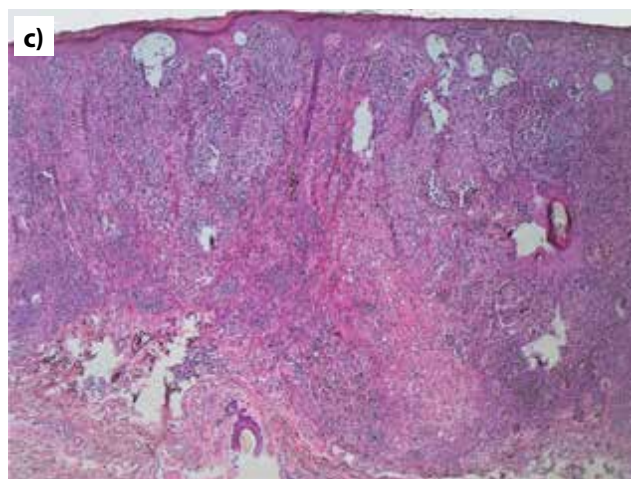
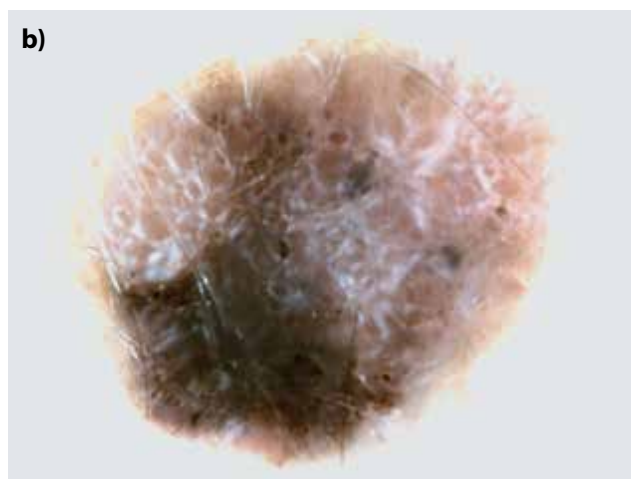
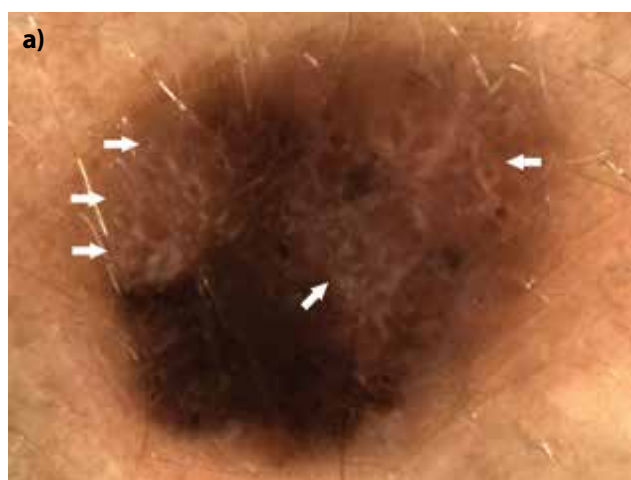Jasně bílé proužky („shiny white streaks“) jsou navzájem kolmo či rovnoběžně orientované tenké bílé linie. V anglickém písemnictví jsou též nazývány „cristalline structures“ nebo „chrysalis“ [4].

Jejich výskyt je častěji spojen s maligními nádory nežli s nádory benigními. Nejčastěji se vyskytují u melanomů a bazocelulárních karcinomů. Jejich četnost byla vyšší u invazivních melanomů s vyšší hodnotou Breslow [4, 9]. Přítomnost jasných bílých proužků může být tedy i nezávislým ukazatelem invazivity melanomů.

Jasně bílé proužky jsou však popisovány i u některých benigních melanocytárních lézí, jako jsou névy Spitzové [10]. Z nemelanocytárních lézí jsou známy u jizev, benigní lichenoidní keratózy, fibrózy

ních histiocytomů a vzácně i dalších benigních nádorů.

Histopatologicky korelují jasné bílé proužky se zesílenými snopci kolagenních vláken, nad kterými vzniká dvojlom [8].



Obr. 1. Pacientka, 48 let, nodulární melanom (Breslow 2,19 mm) z dorzální strany levého předloktí
 a) dermatoskopický obraz s přítomností jasných bílých proužků (šipky)
 b) normalizovaný dermatoskopický obraz, který jasné bílé proužky zvýrazní.
 c) histopatologický obraz (HE, 40x).

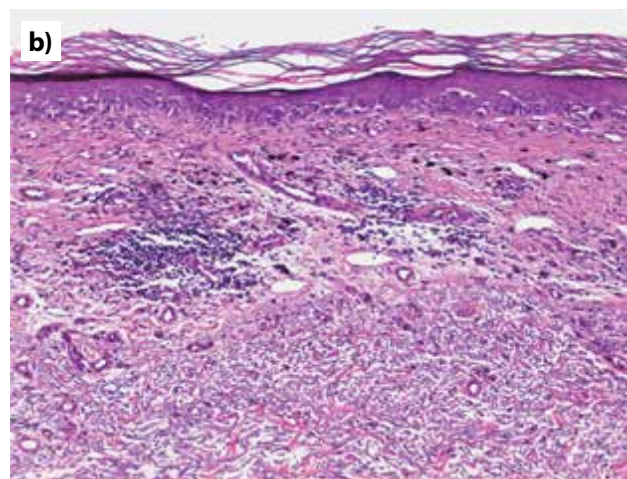
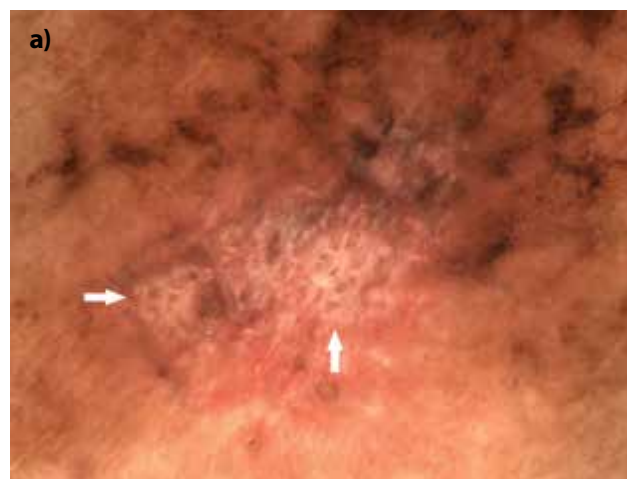Příklady nádorů s přítomností jasných bílých proužků ukazují obr. 1, 2 a 3; v některých případech byla využita funkce normalizace (obr. 1 b a 3 b).

Jasně bílé skvrny a pruhy („shiny white blotches and strands“) tvoří objemnější jasné bílé homogenní ostrovy či širší pruhy. Na rozdíl od jasných bílých proužků nejsou tyto pruhy orientovány navzájem kolmo či rovnoběžně, nýbrž nahodile.

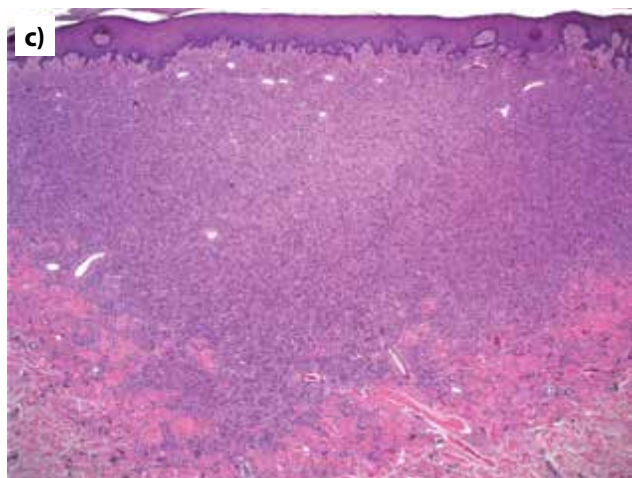
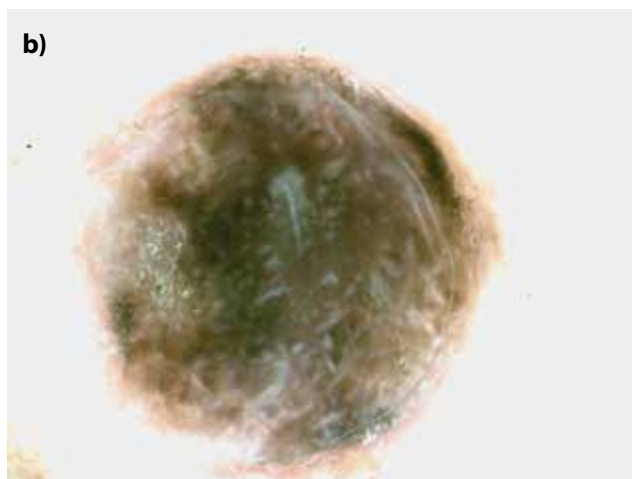
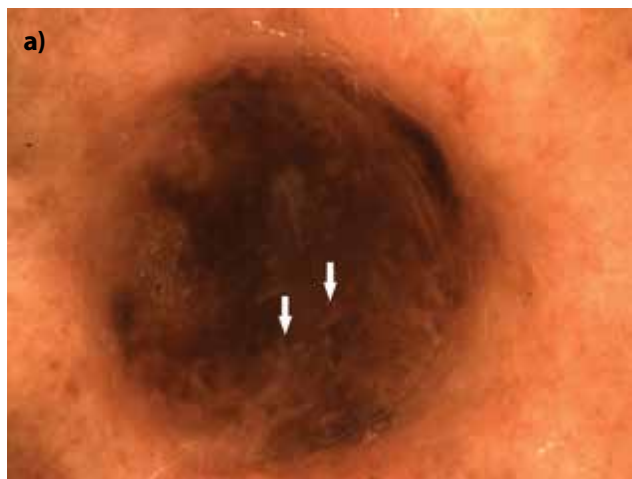Tyto struktury se často vyskytují u nepigmentovaných bazocelulárních karcinomů [7]. Jejich vznik je vysvětlován dvojlomem polarizovaného světla nad zesílenými snopci kolagenních vláken fibrotizovaného nádorového stromatu.

Rozety („rosettes“) jsou tvořeny čtyřmi jasnými bílými tečkami uspořádanými do tvaru čtyřlístku, v případě jejich vícečetného výskytu jsou orientovány pod stejným úhlem. Jejich velikost může být rozdílná.

Zprvu byly rozety považovány za znak specifický pro aktinické keratózy, *in situ* a invazivní dlaždicobuněčné

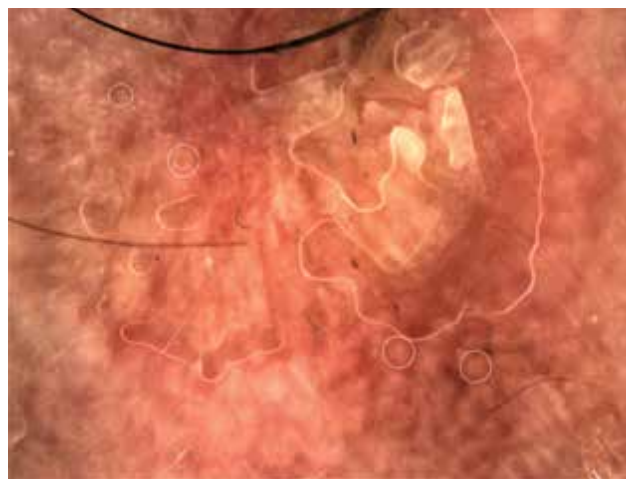


Obr. 2. Pacientka, 72 let, lentigo maligna melanom (Breslow 0,2 mm) z dorzální strany levého předloktí
 a) dermatoskopický obraz s přítomností jasných bílých proužků (šipky), zároveň jsou přítomny šedo-černé tečky jakožto příznak regrese
 b) histopatologický obraz s vyjádřenými regresivními změnami v podobě novotvořené fibrotizace a zánětlivým infiltrátem sahajícím do hloubky 0,5 mm (HE, 100x).



Obr. 3 Pacientka, 80 let, hemosiderotický fibrózní histiocytom z přední strany levého bérce
 a) dermatoskopický obraz s přítomností jasných bílých proužků (šipky)
 b) normalizovaný dermatoskopický obraz, který jasné bílé proužky zvýrazní
 c) histopatologický obraz (HE, 25x).

karcinomy. Posléze však byly popsány u celé řady benigních a maligních kožních nádorů i zánětlivých dermatóz (kromě aktinických keratóz a dlaždicobuněčných karcinomů např. u fibrózních histiocytomů, jizev, melanomu, diskoidního lupusu [3], acroangiodermatitis Mali [1], mollusca contagiosa [6], T-buněčného pseu-



Obr. 4. Pacient, 75 let, s mnohočetnými aktinickými keratózami, nasnímaná byla aktinická keratóza z levé spánkové krajiny s přítomností vícečetných rozet různé velikosti (kroužky)

dolymfomu [2] a dalších chorob) a nejsou dnes považovány za přínosné diferenciálnědiagnostické vodítko.

Ex vivo dermatoskopicko-histopatologická studie prokázala, že drobnější rozety vznikají na podkladě polarizujícího hyperkeratotického materiálu v oblasti infundibula vlasového folikulu, větší rozety vznikají na základě koncentrické perifolikulární fibrózy [5].

Příklad rozet u pacienta s aktinickými keratózami ukazuje obrázek 4.

ZÁVĚR

SWS jsou skupinou dermatoskopických znaků pozorovatelných v dermatoskopu s polarizovaným světlem. Ačkoliv je jejich výskyt signifikantně vyšší u maligních nádorů (zejména u melanomu, bazocelulárního karcinomu a dlaždicobuněčného karcinomu), je potřeba při jejich hodnocení hledat další dermatoskopické znaky, které jsou pro dané maligní nádory specifické. Znalost SWS je však v praxi užitečným vodítkem při rozhodování o biologické povaze léze z dermatoskopického obrazu.

LITERATURA

- ADYA, K. A., INAMADAR, A. C., PALIT, A. Shiny white lines and rosettes: New dermoscopic observations in acroangiodermatitis. *Indian Dermatol Online J*, 2021, 12(4), p. 660–662.
- ALVES, R. G., OGAWA, P. M., ENOKIHARA, M., MMSSES, et al. Rosettes in T-cell pseudolymphoma: a new dermoscopic finding. *An Bras Dermatol*, 2021, 96(1), p. 68–71.
- ANKAD, B. S., SHAH, S. D., ADYA, K. A. White rosettes in discoid lupus erythematosus: a new der-

- moscopic observation. *Dermatol Pract Concept*, 2017, 7(4), p. 9–11.
4. BALAGULA, Y., BRAUN, R. P., RABINOVITZ, H. S. et al. The significance of crystalline/chrysalis structures in the diagnosis of melanocytic and nonmelanocytic lesions. *J Am Acad Dermatol*, 2012, 67(2), p. 194.e1-8.
 5. HASPELAGH, M., NOË, M., DE WISPELAERE, I. et al. Rosettes and other white shiny structures in polarized dermoscopy: histological correlate and optical explanation. *J Eur Acad Dermatol Venereol*, 2016, 30(2), p. 311–313.
 6. KU, S. H., CHO, E. B., PARK, E. J. et al. Dermoscopic features of molluscum contagiosum based on white structures and their correlation with histopathological findings. *Clin Exp Dermatol*, 2015, 40(2), p. 208–210.
 7. NAVARRETE-DECHENT, C., BAJAJ, S., MARCHETTI, M. A. et al. Association of shiny white blotches and strands with nonpigmented basal cell carcinoma: Evaluation of an additional dermoscopic diagnostic criterion. *JAMA Dermatol*, 2016, 152(5), p. 546–552.
 8. PIZZICHETTA, M. A., CANZONIERI, V., SOYER, P. H. et al. Negative pigment network and shiny white streaks: a dermoscopic-pathological correlation study. *Am J Dermatopathol*, 2014, 36(5), p. 433–438.
 9. SHITARA, D., ISHIOKA, P., ALONSO-PINEDO, Y. et al. Shiny white streaks: a sign of malignancy at dermoscopy of pigmented skin lesions. *Acta Derm Venereol*, 2014, 94(2), p. 132–137.
 10. VERZI, A. E., QUAN, V. L., WALTON, K. E. et al. The diagnostic value and histologic correlate of distinct patterns of shiny white streaks for the diagnosis of melanoma: A retrospective, case-control study. *J Am Acad Dermatol*, 2018, 78(5), p. 913–919.

Do redakce došlo dne 17. 1. 2022.

Adresa pro korespondenci:
MUDr. Miroslav Důra, Ph.D.
Dermatovenerologická klinika 1. LF UK a VFN
U Nemocnice 499/2
128 00 Praha 2
e-mail: miroslav.dura@vfn.cz



Dermatologický univerzitní nadační fond podporuje již šestnáctým rokem dermatovenerologii v České republice

- Poskytuje **stipendia** na pobyty na kožních pracovištích v německy mluvících zemích.
- Uděluje **ceny za nejlepší publikace roku** v časopisu Čs. dermatologie.
- Sponzoruje **Bartákovu cenu**.
- **Podporuje časopis** Česko-slovenská dermatologie a Českou dermatovenerologickou společnost ČLS JEP.
- **Financuje vzdělávání** v dermatovenerologii (kurzy, odborná setkání).

Dermatologický univerzitní nadační fond
partner českých dermatovenerologů.

