

Jednostranné zbytnění areoly. Stručný přehled

Kovalčíková J., Důra M., Petráčková M., Štork J.

Dermatovenerologická klinika 1. LF UK a VFN
přednosta prof. MUDr. Jiří Štork, CSc.

Čes-slov Derm, 97, 2022, No. 3, p. 132–134

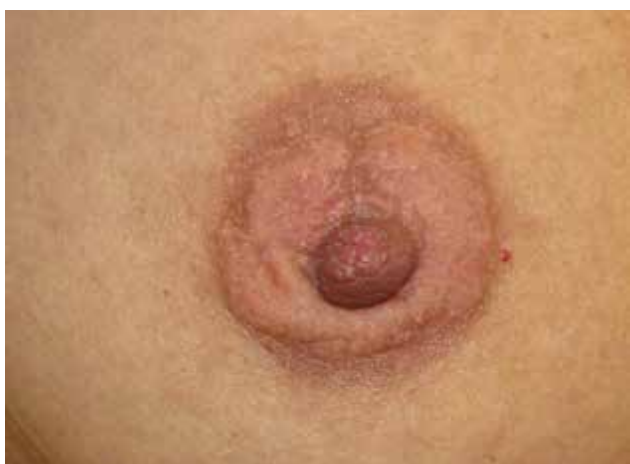KLINICKÝ PŘÍPAD

Pacientkou byla 46letá žena, v jejíž osobní anamnéze figurovaly běžné dětské nemoci, jinak byla zdravá, léky neužívala. Kožní anamnéza byla nevýznamná, alergie neudávala, byla nekuřačka. Před 12 a 6 lety, po *in vitro* fertilizaci (IVF) proběhly dva spontánní porody po fyziologické graviditě, první dítě kojila 12 měsíců, druhé dítě 24 měsíců. V rámci přípravy před IVF proběhla hormonální stimulace, hormonální antikoncepci nikdy neužívala.

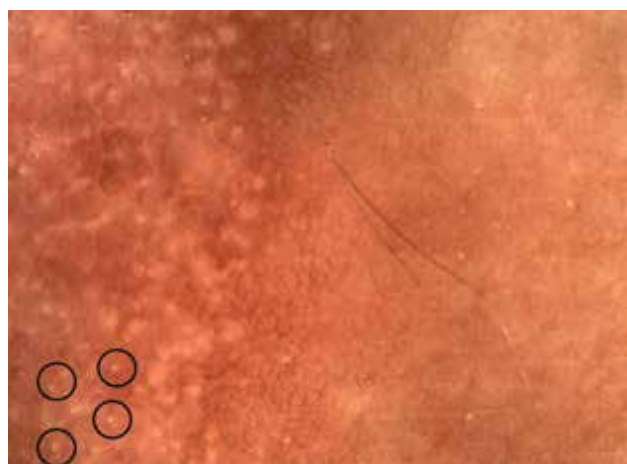
Pacientka se dostavila k vyšetření pro již několik let trvajících, neprogredujících změn pravé areoly, jejichž vznik

dávala do souvislosti s opálením na slunci. Projev nebyl provázen subjektivními příznaky, krvácení či sekreci nepozorovala, mamografické vyšetření bylo v normě.

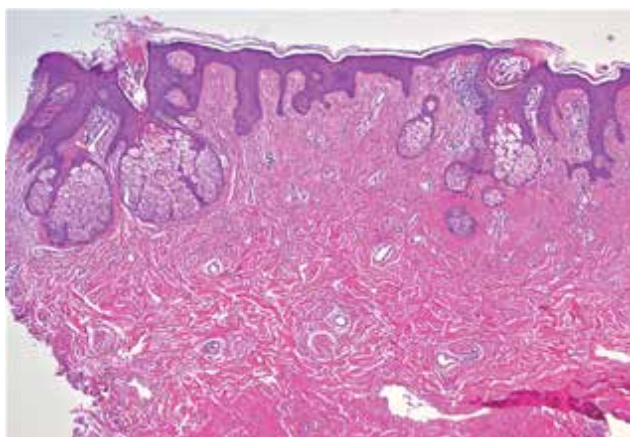
Při vyšetření bylo patrné žlutavé zbytnění, nerovného povrchu, pravé areoly prstencovitě obkružující nepostíženou mamilu, spádové uzliny nebyly zvětšeny (obr. 1). Dermatoskopicky byla přítomna pravidelná hnědá síť s přítomností žlutavých ostrovů, které místy vykazovaly hvězdicovitý tvar, v jejichž centru místy byly patrné jasně bílé tečky a spinózní formace (obr. 2, viz kroužky). Bylo provedeno histopatologické vyšetření (obr. 3, 4).



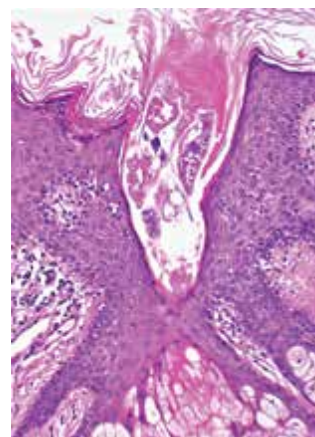
Obr. 1



Obr. 2



Obr. 3



Obr. 4

HISTOPATOLOGICKÝ NÁLEZ

Epidermis je místy nepravidelně akantotická s četnými hypertrofickými mazovými žlázami ústícími přímo v epidermis, které vykazují dilatovaná ústí v okolí s nevýrazným perivaskulárním lymfocytárním infiltrátem místy pronikajícím do jejich stěn, ojedinělou parakeratózou a přítomností shluků parazitů rodu *Demodex* (obr. 3 a 4). Houbové struktury metodou PAS nebyly prokázány.

Závěr

Sebaceózní hyperplazie areoly s demodikózou.

PRŮBĚH

Zrevidován byl dermatoskopický obraz pořízený předoperačně. Žlutavé ostrovy korespondují s hyperplastickými lobuly mazových žláz, bílé tečky v centru některých z nich a spinózní formace by mohly korespondovat s těly parazitů *Demodex*.

Pacientka byla poučena o povaze projevu, na další kontroly se nedostavila.

DISKUSE A STRUČNÝ PŘEHLED

Mazové žlázy se nacházejí na celém kožním povrchu kromě kůže tlustého typu dlaní a plosek. Vyznačují se holokrinním typem sekrece, kdy se mazem (lat. sebum) stávají celé odumřelé keratinocyty.

Mazové žlázy se až na specifické lokality (viz dále) vyskytují v rámci pilosebaceózní jednotky, kde ústí do infundibula vlasového folikulu. Samostatné mazové žlázy bez vazby na vlasový folikul, ústící přímo v epidermis, se nacházejí v ektopických lokalitách, jako je dutina ústní a rty (*Fordyceovy skvrny*, angl. Fordyce spots), penis a vulva (*Tysonovy žlázy*). Fyziologickou součástí anatomie jsou specifické sebaceózní žlázy očních víček (*Meibomovy* či *meibomské žlázy*) a areoly (*Montgomeryho žlázy*) [3, 7].

Areola žen obsahuje kromě volně situovaných mazových žláz tzv. Montgomeryho mazové žlázy tvořící tzv. Montgomeryho hrbolky (angl. Montgomery tubercles, někde též zvané Morgagniho hrbolky), klinicky se projevující jako růžové či žlutavě prosvítající papulky velikosti do několika milimetrů. Histologicky se jedná o lobuly sebaceózních žláz, jejichž sebaceózní dukty jsou asociovány s mlékovody (ductus lactiferi).

Sebaceózní hyperplazie je benigní zbytnění mazových žláz. Postihuje především dospělé ve středním a starším věku, častěji muže. Klinicky se manifestuje malými žlutými měkkými papulami s centrální vkleslinou způsobenou dilatovaným folikulárním ostiem. Postihuje především oblast obličeje (čelo, nos, tváře), kde se nachází nejvíce mazových žláz. Sebaceózní hyperplazie může postihovat i extrafaciální

oblasti, zejména horní polovinu trupu, typickým příkladem jsou tzv. juxtaklavikulární korálkovité linie (angl. juxtaclavicular beaded lines) vyznačující se rovnoběžnými žlutavými liniemi v okolí klavikul.

Dermatoskopie sebaceózní hyperplazie obličeje vykazuje specifický obraz, který umožňuje její odlišení zejména od incipientního bazocelulárního karcinomu. Popsán je *cumulus sign* (pro podobnost žlutavě prosvítajících hyperplastických mazových žláz s typem oblaku), *toffee sign* (pro podobnost se stejnojmenným bonbónem díky centrální umbilikaci s periferně uspořádanými hyperplastickými mazovými žlázami) a *crown sign* (značící pravidelnou, radiálně uspořádanou cévní architekturu směřující do centra léze).

Histopatologicky jsou přítomné hyperplastické mazové žlázy se zachovanou architekturou žlázových elementů a s dilatovaným žlázovým folikulárním ostiem do často dilatovaného centrálního folikulárního infundibula, žlázové lobuly mohou zasahovat hlouběji do koria [3].

Etiologie vzniku sebaceózní hyperplazie je nejasná, pravděpodobně multifaktoriální. Mazové žlázy jsou vysoce androgen-dependentní. Sebaceózní buňky obsahují androgen konvertující enzymy (5-alfareduktázu, 3-betahydroxysteroid dehydrogenázu a 17-betahydroxysteroid dehydrogenázu II. typu), které konvertují cirkulující androgeny na jejich vysoce potentní formy. Následně se tyto aktivní androgeny vážou na receptory sebocytů, což vede ke zvýšení jejich metabolické aktivity a zvětšení mazových žláz. Naopak estrogény sekreci mazu snižují. Věkem dochází ke zpomalení diferenciaci sebocytů z důvodů snížení hladiny androgenů, zpomalena je jejich přeměna v maz. Zpětnovazebně dochází k hyperproliferaci sebocytů, čímž je vysvětlován vznik hyperplazie lobulů mazových žláz. Jako další faktory vzniku sebaceózní hyperplazie se uvádí UV záření a imunoprese.

Areolární sebaceózní hyperplazie je na rozdíl od sebaceózní hyperplazie v seboroické lokalizaci stavem vzácným. Odborná literatura popisuje pouze několik desítek případů [5]. Areolární sebaceózní hyperplazie vychází z Montgomeryho žláz, ale též ze samostatných mazových žláz. Tento fakt vysvětluje možný vznik areolární sebaceózní hyperplazie u mužů, u kterých nejsou Montgomeryho žlázy vytvořeny [4]. Klinickým korelátém jsou žluté až bíložluté papuly, plaky nebo plošné zbytnění areol. Postižení může být unilaterální i bilaterální a obvykle nezpůsobuje subjektivní potíže [2]. Nález je zcela benigní, nemá vztah k maligním onemocněním prsu a představuje zejména kosmetický problém. Etiologie vzniku areolární sebaceózní hyperplazie není známa. Dermatoskopie areolární sebaceózní hyperplazie dosud nebyla popsána.

Demodikóza je parazitární onemocnění způsobené parazitem rodu *Demodex*. U člověka parazitují dva druhy – *Demodex folliculorum* a *Demodex brevis*.

Rozlišována je primární a sekundární demodikóza. Primární demodikóza je onemocnění samostatně existující bez preexistující dermatózy, řadí se sem např.

spinulózní, papulopustulózní, oční či ušní demodikóza. Typickým obrazem je asymetrický výsev folikulárně vázaných papul či pustul v oblasti obličeje, který může být prováděn svěděním. V případě sekundární demodikózy jsou vlastní příčinou kolonizace demodexy projevy jiného onemocnění, např. rosacey, akné, periorificiální dermatitidy atd. [6]. V terapii demodikózy se uplatňuje lokálně aplikovaný metronidazol či ivermektin.

Popsán byl dermatoskopický obraz jak demodikózy obličeje, tak i areoly [1, 8]. V případě areolární demodikózy jsou popsány jasně bílé tečky v oblastech folikulárního infundibula představující těla demodexů. Tento nálezný koreponduje s dermatoskopickým obrazem v naší kazuistice.

Histopatologicky nacházíme těla demodexů jednotlivě či ve shlucích v dilatovaných infundibulech vlasových folikulů. V případě ruptury infundibula dochází k propagaci těl demodexů do horního koría, kolem nichž vzniká zánětlivá reakce, často granulomatózní typu z cizích těles.

Naše kazuistika poukazuje na možný podíl výkyvu pohlavních hormonů po dvou *in vitro* fertilizacích a dvou graviditách s poměrně dlouhou laktací. Přítomnost parazitů rodu *Demodex* v hyperplastických mazových žlázách hodnotíme jako sekundární nálezný, nikoliv jako primární příčinu sebaceózní hyperplazie.

SOUHRN

Jednostranné zbytnění areoly – sebaceózní hyperplazie areoly s demodikózou. Stručný přehled

Autoři popisují případ 46leté ženy s histopatologicky potvrzenou unilaterální sebaceózní hyperplazií areoly se sekundární demodikózou. Diskutována je problematika sebaceózní hyperplazie různých lokalit, její dermatoskopický a histopatologický obraz. Článek též stručně shrnuje problematiku demodikózy.

Klíčová slova: areola – sebaceózní hyperplazie – demodikóza – dermatohistopatologie

SUMMARY

Unilateral Breast Areola Enlargement – Breast Areola Sebaceous Hyperplasia with Demodicosis. Minireview.

The authors describe a case of a 46-year-old woman with histopathologically confirmed diagnosis of uni-

lateral areolar sebaceous hyperplasia with secondary demodicosis. Sebaceous hyperplasia of miscellaneous locations, including its dermoscopic and histopathological pictures and demodicosis are discussed.

Key words: areola – sebaceous hyperplasia – demodicosis – dermatohistopathology

LITERATURA

1. FRIEDMAN, P., SABBAN, E. C., CABO, H. Usefulness of dermoscopy in the diagnosis and monitoring treatment of demodicidosis. *Dermatol Pract Concept*, 2017, 7 (1), p. 35–38.
2. GUILLERMO, N., PEÑATE, Y., SOLER, E., et al. Bilateral areolar sebaceous hyperplasia in a female. *Int J Dermatol*, 2008, 47 (11), p. 1214–1215.
3. KAZAKOV, D. V., MCKEE, P. H., MICHAL, M., KACEROVSKA, D. *Cutaneous Adnexal Tumors*. Lippincott Williams and Wilkins, 2012, p. 400–401. ISBN 978-1605478548.
4. KRISP, A., KRAUSE, W. Areolar sebaceous hyperplasia. *Acta Derm Venereol*, 2003, 83, p. 61–62.
5. LESTER, R. A., TORGERSON, R. R., SANDHU, N. P. Rare presentation of sebaceous hyperplasia. *BMJ Case Rep*, 2014, bcr2014204025.
6. NEVORALOVÁ, Z., RULCOVÁ, J., BENÁKOVÁ, N. *Obličejevé dermatózy*. Praha: Mladá fronta, Aeskulap, 2016, p. 122–136. ISBN 978-8020441072.
7. VELČEVSKÝ, P., KOJANOVÁ, M., ŠTORK, J. et al. Klinický případ: Bělavé papuly na prepuciu. *Čes-slov Derm*, 2009, 84 (2), p. 101–102.
8. ZEELI, T., SPRECHER, E. Demodicidosis of the nipple. *Lancet Infect Dis*, 2019, 19 (1), p. 112.

Do redakce došlo dne 23. 5. 2022.

Adresa pro korespondenci:

MUDr. Jana Kovalčíková

Dermatovenerologická klinika 1. LF UK a VFN

U Nemocnice 499/2

128 00 Praha 2

e-mail: jana.kovalcikova@vfn.cz