

Nivolumabem indukovaná psoriáza u pacientky s karcinomem plic. Popis případu

Bernardová A.¹, Salavec M.¹, Krbal L.², Sokolová K.¹

¹Klinika nemocí kožních a pohlavních, Lékařská fakulta Univerzity Karlovy a Fakultní nemocnice Hradec Králové, přednosta doc. MUDr. Miloslav Salavec, CSc.

²Fingerlandův ústav patologie, Lékařská fakulta Univerzity Karlovy a Fakultní nemocnice Hradec Králové, přednosta prof. MUDr. Aleš Ryška, Ph.D.

SOUHRN

Autoři popisují případ 61leté pacientky léčené nivolumabem pro nemalobuněčný karcinom plic s náhle vzniklým makulopapulózním exantémem s postižením dlaní a plosek. Histologické vyšetření i klinický nález svědčily pro diagnózu psoriázy. Vysazení nivolumabu a léčba systémovými kortikosteroidy vedla k regresi kožního nálezu. Autoři uvádí současné poznatky o nivolumabem indukované psoriáze.

Klíčová slova: nivolumab – indukovaná psoriáza – nemalobuněčný karcinom plic

SUMMARY

Nivolumab-Induced Psoriasis in a Patient with Lung Cancer. Case Report

The authors describe the case of a 61-year-old female patient treated with nivolumab for non-small cell lung cancer with a sudden maculopapular exanthema involving the palms and soles. Both the histological examination and the clinical findings confirmed the diagnosis of psoriasis. Discontinuation of nivolumab and treatment with systemic corticosteroids led to regression of the skin findings. The authors report current knowledge on nivolumab-induced psoriasis.

Key words: nivolumab – induced psoriasis – non-small cell lung cancer

Čes-slov Derm, 97, 2022, No. 4, p. 164–168

ÚVOD

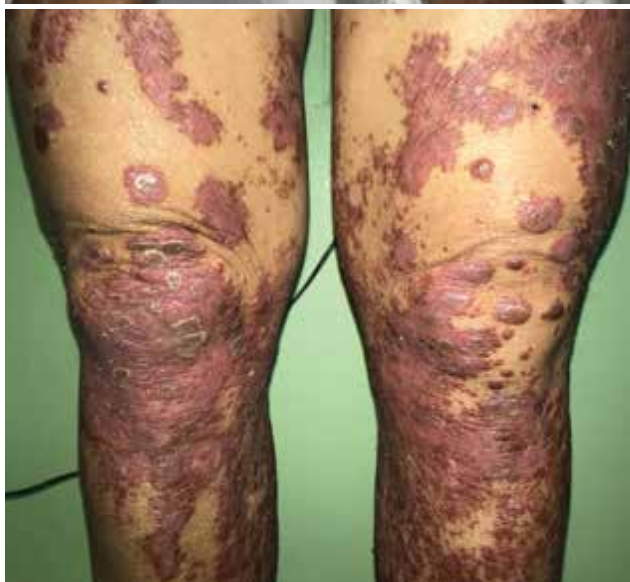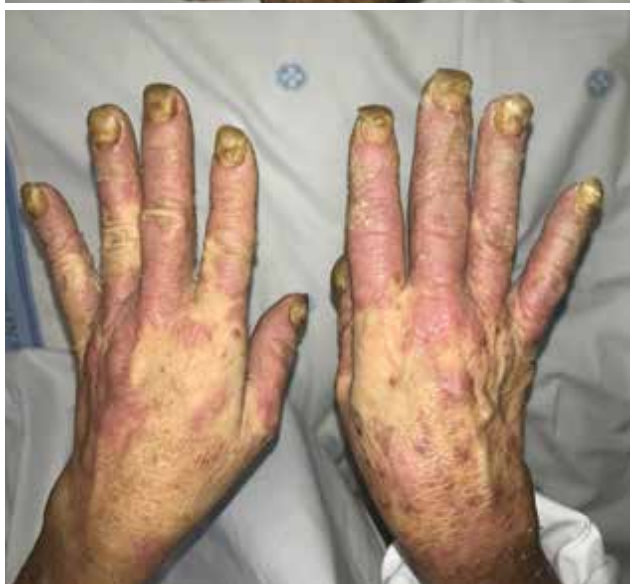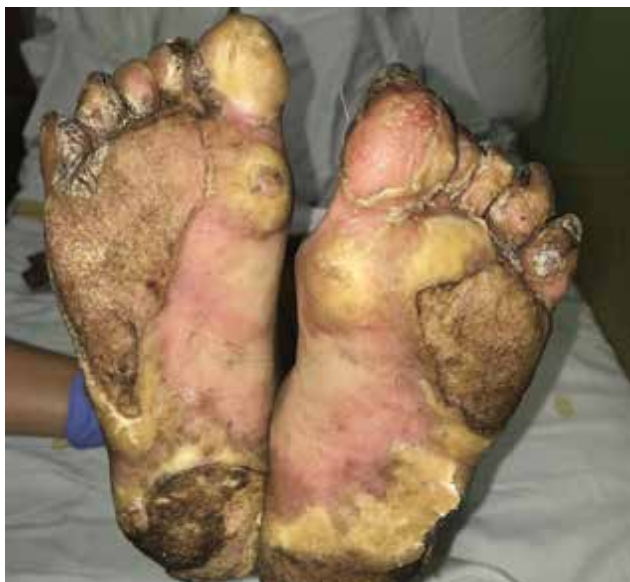V současné době velmi užívanými léky u onkologicky nemocných jsou inhibitory kontrolních bodů imunity, které mohou mít řadu vedlejších účinků včetně kožních. Mezi nejčastější kožní projevy řadíme nespecifickou makulopapulózní erupci, vitiligo, pruritus a xerózu kůže. K méně často vyskytujícím se patří lichenoidní reakce a indukce psoriázy. Autoři uvádí případ nemocné s psoriázou indukovanou nivolumabem.

POPIS PŘÍPADU

Pacientka věku 61 let se koncem listopadu 2019 dostavila k ambulantnímu vyšetření na kožní kliniku FNHK pro 14 dnů trvající výsev makulopapulózních projevů, který byl provázen výraznou hyperkeratózou v oblasti dlaní a plosek. Po týdnu trvání projevů nejprve navštívila praktického lékaře, který pro suspektní interdigitální tineu předepsal lokální antimykotika, nicméně léčba byla zcela bez efektu. Pro rozsáhlý nález hyperkeratóz

s madidací palmoplantárně a generalizovanému makulopapulóznímu exantému byla nemocná hospitalizována. Pacientka se léčila s adenokarcinomem levé plíce, který byl diagnostikován v srpnu 2018 na onkologické klinice FNHK. Vzhledem k nedostatečnému efektu chemoterapie a progresi nádoru byla v květnu 2019 zahájena terapie nivolumabem (Opdivo®) v dávce 240 mg/cyklus. Celkem absolvovala 9 cyklů ve 4týdenním intervalu, poslední v říjnu 2019. V témže roce byla pacientce diagnostikována thyreoiditida, která byla ošetřujícím lékařem hodnocena jako nežádoucí účinek této terapie. Hypothyreóza byla substituována levothyroxinem v denní dávce 100 µg. V osobní anamnéze nebyly zjištěny další onemocnění či jiné závažné zdravotní potíže. Byla celoživotní kuřačkou (10–20 cigaret/den), po stanovení diagnózy tumoru plíce stále kouřila 5 cigaret denně. Pozoruhodností v rodinné anamnéze byl údaj o výskytu karcinomu plic u obou rodičů.

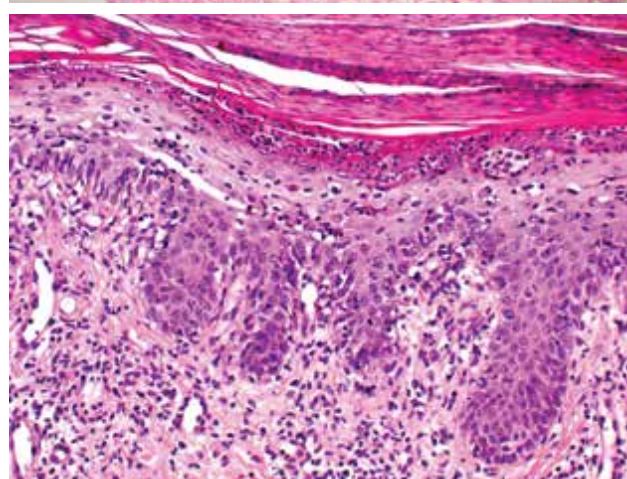
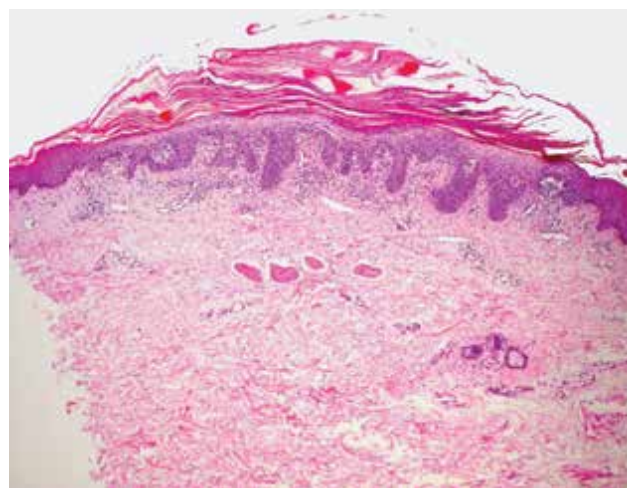
Při příjmu byla bez alterace celkového stavu, pouze udávala občasně zimnice bez teplot. Vstupně lokální nález dominoval v oblasti dlaní a plosek. Ložiska byla silně hyperkeratotická a v mezprstí byla přítomna ma-



Obr. 1. Lokální nález při přijetí
 a) hyperkeratózy v oblasti plosek,
 b) exantém na rukou s postižením nehtů,
 c) lividní papulózní léze s deskvamací v oblasti dolních končetin

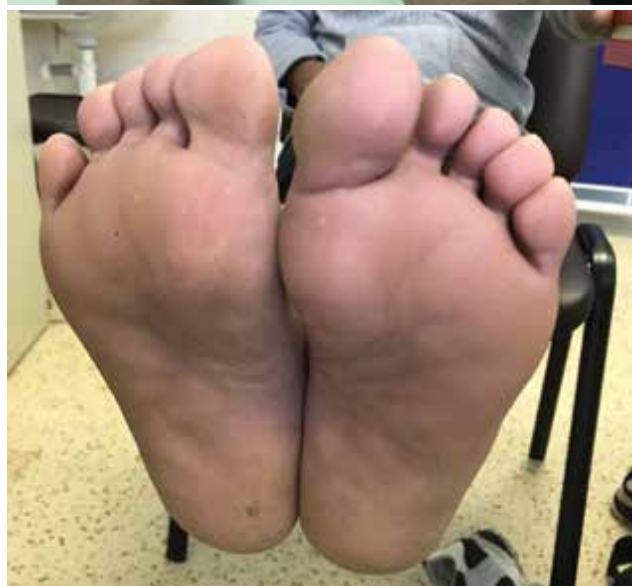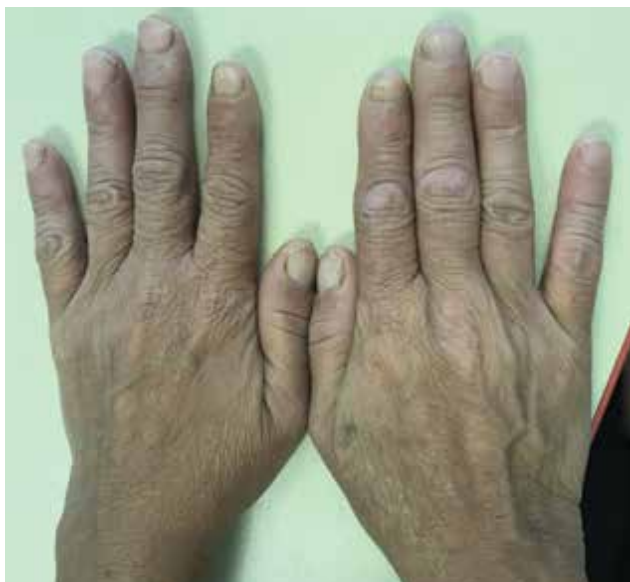cerace s výrazným foetorem. Nehtové ploténky prstů nohou byly z větší části odloučené, na trupu a končetinách byly přítomny erytematoskvamózní papuly splývající do ložisek až ploch, místy vykazující Koebnerův fenomén (obr. 1a, b, c). Laboratorně byla v krevním obraze mírná neutrofilie bez leukocytózy. Základní biochemický screening byl bez větších patologií, pouze CRP po dobu hospitalizace kolísalo v rozmezí hodnot 40–118 mg/l (norma do 5 mg/l). Výše hodnoty tohoto markeru nebyla závislá na léčbě kortikosteroidy. Jednalo se o paraneoplastický projev při základním nádorovém onemocnění.

Biopsie z ložiska na pravém stehnu vykázala obraz superficiální dermatitidy připouštějící diagnózu exsudativní formy psoriázy, mykotická vlákna metodou PAS nebyla prokázána (obr. 2a, b). V průběhu hospitalizace byla pacientka opakovaně febrilní, provedený RTG snímek srdce a plic, ani kultivace moče a stěr z krku však neprokázaly infekční fokus. Ošetřujícím pneumo-onkologem byla dočasně přerušena terapie nivolumabem a doporučena terapie systémovými kortikosteroidy.



Obr. 2. Superficiální dermatitida připouštějící diagnózu psoriázy
 a) zvětšení 40x
 b) zvětšení 200x (H-E)

Parenterálně byl podáván methylprednisolon v dávce 62,5 mg/den po dobu 5 dnů s následným přechodem na prednison per os v dávce 40 mg/den s postupným snižováním v průběhu 10 dnů. Lokální terapie byla zahájena odstraněním hyperkeratóz, na plošky byla lokálně aplikována antiseptika, keratolytika a 5% ichtamol v 3% borové vazelině, na projevy na kůži trupu a dolních končetin pak byl aplikován 0,02% betamethason ve vazelině. Po zlepšení celkového stavu i kožních projevů byla pacientka po 10 dnech propuštěna s nastavenou nízkou dávkou prednisonu 10 mg/den. Při ambulantní kontrole po 14 dnech, kdy trvala výrazná regrese kožního nálezu, byla terapie systémovými kortikosteroidy ukončena. Již týden po kontrole však došlo ke zhoršení hyperkeratotických projevů v oblasti dlaní a plosek. Pro recidivu projevů a suspektní rebound fenomén po vysazení systémových kortikosteroidů byla pacientka opět hospitalizována. Terapie lokální i systémová probíhala ve stejném schématu jako za předešlé



Obr. 3. a, b. Stav po vysazení nivolumabu a ukončení léčby exantému

hospitalizace s obdobným, dobrým efektem. Pro rozsáhlý kožní nálezu byla pneumologem léčba nivolumabem ukončena. Po dimisi byla ponechána denní dávka prednisonu 10 mg po dobu 1 měsíce, po vysazení již nedošlo k exacerbaci projevů. Ložiska se v průběhu 4 měsíců zcela odhojila (obr. 3 a, b). V průběhu několika měsíců postupně došlo k progresi tumorózní masy a generalizaci základního nádorového onemocnění. Pacientka byla převedena na paliativní radioterapii a chemoterapii. Dva měsíce po zahájení paliativní terapie pacientka zemřela.

DISKUSE

Nivolumab je humánní monoklonální protilátka třídy IgG, která se váže na PD-1 receptor T lymfocytů (tzv. receptor programované buněčné smrti). Tím blokuje jeho interakci s PD-L1 a PD-L2 receptory nádorových buněk, tedy brání inaktivaci (zvýšené apoptóze, snížené proliferaci) T lymfocytů a zesiluje jejich protinádorovou odpověď [8, 9]. Nivolumab se používá v monoterapii i v kombinované terapii četných nádorových onemocnění, např. melanomu, nemalobuněčného karcinomu plic, hepatocelulárního karcinomu či dlaždicobuněčného karcinomu hlavy a krku [8, 9, 12]. Nežádoucí účinky inhibitorů kontrolních bodů imunity (checkpoint inhibitorů), kam řadíme i nivolumab, jsou časté a postihují i kůži. Mezi nejčastější patří nespecifická makulopapulózní erupce, pruritus, vitiligo, alopecie, xeróza kůže. Méně časté jsou lichenoidní reakce a indukce psoriázy, vzácnější je bulózní pemfigoid, dermatomyozitida, AGEP (akutní generalizovaná exantematózní pustulóza) či Stevensův-Johnsonův syndrom [3, 12, 18, 19].

Biologický mechanismus vzniku palmoplantární psoriázy s postižením nehtů indukovaný nivolumabem není zcela objasněn. Blokáda PD-1 receptoru vede ke zvýšené aktivaci Th1 a Th17 lymfocytů s následnou zvýšenou produkcí prozánětlivých cytokinů, jako jsou interferon- γ , interleukin-2, interferon- α , interleukin-6 a interleukin 17. Psoriáza je chronické multifaktoriální onemocnění zprostředkované T lymfocyty, kde IL 17 hraje klíčovou roli v patogenezi onemocnění. Buňky, které významně produkují tento cytokin (Th1 a Th17 lymfocyty), jsou interakcí PD-1 receptoru T lymfocytů a PD-L1 a PD-L2 potlačovány a dochází ke snížení jejich funkce. Při této terapii dochází tedy ke zvýšené Th1 a Th17 odpovědi indukované nivolumabem v protinádorovém efektu na jedné straně a na straně druhé pak může zvýšená odpověď Th1 a Th17 aktivovat psoriatickou reakci u predisponovaných jedinců. Navíc terapie nivolumabem indukuje imunitní odpověď blokádou PD-1 receptoru na T lymfocytech a dochází k deregulaci imunitní tolerance k autoantigenům lokalizovaných ve specifických tkáních organismu [4, 5, 7]. Nežádoucí účinky se mohou projevit již po prvních cyklech tera-

pie checkpoint inhibitory, reakce lichenoidního typu se většinou na kůži objevují týdny až měsíce od zahájení léčby. Terapie závisí na rozsahu postižení kůže a subjektivních obtížích pacienta. U exantémových onemocnění většinou spočívá v preskripci lokálních kortikosteroidních extern III. nebo IV. třídy a emolencií, případně perorálních antihistaminik při pruritu. Systémové kortikoidy podáváme pouze u závažných reakcí, a to v dávce 0,5–1 mg/kg/den [16].

Terapie nivolumabem indukované psoriázy zahrnuje aplikaci lokálních kortikosteroidních extern i systémovou terapii. Systémová léčba spočívá v podání kortikosteroidů, metotrexátu či retinoidů [6, 13]. V případě, že léčba je konvenčními imunopresivami neúspěšná, lze uvažovat o použití apremilastu či risankizumabu [10, 15]. Permanentní vysazení potencionálně život zachraňující léčby anti PD-1, jako je nivolumab, není vždy doporučováno a závisí na míře zvladatelnosti dané toxicity [5]. Nežádoucí účinky dále postihují i gastrointestinální systém (průjem, nauzea, vomitus, hepatitida, pankreatitida), endokrinní systém (autoimunitní tyreoiditida, hypopituitarismus, adrenální insuficience, diabetes mellitus I. typu) či ledviny (nefritidy, vaskulitidy) [3, 12].

Podání některých léčiv může zapříčinit exacerbaci již existující psoriázy či její vznik de novo i u pacienta bez pozitivní rodinné anamnézy [1, 2]. Léčiva, která mohou psoriázu indukovat zahrnují např. betablokátory, lithium, chlorochin, interferony, imiquimod, terbinafin, diazepam aj. [1, 11, 17]. S rozvojem moderní terapie v onkologii a imunologii pomocí monoklonálních protilátek a malých molekul byly i u nich pozorovány případy léky indukované psoriázy [1]. Klinický obraz léky indukované psoriázy je různorodý. Nejčastěji se projevuje jako forma ložisková, dále i guttátní, palmoplantární formy, inverzní či pustulózní včetně postižení křtice, nehtů a vzniku psoriatické artritidy [1, 16]. Histopatologie léky indukované psoriázy je obdobná jako u psoriázy. Někdy je pozorován úbytek vinutých kapilár v papilární dermis a s ním spojené suprapapilární ztenčení epidermis, menší počet Munroových mikroabscesů, přítomnost eozinofilního infiltrátu [1, 3].

ZÁVĚR

Všichni pacienti vyžadující léčbu PD-1 inhibitory by měli být pravidelně klinicky i laboratorně monitorováni před léčbou, v jejím průběhu i po jejím skončení. Nežádoucí účinky mohou postihnout jakýkoliv orgánový systém, proto je nutné pacienty adekvátně edukovat a projevy včas řešit s příslušnými specialisty. Z pohledu dermatovenerologa lze méně závažné kožní obtíže řešit obvyklou terapií, kdy velmi často dojde k parciálnímu zlepšení či úplnému vymizení potíží. K přerušení či vysazení léčby PD-1 inhibitory přistupujeme pouze u závažných nežádoucích účinků.

LITERATURA

- BALAK, D. M., HAJDARBEGOVIC, E. Drug-induced psoriasis: clinical perspectives. *Psoriasis (Auckl)*, 2017, 7, p. 87–94.
- BASAVARAJ, K. H., ASHOK, N. M., RASHMI, R. et al. The role of drugs in the induction and/or exacerbation of psoriasis. *Int J Dermatol.*, 2010, 49(12), p. 1351–1361.
- BOLOGNIA, J. L., SCHAEFFER, J. V., CERRONI, L. *Dermatology, Elsevier.*, 2018, p. 366–369, 372.
- DE BOCK, M., HULSAERT, E., KRUSE, V. et al. Psoriasis Vulgaris Exacerbation during Treatment with a PD-1 Checkpoint Inhibitor: Case Report and Literature Review. *Case Rep Dermatol.*, 2018, 10(2), p. 190–197.
- DI ALTOBRANDO, A., BRUNI, F., ALESSANDRINI, A. et al. Severe de-novo palmoplantar and nail psoriasis complicating Nivolumab treatment for metastatic melanoma. *Dermatol Ther.*, 2020, 33(3), e13363.
- ELOSUA-GONZÁLEZ, M., PAMPÍN-FRANCO, A., MAZ-ZUCHELLI-ESTEBAN, R. et al. A case of de novo palmoplantar psoriasis with psoriatic arthritis and autoimmune hypothyroidism after receiving nivolumab therapy. *Dermatol Online J.*, 2017, 15, p. 23.
- FATTORE, D., ANNUNZIATA, M. C., PANARIELLO, L. et al. Successful treatment of psoriasis induced by immune checkpoint inhibitors with apremilast. *Eur J Cancer.*, 2019, 110, p. 107–109.
- FERRIS, R. L., BLUMENSCHNEIN, G. Jr., FAYETTE, J. et al. Nivolumab for Recurrent Squamous-Cell Carcinoma of the Head and Neck. *N Engl J Med.*, 2016, 375(19), p. 1856–1867.
- FINKELMEIER, F., WAIDMANN, O., TROJAN, J. Nivolumab for the treatment of hepatocellular carcinoma. *Expert Rev Anticancer Ther.*, 2018, 18(12), p. 1169–1175.
- GLINOS, G. D., FISHER, W. S., MORR, C. S. et al. Nivolumab-induced psoriasis successfully treated with risankizumab-rzaa in a patient with stage III melanoma. *JAAD Case Rep.*, 2021, 27(11), p. 74–77.
- HERCOGOVÁ, J. et al. *Klinická dermatovenerologie*. 1, díl, Praha: Mladá fronta 2019, s. 167. ISBN 978-80-204-5321-1.
- HOFMANN, L., FORSCHNER, A., LOQUAI, C. et al. Cutaneous, gastrointestinal, hepatic, endocrine, and renal side-effects of anti-PD-1 therapy. *Eur J Cancer.*, 2016, 60, p. 190–209.
- KILLION, L., BEATTY, P., BYRNE, N. et al. Nivolumab Induced Psoriasis Successfully Treated With Acitretin. *J Drugs Dermatol.*, 2021, 20(8), p. 911.
- KOPPOLU, V., REKHA VASIGALA, V. K. Checkpoint immunotherapy by nivolumab for treatment of metastatic melanoma. *J Cancer Res Ther.*, 2018, 14(6), p. 1167–1175.
- MAYOR IBARUNGEN, A., ENRIQUE, E. A., DIANA, P. L. et al. Apremilast for immune checkpoint inhibitor-induced psoriasis: A case series. *JAAD Case Rep.*,

- 2021, 11, p. 84–89. doi: 10.1016/j.jdc.2021.03.015. PMID: 33948464; PMCID: PMC8079825.
16. SIBAUD, V., LEBOEUF, N. R., ROCHE, H. et al. Dermatological adverse events with taxane chemotherapy. *Eur J Dermatol.*, 2016, 26(5), p. 427–443.
 17. ŠTORK, J. et al. *Dermatovenerologie*. 2. vyd. Praha: Galén, 2013, s. 185, ISBN 978-80-7262-898-8.
 18. VIVAR, K. L., DESCHAINED, M., MESSINA, J. et al. Epidermal programmed cell death-ligand 1 expression in TEN associated with nivolumab therapy. *J Cutan Pathol.*, 2017, 44(4), p. 381–384.
 19. https://www.ema.europa.eu/en/documents/product-information/opdivo-epar-product-information_cs.pdf, p. 20.

Podpořeno projektem BBMRI-CZ LM2018125.

Prohlašuji, že jsem v souvislosti s tématem této práce v posledních 12 měsících spolupracovala se žádnou farmaceutickou firmou.

Do redakce došlo dne 1. 4. 2022.

Adresa pro korespondenci:

MUDr. Alena Bernardová

Bratří Štefanů 810

50003 Hradec Králové

e-mail: alena.bernardova@fnhk.cz