

## Bulózní projevy na akrálních partiích končetin

Sticová E.<sup>1,2</sup>, Květoň M.<sup>3</sup>

<sup>1</sup>Ústav patologie, 3. LF UK a FN Královské Vinohrady  
přednosta prof. MUDr. Radoslav Matěj, Ph.D.

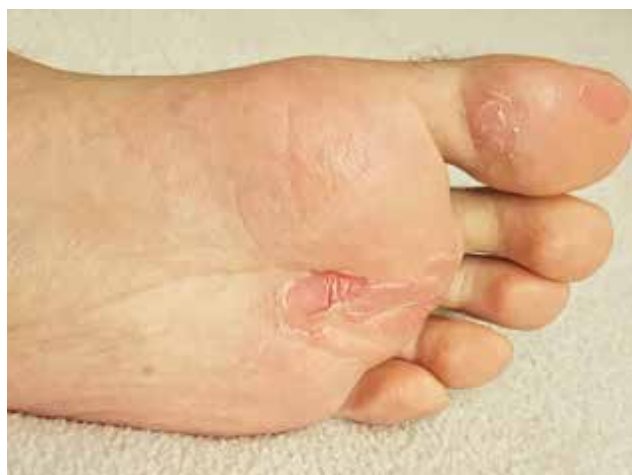<sup>2</sup>Kožní oddělení, Krajská nemocnice Liberec  
primářka MUDr. Dana Frydrychová

<sup>3</sup>Pracoviště klinické a transplantační patologie, Institut klinické a experimentální medicíny  
přednosta MUDr. Luděk Voska

*Čes-slov Derm, 98, 2023, No. 2, p. 106–108*

### POPIS PŘÍPADU

Pacientem byl 30letý muž, laboratorní pracovník, s nevýznamnou osobní a rodinnou anamnézou, bez trvalé medikace či známých alergií. Pacient byl ambulantně vyšetřován pro řadu let trvající výsev tenkostěnných vezikul a bul zejména na hřbetech a dlaních rukou



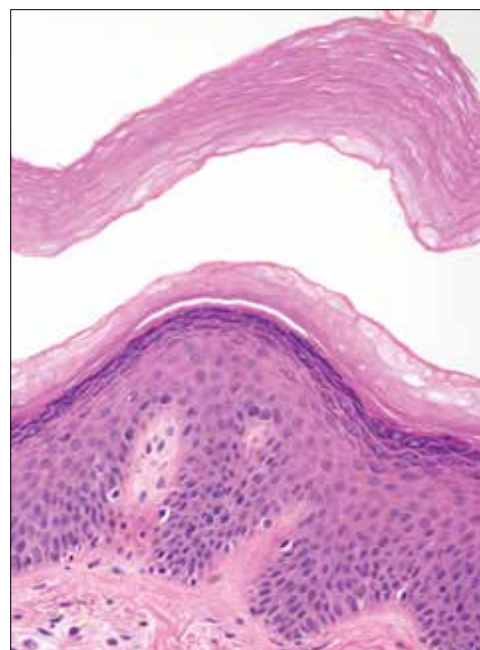
Obr. 1



Obr. 2

a méně často na ploskách nohou, provázený občasným mírným svěděním či pálením. Kožní projevy byly zpravidla vyvolány déletrvajícím tlakem či třením, máčením v teplé vodě či zapařením kůže rukou při práci v rukavicích. Naopak chemikálie, se kterými pacient denně přicházel do kontaktu v rámci svého povolání, neměly na výskyt kožních obtíží žádný vliv. Léze se spontánně hojily většinou do 24–48 hodin bez vzniku jizev či barvených změn kůže.

Klinické vyšetření prokázalo přítomnost plošných erozí a tenkostěnných bul o průměru do 15–20 mm na dlaních a dorzální straně prstů rukou a na ploskách nohou (obr. 1 a 2). Kožní adnexa a sliznice byly makroskopicky bez patologických změn. Rovněž provedená základní laboratorní vyšetření byla zcela v normě. Po předchozí domluvě s pacientem byly z okraje projevu na prstech ruky provedeny dvě průbojníkové kožní excize, z nichž jedna byla dodána nativně pro vyšetření přímou imunofluorescencí, druhá – fixovaná formolem – byla zpracována klasickou parafínovou technikou (obr. 3).



Obr. 3

## Histologické vyšetření

V histologickém obraze dominoval plošný intrakor-neální puchýřek bez obsahu na nezářlivé spodině (viz obr. 3). Mírně akantotická epidermis byla bez známek spongiózy, akantolýzy či lichenoidní aktivity. PAS reakcí byla vyloučena přítomnost mykotických mikroorganismů. Přímá imunofluorescence neprokázala imunodepozita imunoglobulinů (IgA, IgG, IgM) ani C3 složky komplementu.

*Molekulárně genetické vyšetření:* Dodatečně provedená mutační analýza genu *TGM5* prokázala ve třetím exonu homozygotní patogenní (missense) mutaci 337G > T (p.Gly113Cys).

## Závěr

Syndrom akrálního olupování kůže.

## PRŮBĚH

Pacient byl poučen o benigní povaze onemocnění a o nutnosti dodržování potřebných režimových opatření, která vedla ke zmírnění obtíží.

## DISKUSE A STRUČNÝ PŘEHLED

### Bulózní projevy na akrech končetin – syndrom akrálního olupování kůže. Stručný přehled.

Syndrom olupující se kůže (peeling skin syndrome, PSS) představuje heterogenní skupinu vzácných autozomálně recesivních poruch charakterizovaných tvorbou nebolestivých tenkostěnných vezikul a bul a povrchovou deskvamací kůže. Dva hlavní typy PSS zahrnují tzv. syndrom akrálního olupování kůže (acral peeling skin syndrome), lokalizovanou formu onemocnění, a generalizovaný PSS, který je dále subklasifikován na typ A (nezánětlivý) a typ B (zánětlivý) [4].

APSS (OMIM#609796) je vzácné autozomálně recesivní onemocnění, způsobené patogenními mutacemi v genu kódujícím transglutaminázu 5 (*TGM5*) [1, 2], méně často cystatin A (*CSTA*) [5, 9]. *TGM5* je exprimována v rohové vrstvě kůže a podílí se na tvorbě vazeb mezi proteiny klíčovými v procesu keratinizace, jako jsou involucrin, filaggrin, loricrin a další [1, 6]. Cystatin A je inhibitor proteáz nacházející se v obalu zrohovatělých buněk, chrání pokožku proti proteázám endogenního i exogenního původu [9].

Ve většině případů se syndrom manifestuje již v dětství, nicméně jsou popsány i případy s pozdním nástupem příznaků v dospělém věku [6].

Poměrně typický klinický obraz s přítomností tenkostěnných a snadno erodujících vezikul a bul na akrech končetin, jejichž výskyt je provokován tlakem či jiným mechanickým traumatem, působením vyšších teplot, případně macerací kůže, je pro správnou diagnostiku tohoto syndromu většinou dostačující. V komplikovanějších či méně typických případech se jako podpůrný diagnostický nástroj může uplatnit histologické vyšet-

ření kožního vzorku, kde nacházíme mírnou hyperkeratózu epidermis se separací rohové vrstvy od stratum granulosum, případně rozštěpení vrstev stratum corneum s tvorbou povrchového puchýře. Epidermální změny nebývají provázeny významnější zánětlivou reakcí v dermis. Ke správné diagnóze mohou významnou měrou přispět rovněž molekulárně genetické techniky, které odhalí patogenní mutace v kandidátních genech *TGM5* a *CSTA* [8].

Klinická diferenciální diagnóza syndromu akrálního olupování kůže zahrnuje především lokalizovanou formu epidermolysis bullosa simplex (Weber-Cockayne), zpravidla autozomálně dominantně dědičné onemocnění s patogenními mutacemi v genech kódujících keratiny 5 a 14, manifestující se tvorbou intraepidermálních puchýřů na akrech končetin, které bývají rovněž vyvolány mechanickými podněty [3]. Keratolytický zimní erytém (Oudtshoorn), vzácné autozomálně dominantní onemocnění, se projevuje typicky v zimních měsících palmoplantárním erytémem s následným olupováním kůže [7]. Z běžnějších onemocnění patří do klinické diferenciálně diagnostické rozvahy i jednotky typu alergické či iritační kontaktní dermatitidy, dyshidrotického ekzému, keratolysis exfoliativa, případně bulózní forma tiney.

Terapie syndromu je pouze symptomatická a spočívá především v zavedení režimových opatření, zejména v ochraně před traumatizací, déletrvajícím působením vyšších teplot či zapaření kůže aker.

## SOUHRN

### Bulózní projevy na akrálních partiích končetin – syndrom akrálního olupování kůže. Stručný přehled

Autoři popisují případ 30letého muže s dlouholetou anamnézou výskytu tenkostěnných vezikul a bul na kůži rukou a nohou. Histologickým a molekulárně genetickým vyšetřením byla stanovena diagnóza syndromu akrálního olupování kůže. Autoři předkládají přehled současných poznatků o tomto vzácném onemocnění a o jeho základní diferenciální diagnostice.

**Klíčová slova:** syndrom akrálního olupování kůže – histopatologie – *TGM5* – bulózní dermatóza

## SUMMARY

### Bullous Lesions on the Acral Parts of the Limbs – Acral Peeling Skin Syndrome. Minireview

The authors describe a case of a 30-year-old man with a long-standing history of thin-walled blisters on the skin of his hands and feet. Histopathology and molecular genetics confirmed the acral peeling skin syndrome. The authors provide an overview of current knowledge about this rare disorder and its differential diagnosis.

**Key words:** acral peeling skin syndrome – histopathology – *TGM5* – bullous dermatosis

## LITERATURA

1. CAÑUETO, J., BUENO, E., RODRÍGUEZ-DIAZ, E. et al. Acral peeling skin syndrome resulting from mutations in TGM5. *J. Eur. Acad. Dermatol. Venereol.*, 2016, 30(3), p. 477–480.
2. CASSIDY, A. J., VAN STEENSEL, M. A., STEIJLEN, P. M. et al. A homozygous missense mutation in TGM5 abolishes epidermal transglutaminase 5 activity and causes acral peeling skin syndrome. *Am. J. Hum. Genet.*, 2005, 77, p. 909–917.
3. COULOMBE, P. A., KERNS, M. L., FUCHS, E. Epidermolysis bullosa simplex: a paradigm for disorders of tissue fragility. *J. Clin. Invest.*, 2009, 119(7), p.1784–1793.
4. HAS, C. Peeling Skin Disorders: A Paradigm for Skin Desquamation. *J. Invest. Dermatol.*, 2018, 138(8), p. 1689–1691.
5. KRUNIC, A. L., STONE, K. L., SIMPSON, M. A. et al. Acral peeling skin syndrome resulting from a homozygous nonsense mutation in the CSTA gene encoding cystatin A. *Pediatr. Dermatol.*, 2013, 30, p. 87–88.
6. MATHEW, R., OMOLE, O. B., RIGBY, J. et al. Adult-onset acral peeling skin syndrome in a non-identical twin: a case report in South Africa. *Am. J. Case Rep.*, 2014, 15, p. 589–592.
7. RAMSAY, M., NGCUNGCU, T., GRAYSON, W. Keratolytic Winter Erythema: An Update. *Dermatopathology*, 2019, 6(2), p. 126–132.
8. RUIZ RIVERO, J., CAMPOS DOMINGUEZ, M., PARRA BLANCO, V. et al. Acral Peeling Skin Syndrome: A Case Report and Literature Review. *Actas Dermosifiliogr.*, 2016, 107(8), p. 702–704.
9. SARIKA, G. M., IBRAHIM, R., ZLOTOGORSKI, A. et al. Acral peeling skin syndrome resulting from a novel homozygous mutation in the CSTA gene—A report of two cases. *Pediatr. Dermatol.*, 2021, 38(6), p. 1546–1548.

Do redakce došlo dne 26. 1. 2023.

Adresa pro korespondenci:  
doc. MUDr. Eva Sticová, Ph.D.  
Ústav patologie 3. lékařské fakulty  
a FN Královské Vinohrady  
Šrobárova 1150/50  
100 00 Praha 10  
e-mail: eva.sticova@fnkv.cz



## Dermatologický univerzitní nadační fond podporuje již sedmnáctým rokem dermatovenerologii v České republice

- Poskytuje **stipendia** na pobyty na kožních pracovištích v německy mluvících zemích.
- Uděluje **ceny za nejlepší publikace roku** v časopisu Čs. dermatologie.
- Sponzoruje **Bartákovu cenu**.
- **Podporuje časopis** Česko-slovenská dermatologie a Českou dermatovenerologickou společnost ČLS JEP.
- **Financuje vzdělávání** v dermatovenerologii (kurzy, odborná setkání).

**Dermatologický univerzitní nadační fond**  
partner českých dermatovenerologů.

