

## **inzerce ALEXION**

# Deficience lyzozomální kyselé lipázy: jedna z možných příčin dyslipidemie a hepatopatie

Lysosomal acid lipase deficiency: one of the possible causes of dyslipidemia and hepatopathy

Eva Tůmová, Michal Vrablík

III. interní klinika – klinika endokrinologie a metabolismu 1. LF UK a VFN v Praze

✉ MUDr. Eva Tůmová | [eva.tumova@vfn.cz](mailto:eva.tumova@vfn.cz) | [www.vfn.cz](http://www.vfn.cz)

*Doručeno do redakce/Doručené do redakcie/Received 17. 7. 2019*

*Přijato po recenzi/Prijaté po recenzii 3. 9. 2019*

## Komentář k | Editorial on

Reiner Z, Guardamagna O, Nair D et al. Lysosomal acid lipase deficiency – an underrecognized cause of dyslipidaemia and liver dysfunction. *Atherosclerosis* 2014; 235(1): 21–30.

### Abstrakt

Vzácná autosomálně recesivně dědičná střídavá choroba způsobená deleční mutací genu LIPA může krom jiného způsobovat rozvoj dyslipidemie a jaterní dysfunkce. Jedná se o deficit lyzozomální kyselé lipázy (lysosomal acid lipase deficiency – LAL-D), přičemž věk manifestace onemocnění a jeho progresse závisí na typu mutace. V případě, že dojde k projevům nemoci v prvních týdnech po narození, mívá fulminantní průběh a postižení zřídka přežívají šest měsíců života. U starších dětí a dospělých bývají příznaky mírnější a nemoc se manifestuje některým z následujících příznaků: dyslipidemie, hepatomegalie, laboratorní hepatopatie, onemocnění postupně progreduje až k jaterní fibróze, cirrhóze a jaternímu selhání. Další klinickou manifestací bývají kardiovaskulární komplikace, které nejsou výjimkou ani u dětských pacientů. Vzhledem k tomu, že tito pacienti jsou často sledováni gastroenterology, hepatology či kardiology, je onemocnění LAL-D často poddiagnostikováno. Tento článek shrnuje projevy choroby a poskytuje praktický návod, jakým způsobem nemocné vyhledávat a tuto vzácnou střídavou chorobu diagnostikovat, včetně návrhu diagnostického algoritmu s testováním lyzozomální kyselé lipázy. Přehled shrnuje také současné možnosti léčby pacientů s potvrzenou diagnózou LAL-D s možností náhradní enzymové terapie pomocí rekombinantního enzymu.

**Klíčová slova:** deficit lyzozomální kyselé lipázy – dyslipidemie – hepatomegalie – střídavá choroba cholesterolových esterů – Wolmanova choroba

### Abstract

Rare autosomal recessive hereditary storage disease caused by deletion mutation of the LIPA gene may cause, among other things, development of dyslipidemia and liver dysfunction. This is a lysosomal acid lipase deficiency (LAL-D), the age of the disease manifestation and its progression depends on the type of mutation. If the disease manifestations occur during the first weeks after birth, it tends to have a fulminant course and the affected rarely survive six months of life. In older children and adults the symptoms tend to be milder and the disease manifests itself by any of the following symptoms: dyslipidemia, hepatomegaly, laboratory hepatopathy, the disease gradually progresses to lead to liver fibrosis, cirrhosis and liver failure. Another clinical manifestation is frequently cardiovascular complications which are not exceptional even in pediatric patients. Since these patients are often monitored by gastroenterologists, hepatologists or cardiologists, LAL-D is often underdiagnosed. This paper summarizes the manifestations of the disease and provides practical guidance on how to locate patients and diagnose this rare storage disease, including the design for a diagnostic algorithm with lysosomal acid lipase testing. The review also summarizes the current treatment options for patients with a confirmed diagnosis of LAL-D with the possibility of enzyme replacement therapy using a recombinant enzyme.

**Key words:** cholesteryl ester storage disease – dyslipidemia – hepatomegaly – lysosomal acid lipase deficiency – Wolman disease

## Úvod

Deficience lyzozomální kyselé lipázy (LAL-D) je vzácná autosomálně recesivně dědičná strádavá choroba lyzozomů charakterizovaná progresivní akumulací cholesterolových esterů a triglyceridů v játrech, slezině a dalších orgánech. Typickým laboratorním nálezem u pacientů s LAL-D je dyslipidemie, která bývá spojená s akcelerovanou aterosklerózou, předčasnou manifestací kardiovaskulárních onemocnění (KVO) a zvýšenou mortalitou na KVO. U těchto nemocných také nalézáme hepatopatii – hepatomegalii, elevaci jaterních transamináz anebo jaterní steatózu [2].

Jedná se o značně poddiagnostikovanou klinickou jednotku a postižení jedinci bývají často sledováni s nesprávnou diagnózou – familiární hypercholesterolemie, smíšená dyslipidemie, nealkoholická steatohepatitida, nealkoholové onemocnění jater (non-alcoholic fatty liver disease – NAFLD) nebo kryptogenní jaterní cirhóza [3]. Tento článek shrnuje současná doporučení ohledně diagnostiky LAL-D.

## Současné poznatky

LAL-D je heterogenní onemocnění, jehož příznaky a rychlost progresu se u nemocných značně liší [2]. Nejzávažnější průběh a rychlá progresie choroby bývá typicky u dětských pacientů: první popsaný případ z roku 1956 byl nazván jako Wolmanova choroba [4], o pár let později referoval Frederickson případ 12letého chlapce s výraznou hypercholesterolemií, hepatomegalií a jaterní biopsií zjištěnou akumulací cholesterolových esterů [5], přičemž byla tato později se manifestující nemoc pojmenována jako cholesterol ester storage disease (CESD) [1]. Patofyziologické mechanismy vedoucí k rozvoji Wolmanovy choroby i CESD jsou prakticky totožné – podkladem onemocnění je mutace genu *LIPA*,

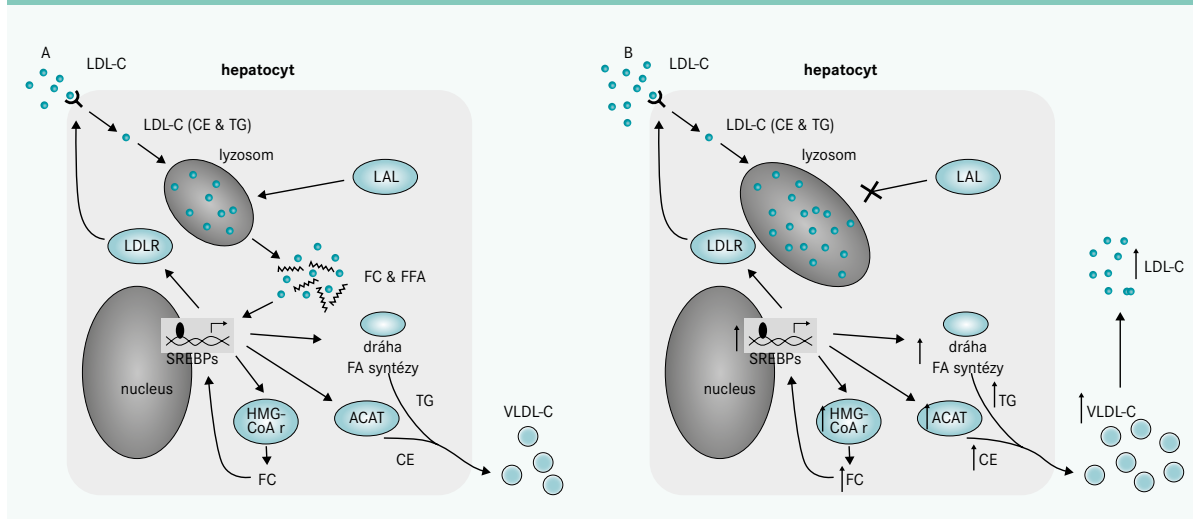
který kóduje lyzozomální kyselou lipázu (LAL), enzym zodpovědný za hydrolýzu cholesterolových esterů a triglyceridů (TAG) uvnitř lipoproteinů o nízké hustotě (Low Density Liprotein – LDL) [6]. Rozdílná progresse onemocnění u pacientů s LAL-D je zřejmě daná typem samotné mutace a stupněm reziduální enzymové aktivity, ale mohou se jistě uplatňovat i jiné faktory (vlivy prostředí apod).

Klinické známky LAL-D mohou být zřejmě již prenatálně: gynekolog při ultrasonografickém vyšetření detekuje fetální ascites či polyhydramnion [7]. Pokud dochází k prvním projevům nemoci u dětských pacientů brzy po narození, obvykle velice rychle progreduje do obrazu multiorgánového selhání s fatálním koncem ve věku 6–12 měsíců [6]. U dětí mezi známkami onemocnění dominuje hepatosplenomegalie, zažívací obtíže charakteru průjmu a zvracení ústící v malabsorpci, poruchy růstu a jaterní selhání. U pediatrických pacientů dochází poměrně rychle k progresi do obrazu jaterní fibrózy až cirhózy na podkladě masivní akumulace esterů cholesterolu a triglyceridů v parenchymu jater, sleziny a nadledvin, v lymfatických žlázách, střevní mukóze, cévním endotelu a kosterní svalovině [8].

Průměrný věk manifestace tohoto strádavého onemocnění je 5 let, aly byly dokumentovány i případy nástupu LAL-D až ve věku 44 let u muže a 68 let u ženy [2]. V případě starších dětí a dospělých má LAL-D variabilnější klinický obraz. Abnormality lipidogramu (nález prakticky neodlišitelný od familiární hypercholesterolemie) a hepatopatie (hepatomegalie) jsou naprosto typickým fenotypovým projevem LAL-D [2]. Jedná se tedy o příznaky často provázející mnoho jiných chorob, což je jistě hlavní příčinou poddiagnostikování LAL-D.

Obecně odhadovaná prevalence onemocnění je přibližně 1 : 40 000–300 000 [8], přičemž je tento odhad velmi limi-

Schéma 1 | Funkce lyzozomální kyselé lipázy v hepatocytu. Upraveno podle [1]



CE – estery cholesterolu FC – volný cholesterol/Free Cholesterol FA – mastné kyseliny/Fatty Acids FFA – volné mastné kyseliny/Free Fatty Acids HMG-CoAr – HMG-CoA reduktáza LAL – lyzozomální kyselá lipáza LDL-C – LDL-cholesterol LDLR – LDL-receptor TAG – triglyceridy VLDL – částice o velmi nízké hustotě/Very Low Density Lipoprotein

tván nízkým počtem popsaných případů v literatuře a pravděpodobně únikem nemocných pacientů diagnostice [1].

### Genetický podklad

Podkladem LAL-D je mutace genu *LIPA* na chromosomu 10q23.2, který má 10 exonů a je přibližně 45 kb dlouhý [8]. LAL-D je autosomálně recesivně dědičná choroba, nemocní jsou tedy typicky homozygoti nebo složení heterozygoti. Dosud bylo popsáno více než 40 ztrátových mutací, přičemž nejzávažnější alterace (nonsense nebo bodové mutace) ústí v zařazení stop kodonu a klinicky se manifestují v časném dětství, zatímco mutace méně závažné v pokročilejším věku [9]. U více než poloviny postižených jedinců bývá defekt exonu 8 (E8SJM c.894G > A), ústící v deleci exonu 8 v mRNA a reziduální aktivitu LAL.

### Patogeneze

Svou rolí v hydrolýze esterů cholesterolu a TAG má LAL klíčovou úlohu v metabolismu lipidů – vznikající volné mastné kyseliny spolu s volným cholesterolem (a jejich oxidované deriváty) se účastní buněčné homeostázy a interagují s transkripčními faktory, čímž modulují expresi genů zapojených v syntéze a vychytávání cholesterolu a následně v celém procesu lipogeneze [10]. Za normálních okolností dochází při intracelulárním nadbytku volného cholesterolu ke snížení počtu LDL-receptorů na povrchu hepatocytu, inhibici HMG-CoA reduktázy a stimulaci acyl-cholesterol acyl-transferázy – těmito kroky buňka eliminuje další vzestup obsahu cholesterolu. V okamžiku snížené či zcela chybějící aktivity LAL nejsou dostatečně degradovány cholesterolové estery a TAG – ty buňka akumuluje v lyzosomech a postrádá volný cholesterol, proto stupňuje endogenní produkci zvýšením aktivity HMG-CoA reduktázy a zvýší endocytózu cestou LDL-receptorů (schéma 1). V neposlední řadě dochází k výrazně vyšší produkci apolipoproteinu B (apoB) a LDL-C [11]. Proto lze u nemocných s LAL-D zjistit typicky výraznou elevaci LDL-C provázenou také vyšší hladinou celkového cholesterolu a TAG, a sníženou koncentraci lipoproteinů o vysoké hustotě (HDL-C) [12], která je daná poklesem tvorby zralých HDL-částic.

### Příznaky LAL-D

Známky onemocnění, shrnuté v původním článku prof. Reiner, se mezi nemocnými výrazně liší, přičemž mnohé klinické manifestace jsou společné s jinými, především kardiovaskulárními, metabolickými a jaterními chorobami s výrazně vyšší prevalencí. „Fulminantní průběh je vidán u novorozenců a kojenců, kdy dominují gastrointestinální příznaky (zvracení, průjem, steatorea) a neprospívání, v případě masivní hepatosplenomegalie může dojít až k abdominální distenzi“, popisuje prof. Reiner. Slezina může ve věku 2–3 měsíců dosahovat až dvacetinásobku své obvyklé velikosti [13]. Charakteristické bývají kalcifikace nadledvin, zjištěné až u 50 % postižených starších dětí [2]. Nepatrně pozdější manifestace onemocnění jsou spojené s multiorgánovým selháním, případně předcházející jaterní cirhózou a kachexií [8].

U starších dětí a dospělých jsou projevy onemocnění méně typické a prakticky nedefinovatelné a detekce choroby je víceméně náhodná [14]. Přibližně třetina starších dětí mívá těžké gastrointestinální obtíže zahrnující průjemy, zvracení, bolesti břicha, malabsorpci [14], ale referovány byly i další příznaky, jako je cholestáza, zpomalení růstu, adrenální kalcifikace, ikterus, dysfunkce močového měchýře atd [2]. Lipidogram typický pro dospělé s LAL-D je dle prof. Reiner dán „velmi vysokou hladinou LDL-C, celkového cholesterolu, apoB a poklesem HDL-C, což je spojené s akcelerovanou aterosklerózou a vzestupem KV rizika“ [1]. Laboratorní hepatopatie (elevace sérových aminotransferáz) bývá typická již před manifestací jaterního poškození, které mívá různé stupně od asymptomatické hepatopatie zjistitelné pouze laboratorně, přes pomalou progresi v pokročilejším věku, až po těžkou formu spojenou s cirhózou a všemi jejími komplikacemi (portální hypertenze, ascites, jícnové varixy, krvácení do gastrointestinálního traktu, kachexie a kóma), následným jaterním selháním a smrtí [2]. Histologicky lze při akumulaci cholesterolových esterů a TAG v lyzosomech hepatocytu zjistit mikrovezikulární steatózu a různý stupeň portální a periportální fibrózy, makroskopicky má bioptický vzorek jater jasně žluté zbarvení [3]. Jaterní biopsie není ovšem diagnostická, nehledě na fakt, že tento zákrok nese svá rizika a při odběru vzorku nemusí být zachycena postižená tkáň.

Diferenciální diagnostika může být vzhledem k nejednoznačným příznakům náročná a pacienti postižení LAL-D snadno diagnóze uniknou, což vede k neadekvátní léčbě [2]. Mezi časté chybné diagnózy patří familiární hypercholesterolemie (FH). Existuje však cesta, jak odlišit LAL-D od FH. Prof. Reiner radí v první řadě zjistit detailní rodinnou anamnézu – napoví, že se nejedná o onemocnění děděné autosomálně dominantní cestou. Laboratorně bývá koncentrace LDL-C jistě vyšší u nemocných s FH, u kterých také nezjistíme sníženou koncentraci HDL-C. Další chybnou diagnózou bývá NAFLD nebo NASH, pacienti s LAL-D nemívají ve všech případech hepatomegalii, někteří mohou mít zcela normální nebo jen lehce vyšší hladinu aminotransferáz. Jistě je třeba vyloučit virovou hepatitidu nebo autoimunitní onemocnění jater. Jedinci s metabolickým syndromem mívají typicky vyšší hladinu TAG a bývají obézní, lze u nich detekovat diabetes či prediabetes.

### Screening LAL-D

S cílem včasné diagnostiky byl navržen diagnostický algoritmus (schéma 2), přičemž při diagnostice je třeba vzít v úvahu věk pacienta – u dětí je např. typicky nižší hladina LDL-C než u dospělých. Abychom zvýšili pravděpodobnost záchytu onemocnění, je třeba zbystrit u všech dětí s lipidovým profilem podobným FH (nad 95. percentilem pro daný věk a pohlaví) [15].

Diagnostika onemocnění je daná potvrzením snížené aktivity LAL či mutace genu *LIPA* [2]. Měření aktivity enzymu bylo nejprve prováděno v kultuře fibroblastů, periferních leukocytů nebo jaterní tkáni za využití speciální analýzy,

ovšem substrát nebyl vždy zcela specifický pro LAL, zůstávala tudíž určitá pravděpodobnost falešně negativní diagnózy. Proto byla vyvinuta nová metoda ke stanovení aktivity LAL ve vzorku sušené krve [16], při níž je využit rozdíl aktivity všech lipáz spolu s LAL a aktivity zbytkových lipáz po utlumení LAL specifickým inhibitorem Lalstat 2 – tento rozdíl je přičítán samotné aktivitě LAL. Tato metoda vykazuje vynikající výsledky v odlišení zdravých jedinců a nemocných s LAL-D a potažmo sníženou aktivitou LAL. Genetický test spočívá v kompletním sekvenování kódující oblasti genu *LIPA*, což je metoda nákladná a náročná, nehledě na fakt, že některé specifické mutace mohou i při tomto vyšetření uniknout. Je tedy vhodnější zvolit jednodušší a spolehlivější metodu testováním aktivity enzymu.

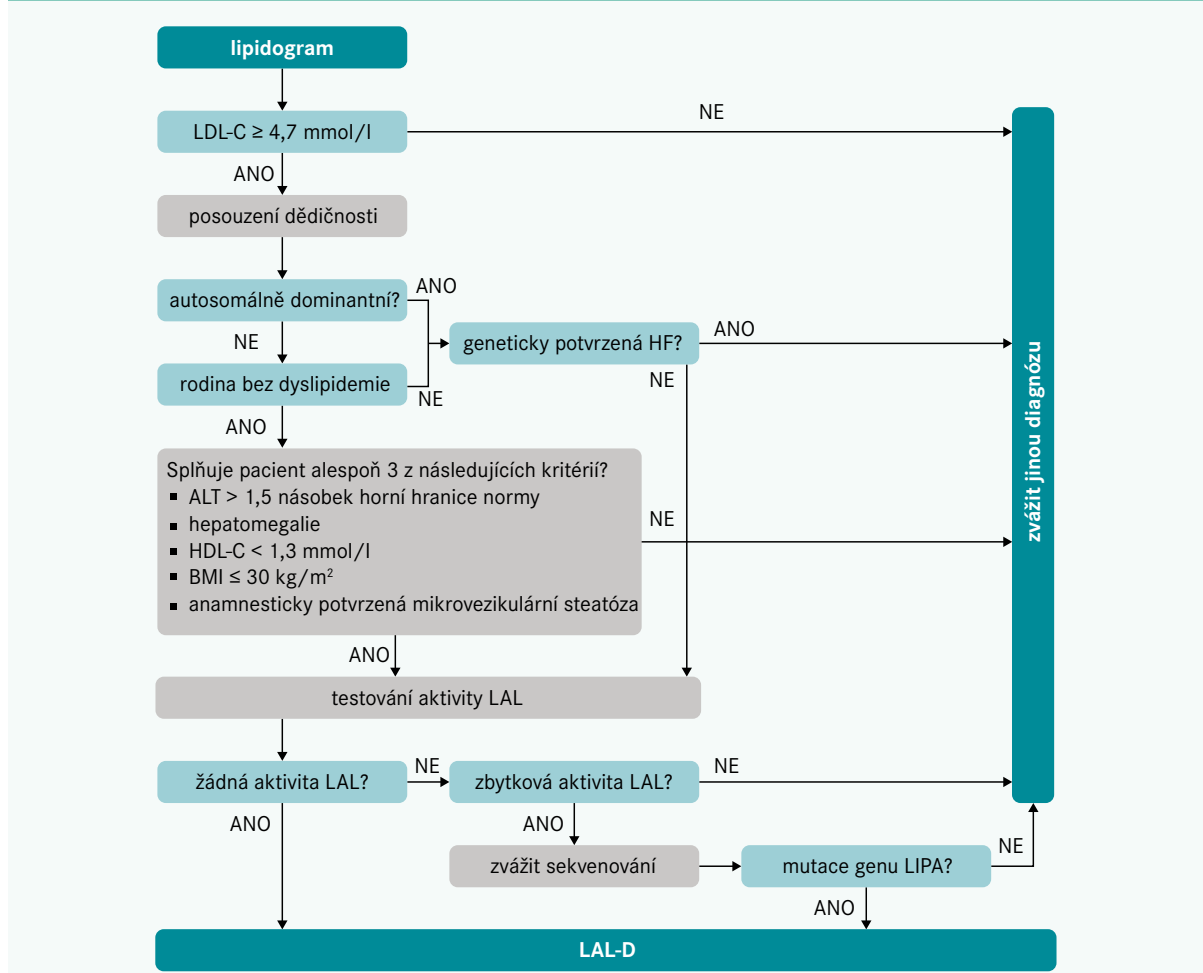
### Léčba

Přínos hypolipidemické léčby statiny není dle prof. Reinera u nemocných s LAL-D zcela jasný. V případech akumulace cholesterolových esterů v jaterní buňce není pravděpodobné,

že budou statiny působit hepatoprotektivně a u pacientů i přes intenzivní hypolipidemickou léčbu přetrvává elevace sérových aminotransferáz [2]. Navíc efekt statinů ve smyslu tlumení aktivity HMG-CoA reduktázy a následné zvýšené exprese LDL-receptorů na hepatocytu a vyššího vychytávání LDL-částic může teoreticky vést k další akumulaci esterů cholesterolu v lysosomech a potenciálně akcelerovanému poškození jaterní buňky – ze 12 sledovaných pacientů s LAL-D léčených statiny v recentním review došlo ve všech případech k progresi hepatopatie, 6 pacientů během sledování zemřelo či podstoupilo transplantaci jater [2]. Na druhou stranu lze u těchto vysoce KV-rizikových pacientů snížením LDL-C ovlivnit předčasnou manifestaci KVO, jakoli některé ze studií potvrdily u pacientů s LAL-D přetrvávání dyslipidemie i přes hypolipidemickou léčbu statiny [17].

Léčba ezetimibem u 15letého chlapce s LAL-D v průběhu 6 měsíců měla za následek normalizaci jaterních testů a pokles hladiny celkového a LDL-cholesterolu [18], po roce došlo dokonce k poklesu vstupně elevovaných zánětlivých parametrů.

**Schéma 2 | Diagnostický algoritmus pro screening LAL-D. Upraveno podle [1]**



ALT – AlaninaminoTransferáza BMI – Body Mass Index HDL-C – HDL-cholesterol LAL – lyzosomální kyselá lipáza