

Využití fenofibrátu v prevenci progresse diabetické retinopatie: mezioborový konsenzus

The use of fenofibrate in the prevention of diabetic retinopathy progression: an interdisciplinary consensus

Martin Prázný¹, Tomáš Sosna², Libor Hejsek³, Jarmila Heissigerová⁴, Michal Vrablík⁵ (za panel odborníků) a Zuzana Zafarová

¹Česká diabetologická společnost ČLS JEP z.s.

²Centrum diabetologie, oční ambulance, IKEM, Praha

³Česká vitreoretinální společnost

⁴Česká oftalmologická společnost ČLS JEP

⁵Česká internistická společnost ČLS JEP

✉ prof. MUDr. Martin Prázný, CSc., Ph.D. | mpra@lf1.cuni.cz | http://www.diab.cz

Doručené do redakcie | Doručeno do redakce | Received 15. 1. 2025

Úvod

Fenofibrátu je v poslední době věnována pozornost jako nová farmakoterapie v prevenci diabetické retinopatie (DR). Tento zájem vyvolaly výsledky studie LENS (Lowering Events in Non-proliferative retinopathy in Scotland) [1] s kvalitním designem, které dokládají významné snížení rizika progresse DR a potřeby laserového ošetření sítnice u pacientů s diabetem 1. i 2. typu (DM1T, DM2T) s nově zachyceným časným stadiem DR. Tyto výsledky potvrzují a doplňují předešlá zjištění z kontrolovaných studií i z reálné praxe [2–9]. Fenofibrát schválený v léčbě dyslipidemie [10] vykazuje zřejmě pleiotropní účinky, které jsou podstatou jeho přínosu v prevenci progresse DR [11]. Mezioborový konsenzus (diabetologie, oftalmologie a interna) přináší konkrétní doporučení, jak fenofibrát v této nové indikaci, předkládané ke schválení EMA, již dnes využít.

Data z klinických studií, ze kterých konsenzus vychází

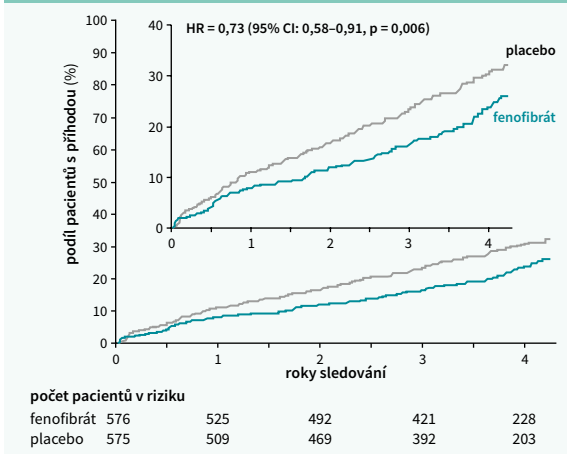
Zásadním podkladem konsenzuálního doporučení je studie LENS [1]. Randomizovala 1 151 dospělých s DM1T či DM2T s retinopatií nebo makulopatií, kteří nesplňovali podmínky pro odeslání k oftalmologovi, k užívání fenofibrátu 145 g/den (u jedinců s poruchou funkce ledvin obden) nebo placebo. Průměrný věk účastníků byl 61 let, průměrná délka trvání DM činila 18 let, v populaci bylo 26 % pacientů s DM1T, 96 % zařazených mělo mírnou bilaterální DR a u 10 % byla patrná makulopatie alespoň na 1 oku a 75 % užívalo statiny. Složený primární sledovaný parametr zahrnoval rozvoj DR nebo makulopatie vyžadující odeslání k oftalmologovi nebo léčbu (intravitreální injekce, laserové ošetření sítnice nebo vitrektomie).

Během mediánu sledování 4 let se sledovaný parametr objevil u 22,7 % pacientů užívajících fenofibrát a u 29,2 %

užívajících placebo (HR 0,73; 95% CI 0,58–0,91; p = 0,006), graf. Významný přínos fenofibrátu byl zjištěn i u některých jednotlivých složek sledovaného parametru: k progresi DR došlo u 32,1 % pacientů užívajících fenofibrát vs u 40,2 % užívajících placebo (HR 0,74; 95% CI 0,61–0,90) a k rozvoji makulárního edému u 3,8 % vs 7,5 % pacientů (HR 0,50; 95% CI 0,30–0,84) [1].

Studie LENS splňuje parametry registrační klinické studie. Potvrdila pohled České diabetologické společnosti (ČDS) na využití fenofibrátu u pacientů s DR, který vycházel z předcho-

Graf | Výskyt složeného sledovaného parametru (rozvoj DR nebo makulopatie vyžadující odeslání k oftalmologovi nebo léčbu) u pacientů s diabetem a časnými změnami na sítnici během 4 let léčby fenofibrátem nebo podávání placebo ve studii LENS. Upraveno podle [1]



zích kontrolovaných studií, v nichž nebyla účinnost fenofibrátu u DR primárním sledovaným parametrem. Jedná se o placebo kontrolovanou studii FIELD (2007) zahrnující 9 795 pacientů s DM2T (ve věku 50–75 let), ve které fenofibrát významně snížil potřebu prvního laserového ošetření pro DR, zejména v případě preexistující retinopatie (u 3,1 % vs 14,6 % pacientů; $p = 0,004$) [3]. Dílčí studie ACCORD-Eye (2010) sledovala u pacientů s DM2T progresi DR o ≥ 3 stupně nebo potřebu laserové terapie/vitrektomie během 4 let.

Kombinovaná léčba fenofibrátem + statinem (u 1 593 pacientů s dyslipidemií) riziko sledovaného parametru významně snížila v porovnání se samotnou léčbou statinem (6,5 % vs 10,2 % pacientů, OR = 0,60; $p = 0,006$) [4].

Podobná data ukazují i studie z reálné praxe. Retrospektivní britská práce z roku 2013 popsala přibližně 20% snížení prvního výskytu DR u pacientů s DM2T při léčbě fibráty v porovnání s pacienty neužívajícími fibráty [12]. Populační tchajwanská studie ukázala snížení rizika vzniku DR u pacientů s DM2T při léčbě fenofibrátem o 25 % [6]. Podle analýzy dat zdravotní pojišťovny v USA je přidání fenofibrátu ke statinům u pacientů s DM2T nebo s metabolickým syndromem s preexistující DR spojeno se snížením rizika progresu neproliferativní DR do proliferativní/zrak ohrožující DR [7,8].

Metaanalýza 3 placebem kontrolovaných studií (FIELD, ACCORD-Lipid a LDS) zahrnujících celkem 19 504 účastníků ukázala, že léčba fenofibrátem snižuje u pacientů s DM2T a DR potřebu ošetření sítnice laserem o více než 20 % v porovnání s placebem [9].

Výsledky popsanych studií se promítají i do národních a mezinárodních doporučení pro léčbu DR (Royal College of Ophthalmologists - RCOphth, American Diabetes Association - ADA, European Society of Retina Specialists - EURETINA, National Institute for Health and Care Excellence - NICE, Česká diabetologická společnost - ČDS, Česká vitreoretinální společnost - ČVRS, Česká oftalmologická společnost - ČOS) [12–17].

Pleiotropní účinky fenofibrátu

V popsáném příznivém efektu fenofibrátu v prevenci progresu DR se mohou uplatňovat jeho hypolipidemické účinky, především snížení hladiny triglyceridů (TG), vzhledem k doložené souvislosti mezi makrovaskulárními a mikrovaskulárními komplikacemi diabetu [18]. Výše popsané studie ale naznačují významnou roli účinků fenofibrátu, které jsou nezávislé na změnách lipidogramu účinky fenofibrátu, mezi než patří inhibice angiogeneze, inhibice adhezivních molekul, antioxidační aktivita, protizánětlivý efekt a prevence endotelové apoptózy [11].

Aktuální diagnostika a léčba diabetické retinopatie v ČR

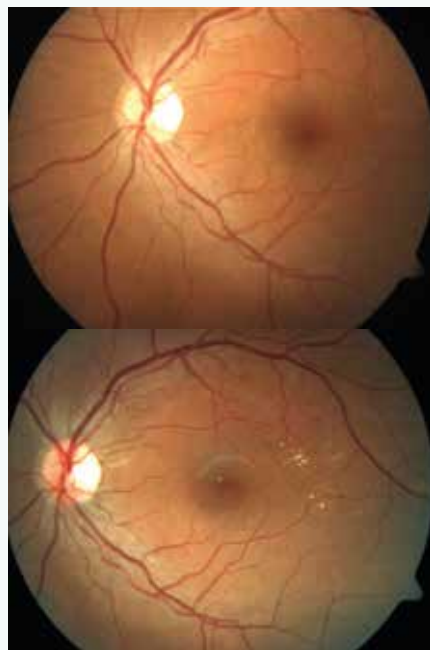
Podle společného doporučení ČDS a ČOS pro screening DR v ČR z roku 2016 má diabetolog odesílat pacienta k vyšetření oftalmologem v době stanovení diagnózy DM a dále mi-

nimálně 1krát za rok [19]. Podle aktualizace těchto doporučení z roku 2022 je pro screening DR ekvivalentní vyšetření sítnice pomocí počítačové analýzy digitálních snímků sítnice nemydriatickou kamerou [20]. ČDS nabízí kurzy používání nemydriatických kamer pro screening DR, které zahrnují i informaci, že nasazení fenofibrátu je jedna z cest, jak oddálit progresi DR. Velká část diabetologů fenofibrát v prevenci progresu DR používá.

Základ léčby DR spočívá v kompenzaci glykemie, hypertenze a dyslipidemie [17]. Hladina TG je prokázaným nezávislým rizikovým faktorem DR [22]. Hypolipidemická léčba u pacientů s DM1T vede i bez kompenzace hypertenze a diabetu k výraznému zlepšení nálezu na sítnici (obr) s vymizením tvrdých ložisek a zmírněním diabetického makulárního edému (DME) [22]. Doporučení ČOS a ČVRS zmiňují spojitost mezi sérovými lipidy a DR a uvádějí, že léčba fenofibrátem (popř. v kombinaci se statiny) vede k významnému snížení rizika DR [27].

U velmi pokročilé neproliferativní DR (stupně 3) a u proliferativní DR lze využít fokální fotokoagulační terapii laserem, nebo panretinální fotokoagulaci. Ve farmakologické léčbě DR se používají intravitreální aplikace antiVEGF preparátů (nevýhodami jsou vyšší cena a potenciální rizika vyplývající z nitroočního podání). Chirurgická léčba – pars plana vitrektomie – je indikována v případech nedostatečné účinnosti laserové či farmakologické léčby. Klinické studie

Obr | Vymizení tvrdých ložisek na sítnici po 1 roce hypolipidemické léčby u pacienta s DM1T s hraničními hodnotami lipoproteinů a TG při absenci kompenzace glykemie a hypertenze, ale s kompenzací lipidů k normě. Archiv FTN, Praha, použito se souhlasem doc. T. Sosny



také dokládají pozitivní efekt kombinace těchto léčebných možností [21]. Časný záchyt lehkých stadií DR a adekvátní léčba zahrnující podávání fenofibrátu by mohly předejít řadě finančně nákladných terapeutických postupů a zlepšit kvalitu života pacientů s diabetem. Nákladová efektivita léčby fenofibrátem by měla být velmi příznivá vzhledem k jeho nízké ceně v porovnání s cenou antiVEGF terapie a laserového ošetření u DR.

Konsenzuální doporučení pro využití fenofibrátu u pacientů s diabetickou retinopatií

Zástupci ČDS, ČOS, ČVRS a České internistické společnosti se shodují, že na základě dosavadních konzistentních důkazů lze fenofibrát považovat za lék, který zpomaluje progresi časných stadií DR a měl by být doporučen u dospělých pacientů s DM1T i DM2T s časnými stadii DR. S léčbou DR nelze váhat.

- Studie LENS dobře definuje pacienty pro léčbu fenofibrátem: jsou to jedinci, u nichž došlo při screeningu k záchytu DR, která ještě nevyžaduje odeslání k oftalmologovi. Dochází k většímu terapeutickému zásahu než při kontrole 1krát ročně (tj. DR stupně ≤ 2). Výsledky popsání studií dokládají jednoznačně efekt fenofibrátu u diabetiků s počínající DR, nikoliv v prevenci DR.
- DR může být zachycena jak při oftalmologickém vyšetření, tak při analýze snímků z nemydriatické kamery pomocí umělé inteligence (AI) v rámci screeningu DR.
- Fenofibrát je doporučen pro všechny dospělé s DM1T nebo DM2T s počátečními stadii DR bez omezení specializace předepisujícího lékaře. Měl by být předepisován v prevenci progresu DR již od počátečních (i minimálních) projevů. Indikovat a předepsat by jej měl lékař, který DR zjistí – oftalmolog či diabetolog (oftalmolog případně ve spolupráci s diabetologem/internistou).
- Doporučená dávka je 145 mg/den (u jedinců s eGFR 30–59 ml/min/1,73m² je to 145 mg obden).
- Fenofibrát je dobře tolerován a významně nezvyšuje riziko dlouhodobých renálních komplikací i přes krátkodobé střední zvýšení hladiny kreatininu po jeho nasazení. Bezpečnost kombinace statinů s fibráty je prokázána. **Pozn.: Fenofibrát by ale neměl užívat diabetik léčený pioglitazonem** (riziko může vyplývat z kombinace agonisty PPAR-gama, tj. pioglitazonu a agonisty PPAR-alfa, tj. fenofibrátu). Pioglitazon je rovněž lék, který zvyšuje riziko diabetického makulárního edému (DME). Před jeho nasazením by měl být pacient vyšetřen oftalmologem s následnou oftalmologickou kontrolou po 3 měsících.
- Kontraindikace fenofibrátu zahrnují poruchu funkce jater, onemocnění žlučníku, těžkou renální insuficienci (eGFR < 30 ml/min/1,73 m²), chronickou nebo akutní pankreatitidu a známou alergii na světlo.
- Ukončení podávání fenofibrátu je vhodné u velmi pokročilých stavů DR, v případě ischemického DME a rizikové formy proliferativní DR.

- V léčbě DR má být fenofibrát adjuvantní léčbou ke kompenzaci modifikovatelných rizikových faktorů a pravidelnému očnímu vyšetření.

Oftalmologové, diabetologové, internisté a praktičtí lékaři by měli být informováni o doporučené indikaci fenofibrátu v prevenci progresu DR a tuto léčbu nevysazovat při uspokojivých hodnotách lipidogramu.

Tento mezioborový konsenzus podporují ČOS, ČVRS, ČDS a Česká internistická společnost. Jeho uplatňování v klinické praxi je třeba pravidelně přehodnocovat v závislosti na nových poznatcích a výsledcích klinického výzkumu.

Autoři děkují MUDr. Zuzaně Zafarové za pomoc při přípravě textu tohoto konsenzu.

Literatura

1. Preiss D, Logue J, Sammons E et al. Effect of Fenofibrate on Progression of Diabetic Retinopathy. NEJM Evid 2024; 3(8): EVIDoa2400179. Dostupné z DOI: <<http://dx.doi.org/10.1056/EVIDoa2400179>>.
2. Keech AC, Mitchell P, Summanen PA et al. Effect of fenofibrate on the need for laser treatment for diabetic retinopathy (FIELD study): a randomised controlled trial. Lancet 2007; 370(9600): 1687–1697. Dostupné z DOI: <[http://dx.doi.org/10.1016/S0140-6736\(07\)61607-9](http://dx.doi.org/10.1016/S0140-6736(07)61607-9)>.
3. Ginsberg HN, Elam MB, Lovato LC et al. [ACCORD Study Group]. Effects of combination lipid therapy in type 2 diabetes mellitus. N Engl J Med 2010; 362(17): 1563–1574. Dostupné z DOI: <<http://dx.doi.org/10.1056/NEJMoa1001282>>.
4. Chew EY, Ambrosius WT, Davis MD et al. [ACCORD Study Group and ACCORD Eye Study Group]. Effects of Medical Therapies on Retinopathy Progression in Type 2 Diabetes. N Engl J Med 2010; 363(3): 233–244. Dostupné z DOI: <<http://dx.doi.org/10.1056/NEJMoa1001288>>.
5. Morgan CL, Owens DR, Aubonne P et al. Primary prevention of diabetic retinopathy with fibrates: a retrospective, matched cohort study. BMJ Open 2013; 3(12): e004025. Dostupné z DOI: <<http://dx.doi.org/10.1136/bmjopen-2013-004025>>.
6. Lin YC, Chen YC, Horgn JT et al. Association of Fenofibrate and Diabetic Retinopathy in Type 2 Diabetic Patients: A Population-Based Retrospective Cohort Study in Taiwan. Medicina (Kaunas) 2020; 56(8): 385. Dostupné z DOI: <<http://dx.doi.org/10.3390/medicina56080385>>.
7. Meer E, Bavinger JC, Yu Y et al. Association of Fenofibrate Use and the Risk of Progression to Vision-Threatening Diabetic Retinopathy. JAMA Ophthalmol 2022; 140(5): 529–532. Dostupné z DOI: <<http://dx.doi.org/10.1001/jamaophthalmol.2022.0633>>.
8. Kim NH, Choi J, Kim YH et al. Addition of fenofibrate to statins is associated with risk reduction of diabetic retinopathy progression in patients with type 2 diabetes and metabolic syndrome: A propensity-matched cohort study. Diabetes Metab 2023; 49(3): Dostupné z DOI: <<http://dx.doi.org/10.1016/j.diabet.2023.101428>>.
9. Preiss D, Spata E, Holman RR et al. Effect of Fenofibrate Therapy on Laser Treatment for Diabetic Retinopathy: A Meta-Analysis of Randomized Controlled Trials. Diabetes Care 2022; 45(1): e1–e2. Dostupné z DOI: <<http://dx.doi.org/10.2337/dc21-1439>>.
10. Lipanthy. Souhrn údajů o léčivém přípravku. Dostupné z WWW: <www.sukl.cz>.
11. Noonan JE, Jenkins AJ, Ma JX et al. An update on the molecular actions of fenofibrate and its clinical effects on diabetic retinopathy and other microvascular end points in patients with diabetes. Diabetes 2013; 62(12): 3968–3975. Dostupné z DOI: <<http://dx.doi.org/10.2337/db13-0800>>.
12. The Royal College of Ophthalmologists. Diabetic Retinopathy Guidelines December 2012. Dostupné z WWW: <<https://www.rcophth.ac.uk/wp-content/uploads/2021/08/2012-SCI-267-Diabetic-Retinopathy-Guidelines-December-2012.pdf>>.

13. Solomon SD, Chew E, Duh EJ et al. Diabetic Retinopathy: A Position Statement by the American Diabetes Association. *Diabetes Care* 2017; 40(3): 412–418. Dostupné z DOI: <<http://dx.doi.org/10.2337/dc16-2641>>. Erratum in Erratum. Solomon SD, Chew E, Duh EJ, Sobrin L et al. *Diabetes Care* 2017; 40(6): 809. Dostupné z DOI: <<http://dx.doi.org/10.2337/dc17-er06e>>. Erratum. Diabetic Retinopathy: A Position Statement by the American Diabetes Association. *Diabetes Care* 2017; 40: 412–418. Solomon SD, Chew E, Duh EJ et al. *Diabetes Care* 2017; 40(9):1285. Dostupné z DOI: <<http://dx.doi.org/10.2337/dc17-er09>>.
14. [American Diabetes Association Professional Practice Committee]. American Diabetes Association. 12. Retinopathy, Neuropathy, and Foot Care: Standards of Care in Diabetes – 2024. *Diabetes Care* 2024; 47(Suppl. 1): S231–S243. Dostupné z DOI: <<http://dx.doi.org/10.2337/dc24-S012>>.
15. Wong TY, Sun J, Kawasaki R et al. Guidelines on Diabetic Eye Care: The International Council of Ophthalmology Recommendations for Screening, Follow-up, Referral, and Treatment Based on Resource Settings. *Ophthalmology* 2018; 125(10): 1608–1622. Dostupné z DOI: <<http://dx.doi.org/10.1016/j.ophtha.2018.04.007>>.
16. Schmidt-Erfurth U, Garcia-Arumi J, Bandello F et al. Guidelines for the Management of Diabetic Macular Edema by the European Society of Retina Specialists (EURETINA). *Ophthalmologica* 2017; 237(4): 185–222. Dostupné z DOI: <<http://dx.doi.org/10.1159/000458539>>.
17. Diabetic retinopathy: management and monitoring. NICE guideline [NG242]. Publikováno 13. srpna 2024. Dostupné na WWW: <<https://www.nice.org.uk/guidance/ng242>>.
18. Brownrigg JR, Hughes CO, Burleigh D et al. Microvascular disease and risk of cardiovascular events among individuals with type 2 diabetes: a population-level cohort study. *Lancet Diabetes Endocrinol* 2016; 4(7): 588–597. Dostupné z DOI: <[http://dx.doi.org/10.1016/S2213-8587\(16\)30057-2](http://dx.doi.org/10.1016/S2213-8587(16)30057-2)>.
19. Pelikánová T, Kvapil T, Škrha J za ČDS, Kalvodová B, Sosna T, Ernest J et al za ČOS a ČVRS. Doporučené postupy pro diagnostiku a léčbu diabetické retinopatie. DMEV 2016; 19(2).
20. ČDS. Stanovisko České diabetologické společnosti ČLS JEP k vyšetření diabetické retinopatie pomocí počítačové analýzy digitálních snímků sítnice. Dostupné z WWW: <<https://www.diab.cz/standardy>>.
21. Studnička J, Němčanský J, Vysloužilová D et al. Doporučené postupy diagnostiky a léčby diabetické retinopatie. *Čes a Slov Oftal* 2023; 79(5): 238–247. Dostupné z WWW: <<https://www.cvrs.cz/dokumenty/DoporucenePostupyDR.pdf>>.
22. Klein BE, Myers CE, Howard KP et al. Serum Lipids and Proliferative Diabetic Retinopathy and Macular Edema in Persons With Long-term Type 1 Diabetes Mellitus: The Wisconsin Epidemiologic Study of Diabetic Retinopathy. *JAMA Ophthalmol* 2015 May; 133(5): 503–510. Dostupné z DOI: <<http://dx.doi.org/10.1001/jamaophthalmol.2014.5108>>.