

Oční komplikace po embolizaci v povodí arteria carotis interna – kazuistika

Ernest J., Kramplová Poláčková V., Charvát F.¹

Oční klinika 1. LF a ÚVN, Praha, přednosta doc. MUDr. Jiří Pašta, CSc.
¹Radiologické oddělení ÚVN, Praha, primář MUDr. František Charvát, Ph.D.

Práce byla přednesena na XIV. výročním sjezdu ČOS, který se konal 15.-17.6.2006 v Plzni.

SOUHRN

Předmětem sdělení je případ 53leté pacientky přijaté na naši kliniku se syndromem hrotu očnice po embolizaci v povodí arteria carotis interna (ACI) pro recidivující epistaxi při Morbus (M.) Rendu-Osler-Weber. Bezprostředně po výkonu na levostranné ACI si pacientka stěžovala na prudkou bolest homolaterální poloviny hlavy a oka a poruchu zraku. Při neurologickém a oftalmologickém konziliu diagnostikována porucha vizu a motility bulbu LO. Na naši kliniku byla pacientka přeložena týden po výkonu s klinicky vyjádřeným syndromem hrotu levé očnice – amaurozou, ptózou, totální oftalmoplegií a protruzí bulbu. Během hospitalizace zjištěny progredující výpady až koncentrické zúžení zorného pole PO (tj. na kontralaterální straně provedené embolizace) při vizu PO 6/6. Pacientka léčena celkově i lokálně kortikoidy.

Priznaky postupně ustupovaly, při kontrolní hospitalizaci za 3 týdny po výkonu byla hybnost bulbu LO omezena jen v krajních polohách, přetrvávala mírná ptóza a vnitřní oftalmoplegie, nebyla přítomna protruze bulbu, setrvalým stavem zůstala amauroza. Na perimetru PO došlo k vymizení koncentrického zúžení, zůstává relativní deprese v nazální polovině ZP.

Klíčová slova: embolizace, mikrosféry, výpady v zorném poli, syndrom hrotu očnice

SUMMARY

Ophthalmic Complications after the Embolization of the Internal Carotid Artery – a Case Report

The case report concerns about a 53 years old lady with Rendu-Osler-Weber disease, who was referred to our Department with the orbital apex syndrome after embolization of the internal carotid artery (ICA) due to repeating epistaxis. Immediately after the surgical procedure concerning the left-sided ICA, the patient complained about sharp hemicrania and pain of the ipsilateral eye, and diminished vision as well. The neurological and ophthalmologic examinations found decreased vision and limited movement of the eyeball on the left side. The patient was handed over to our Department inpatient care after one week after the surgery with clinically expressed syndrome of the left orbital apex – amaurosis, ptosis, total ophthalmoplegia, and protrusion of the eyeball. During the stay in the hospital, the progression of scotomas of the visual field with remaining concentric visual field on the right side (i.e. contralateral to the procedure) was found. The central vision of the right eye remained 20/20. The patient was treated by means of corticosteroids systemically as well as locally. The signs gradually subsided; during the control stay in hospital after three weeks after the surgery, the movements were limited in the far periphery only; slight ptosis and internal ophthalmoplegia remained; no protrusion of the eyeball was present; the amaurosis of the left eye remained permanent. In the visual field of the right eye, the concentric restriction disappeared and slight depression in the nasal half of the visual field remained only.

Key words: embolization, microspheres, visual field defects, syndrome of the orbital apex

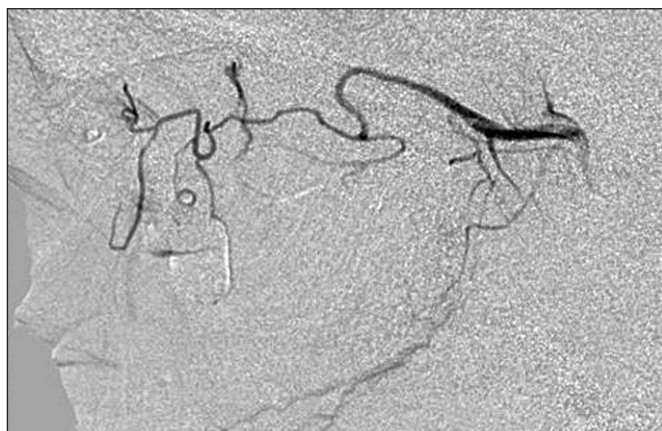Čes. a slov. Oftal., 64, 2008, No. 5, p. 202–206

ÚVOD

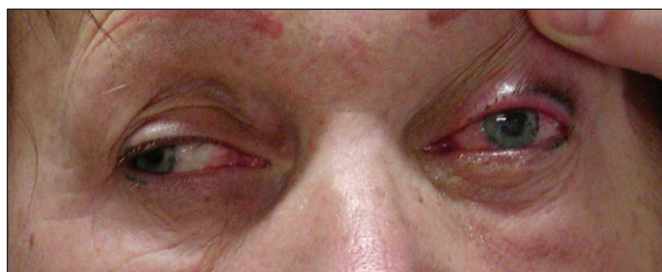Embolizace v povodí arteria carotis interna je dlouho používanou technikou v nejrůznějších neurologických a ORL indikacích. V r. 1973 Mansfeld a kol. poprvé popsal embolizaci intrakraniálního meningeomu. Od té doby se technika neustále rozvíjí a více používá. Primární léčba směřuje ke kompletnímu uzavření vaskularizovaného ložiska. Sekundární léčba směřuje ke zmenšení operačního rizika a usnadnění chirurgického řešení. Převažující indikací k embolizaci jsou arteriovenózní malformace (AVM), v menší míře pak bohatě vaskularizované nádory CNS a orofaciální oblasti. Zatímco v onkologických indikacích je to léčba velmi diskutabilní především pro alternativní možnosti léčby (operace, radioterapie, Leksellův gama-nůž), v indikacích pro AVM je okluze přírodní arterie často jedinou možností léčby. Dříve byl často používanou látkou pro embolizaci cévních patologií polyvinylalkohol (PVA). Embolizace pomocí PVA však není vždy trvalá a po delší době může docházet k rekanalizaci. Navíc nehomogenost PVA vede k nepravidelné agregaci partikulí a okluzi mikrokatektu během výkonu. To vše limituje penetraci do cévní léze. Stále více využívané jsou nyní polymerizované akrylamidy (akrylátové kuličky potažené želatinou), které jsou homogennější a způsobují trvalejší okluzi patologického ložiska. Endovaskulární embolizace je však i dnes metodou volby s určitou mírou rizika. V orofaciální oblasti je mnoho patologií, které jsou chirurgicky nepřístupné nebo s velkou mírou operačního rizika. Nejzávažnějšími komplikacemi embolizace jsou ischémie CNS, krvácivé projevy, edém tumoru po embolizaci, embolizace arterií pulmonálního řečiště. Oční komplikace jsou zaznamenány jen velmi vzácně, ve světové literatuře jsme zaznamenali jen několik izolovaných odkazů na oční komplikace a to většinou po embolizaci dnes již nepoužívaných látek. V naší literatuře dosud oční komplikace po embolizaci v oblasti obličejové a orbitálních cév nebyly popsány a proto prezentujeme neobvyklou a velmi závažnou oční komplikaci po předchozí embolizaci v povodí oftalmické tepny.

POPIS PŘÍPADU

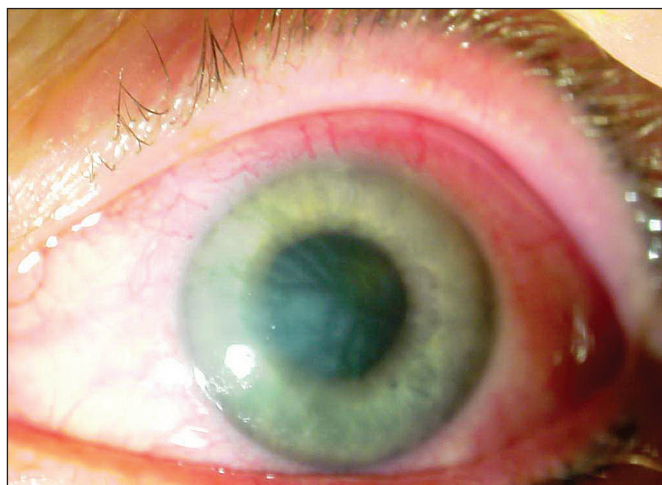Na Oční kliniku 1. LF UK a Ústřední vojenské nemocnice byla v prosinci 2005 doporučena ke konziliárnímu očnímu vyšetření 55letá pacientka, která byla léčena na ORL oddělení v místě bydliště pro diagnózu M. Rendlu-Osler-Weber. Kromě této patologie nebyla pacientka nikdy vážně nemocná, subjektivně neměla kromě recidivující epistaxe vážnější obtíže. Z očního hlediska byla zcela bez obtíží. Cévní malformace v chirurgicky nepřístupné oblasti etmoidálních dutin byla v r. 2002 opakovaně léčena embolizací PVA (Cordis). Výkony byly úspěšně a bez následných komplikací provedeny cestou arteria (a.) carotis externa. Na podzim r. 2005 došlo k opětovnému plnění arteriovenózní malformace (AVM), tentokrát přes a. ethmoidae, přičemž původní nutritivní cévy byly uzavřené před-



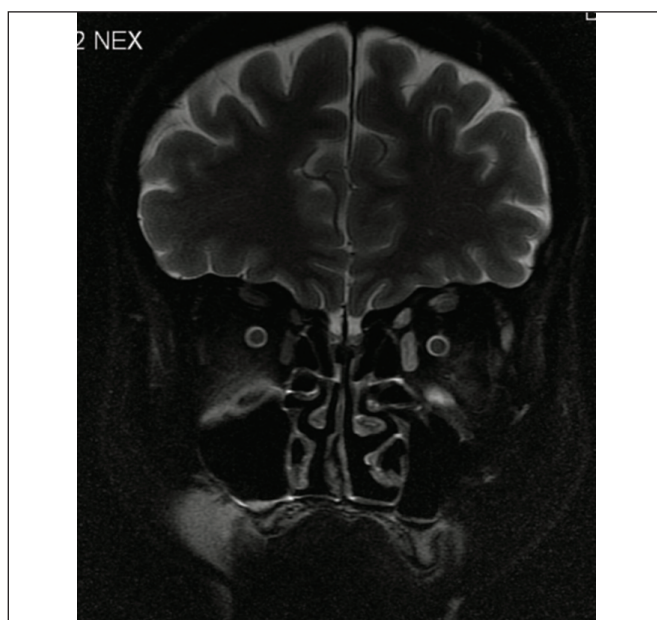Obr. 1. Katétr v ACI za odstupem a. ophthalmica



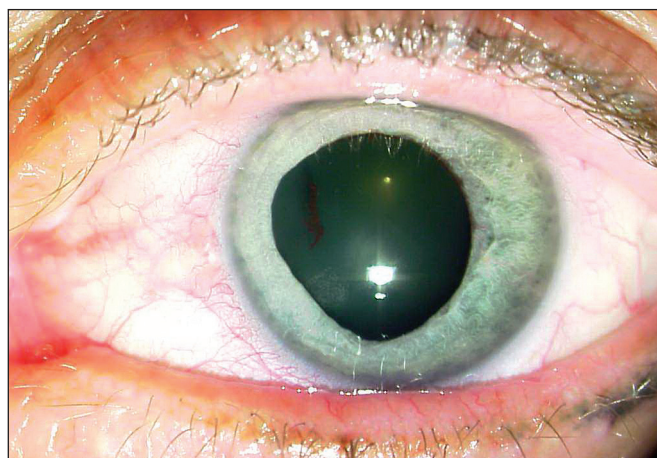
Obr. 2. Omezení hybnosti a ptóza víčka LO



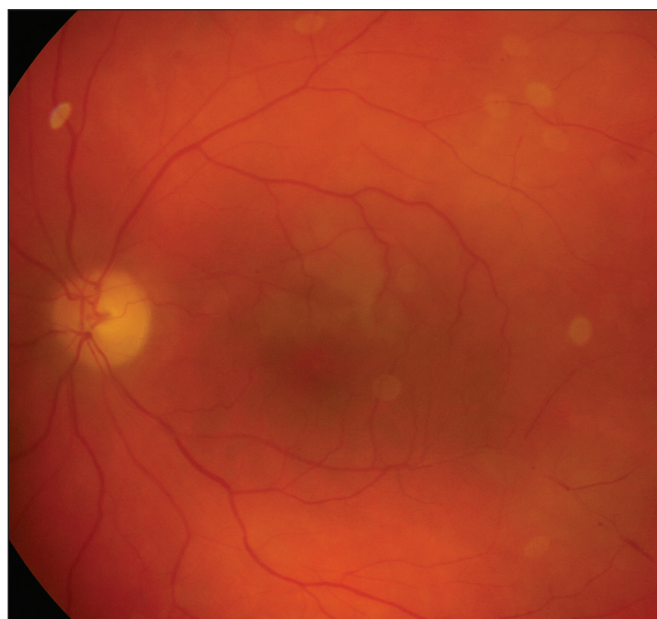
Obr. 3. Nález na předním segmentu LO (1 týden po embolizaci)



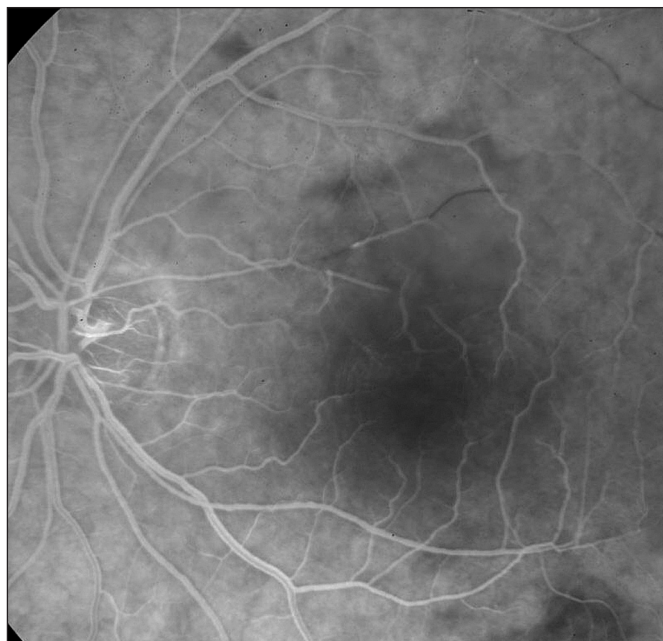
Obr. 4. MRI – zbytnění a prosáknutí oko-hybných svalů vlevo



Obr. 5. Nález na předním segmentu LO (3 týdny po embolizaci)



Obr. 6. Foto fundu LO (3 týdny po embolizaci)



Obr. 7. Fluorescenční angiografie LO (3 týdny po embolizaci)

tu, PK přiměřeně hluboká, čirá, duhovka klidná, zornice ve střední mydriáze, bez přímé i konsenzuální fotoreakce, čočka čirá, na pozadí pro zašednutí rohovky není detailní diagnostika možná, reflex výbavný, sítnice leží (obr. 3). VOL 0, bez světlocitu.

Laboratorní vyšetření: KO+diff, FW, mineralogram, EKG, RTG plic: vše v normě.

Interní a neurologické vyšetření: v normě.

MRI orbit a mozku: zbytnění a edém muskulí (m.) recti inferioris, medialis, m. trochlearis a m. levatoris palp. sup., retrobulbární prostor, zraková dráha a mozek bez patologického nálezu (obr. 4).

Elektrofyzilogická vyšetření: PR-ERG PO amplitudy na dolní hranici normy (P 50), LO nevýbavné. PR-VEP PO normální nálezu, LO prodloužená latence P100, amplitudy na hranici výbavnosti.

UBM LO: centrální tloušťka rohovky 1,29 mm, hloubka PK 1,86 mm, prosáknutí episklery.

UZ-B scan OPL: normální nálezu.

OCT PO: normální tloušťka vrstvy nervových vláken (114,5 mikrometrů), LO nelze

Fluorescenční angiografie LO: při přijetí nebyla možná pro zkalenou rohovku.

Mikroperimetrie PO: normální nálezu, LO nelze.

Na základě klinického obrazu a všech výše uvedených vyšetření jsme stanovili diagnózu: Stp. occlusionem arteriae

Tab. 1. Vývoj výpadů v zorném poli OP

Embolizace	VOP	VOL	perimetr PO	perimetr LO
1. týden	6/6 nat	0	normální ZP	nelze
2. týden	6/6 nat	0	temporální arkuátní skotom, koncentrické zúžení, snížení citl. centra do 30°	nelze
2 měsíce	6/6 nat	0	snížení citlivosti centra ZP do 10° 5-16 dB	nelze
5 měsíců	6/6 nat	0	snížení citlivosti centra ZP do 10° 5-10 dB	nelze

chozí embolizací. Rekanalizace AVM byla spojena s výraznými subjektivními obtížemi, krvácením, a proto bylo rozhodnuto o embolizaci etmoidální arterie stejnou technikou, cestou a. carotis interna přes a. oftalmica. Výkon probíhal v lokální anestezii. Po zavedení vodícího katétru Envoy (Cordis) cestou a. femoralis do a. oftalmica levého oka a pod angiografickou kontrolou byla nasondována a. ethmoidea a zaveden mikrokatétr vysoko nad odstup a. centralis retinae (obr. 1). Poté byly aplikovány 2 ml embosfér (akrylové kopolymery potažené želatinou vel. 40–120 um, Embosphere, BioSphere Medical) a provedeno uzavření nutritivní komunikující arterie AVM. Z ORL hlediska byl cévní uzávěr malformace úspěšný. Pacientka však již během vlastního výkonu pocítovala bolest za levým okem a za 20 minut po ukončení výkonu pozorovala náhlou ztrátu vidění levého oka, silnou bolest hlavy a nauzeu. Na naši oční kliniku byla pacientka přijata s týdenním odstupem po provedené embolizaci ke konziliárnímu vyšetření.

Objektivní nálezu při přijetí

Bulby ve středním postavení, vpravo normální hybnosti, vlevo výrazně omezena hybnost ve všech směrech do 10°, zcela chybí addukce. Levý bulbus v nepatrné protruzi, Hertel 12-99-13 (obr. 2).

Na PO zevní i nitrooční nálezu zcela v mezích normy, bez nálezu patologie. VOP: 6/6 nat., NOT 16 torrů. Perimetr normální zorné pole (Octopus 101, progr. 3).

Na LO ptóza horního víčka 3. stupně, epifora, edém víček, chemóza bulbárních spojivek, výrazná smíšená injekce bulbu, rohovka ztlustělá (1290 um), ve stromatu difúzně zašedlá, se stria-

centralis retinae l. sin., ophthalmoplegia totalis l. sin, syndrom hrotu očníce následkem ischemie orbitálních arterií. Stanovená léčba zahrnovala celkovou aplikaci kortikosteroidů (Prednison v dávce 100 mg), vazodilatační léčba (Trental tbl. 400 mg 3krát denně), Aescin Polfa tbl. 3krát denně, lokální léčbu Tobradex gtt., Voltaren Ophta gtt., Tears naturale II gtt. a Solcoseryl gel. Během prvních dnů po nasazení léčby došlo postupně k úpravě nálezu na zevním segmentu oka levého oka. Chemóza spojivky ustoupila, nadále přetrvávala mírná ptóza 1. stupně a omezení hybnosti levého bulbu. I přes postupné vyjasňování rohovky zašednutí neumožnilo vyšetření fluorescenční angiografií. Vizus pravého oka byl nadále 6/6 nat., vlevo přetrvávala amauróza.

Vyšetření za 14 dní po zahájení léčby

Vývoj a průběh léčby je zaznamenán v tabulce 1. Po 14 dnech od zahájení lokální i celkové léčby se nálezu na zevním segmentu, především na rohovce natolik upravil (obr. 5), že bylo možné provedení dalších vyšetření. Vizus pravého oka byl nadále 6/6 nat., vlevo amauróza. Ptóza horního víčka na LO vymizela, došlo k obnovení hybnosti LO s omezením v krajních polohách. Ophthalmoskopické vyšetření odhalilo obraz třešňové makuly LO, arteriální řečiště difúzně s četnými mikroemboly a velmi omezenou a nepravidelnou krevní náplní. Sítnice bez hemoragií a exsudátů (obr. 6). Fluorescenční angiografie: nepravidelné a velmi opožděné plnění choroidálního řečiště, hypofluorescence terče zrakového nervu, četné emboly arteriálního řečiště na různých úrovních větvení. Arterie

velmi nepravidelného průsvitu a plnění (obr. 7). Perimetr PO opakovaná vyšetření při stejné stimulaci prokazuje koncentrické absolutní zúžení ZP, arkuátní a paracentrální relativní snížení citlivosti ZP v rozmezí 5–16 dB do 30°. Eletrofyzilogická vyšetření beze změn proti vyšetření při přijetí, přetrvává lehce hraniční hodnoty PR-ERG (P-50), vlevo nevybavné odpovědi. Kontrolní laboratorní vyšetření nevykazují odchylku od normy.

Vyšetření za 2 měsíce

Objektivní zevní i nitrooční nález pravého oka v mezích normy. Vizus vpravo 6/6 nat., perimetr nadále prokazuje snížení citlivosti ZP do 10 st. v rozsahu 5–16 stupňů, periferní výpady vymizely, vlevo nadále amauroza. Hybnost levého oka je omezena od 20 stupňů, nejvíce je postižena addukce. Rovněž přetrvává amaurotická ztuhlost zornice s vymizelou přímou a zachovanou konsenzuální reakcí. Na pozadí levého oka atrofie terče n. II, arterie nadále místy neprůchodné s patrnými emboly na různých úrovních, v centru obraz třešňové makuly. Eletrofyzilogická vyšetření se stejným nálezem. Fluorescenční angiografie bez odlišností proti minulému vyšetření, bez známek neovaskularizace či exsudace. Vzhledem k nezměněným zrakovým funkcím, úpravě hybnosti levého bulbu, vymizení ptózy horního víčka a úpravě změn zorného pole PO byla celková i lokální kortikoidní a vazodilatační léčba postupně po 3 měsících vysazena. Byla ponechána vitaminoaterapie a pacientka zůstala dispenzarizována na našem pracovišti.

Při sledování vývoje postižení jsme zaznamenali zajímavé a ne zcela jasně vysvětlitelné změny zorného pole PO. Při počátečním vyšetření jsme prokázali normální zorné pole, postupně však byly zjištěny zřetelné změny – koncentrické zúžení, arkuátní skotom z temporální strany a snížení citlivosti paracentrálně 5–16 dB. Tyto výpady se postupně upravily a za 5 měsíců byly patrné pouze hraniční změny citlivosti paracentrálně kolem 5–10 dB. Subjektivně byla pacientka na PO po celou dobu sledování zcela bez obtíží.

DISKUSE

Embolizace patologických vaskularizací v orofaciální oblasti se provádí většinou z neurologické nebo ORL indikace (onkologická onemocnění a cévní malformace). Komplikace po embolizaci vycházejí z efektu samotného uzávěru. V oblasti následné ischemie dochází standardně k edému různého rozsahu v závislosti na oblasti zásobení příslušnou arterií. Ischemie se může rozšířit i přes nepoznané individuálně různé anastomózy a způsobit tak komplikace i v oblastech, které s embolizovanou arterií přímo nesouvisí. Další možnou komplikací jsou krvácivé projevy v oblasti okluze. Tyto komplikace jsou poměrně časté a při stanovování indikace je vždy nutné jejich riziko vyvážit mírou zisku. Goldman s spol. (4) popsal komplikující plicní mikroembolizaci manifestující se s odstupem 3 hodin po embolizaci nazofaryngeální arteriovenózní malformace (AVM). U dalších dvou pacientů (5), kteří ač plicní komplikace nevykazovali, byly post mortem nalezeny mikroemboly. Příčina těchto vzdálených komplikací je dávana do přímé souvislosti jednak s množstvím injikovaného akrylátu a jednak s nedostatečným utěsněním mikrokatétru a refluxem látky do oběhu, případně s přítomností nepoznaných anastomóz. Komplikace v místě okluze souvisí se zánětlivými perivaskulárními změnami a reakcí na cizí těleso pozorovanou až do 5 týdnů od embolizace (2, 3, 6). Někteří spekulují nad možnou konverzí a degradací polymerizovaného kyanoakrylátu na toxický monomer a následnou nekrózu v okolí embolizované tkáně (7). Oční komplikace jsou raritní. V naší literatuře dosud nebyly popsány. V dostupné zahraniční literatuře jsme

našli pouze jedinou publikaci prezentující dva případy očních komplikací po embolizaci pro intrakraniální patologii (1). V obou případech se jednalo o embolizaci pro intrakraniální meningeom různé lokalizace, neřešitelný chirurgicky. Bezprostředně po výkonu došlo k uzávěru ACR s následnou trvalou slepotou oka. Žádná orbitální arterie nebyla během výkonu makrosférami uzavřena a příčina později oftalmoskopicky patrné embolizace retinálních arterií nebyla objasněna. U obou rovněž nebyly angiograficky patrné kolaterály do orbitálního oběhu. Obě oční komplikace byly zcela nečekané a nebyl nalezen společný faktor pro jejich vznik (technika mikroembolizace, druh a složení makrosféry, charakter patologie). V literatuře jsme nenašli jednoznačné vysvětlení komplikací našeho pacienta. V dosud jediných dvou případech nebyly shodné lokality primární okluze. U obou však nebylo možné vyloučit možné kolaterály do orbitálního oběhu. Je známo, že arteria ophthalmica může být méně vyvinutá a nejsou vzácné i situace, kdy krevní perfuze je větší či menší měrou naplňována jinými arteriemi, např. z a. meningea media. Jsou-li kolaterály menšího průměru a zásobování vícezdrojové, nemusí být znázorněny během angiografie. Ani u naší pacientky není možné vyloučit kolaterální oběh mezi a. centralis retinae a a. ethmoidea. Po celou dobu angiografie a obliterace ethmoidálních arterií makrosférami byla ACR patrná a bez známek okluze. Pro tento důvod a pro přítomnost dalších širokých projevů (postižení orbitálních svalů a jejich edém, totální oftalmoplegie, syndrom hrotu očnice) považujeme okluzi ACR touto cestou za méně pravděpodobnou. Při zaklíněném mikrokatétru je popisován reflux embolizační látky a možnost embolizace v širším rozsahu. V současné době se využívá pro utěsnění katétru speciální technika, která má však sama řadu komplikací, především ze strany ruptury cévy a krvácení. Difúzní postižení tkáně v případě naší pacientky svědčí spíše buď pro **1. zánětlivou**, nebo **2. toxoalergickou** reakci po podání makrosfér.

Ad 1) Zánětlivá reakce v okolí cév je vysvětlována nekrotizací stěny cév po jejich uzávěru a odpovídá reakci tkáně na cizí těleso. Drobné kuličky IBCA 40–120 mikrometrů mohou iniciovat transmuralní zánětlivou odpověď. Cromwell (2) a Turjman (6) shodně pozorovali zánětlivé změny cév a jejich okolí za 3–5 týdnů. Vinters (7) pozoroval polymorfonukleární infiltraci v prvních 48 hodinách a reakci na cizí tělesa spolu s nekrotizací cévních stěn. Mechanismus zánětlivého postižení by odpovídal difúznímu postižení (syndrom hrotu, totální oftalmoplegie) u našeho pacienta podstatně více než ischemickému postižení při event. refluxu nebo průniku do kolaterál očnice. Tomu napovídá i časový sled obtíží.

Ad 2) Toxoalergická reakce není dosud ani z teoretického hlediska zcela objasněna. Stejně tak není objasněna možná reakce na jednotlivé složky embolizačního materiálu. Polymerizované akrylamidy se obecně pokládají za netoxické, avšak výchozí látka – monomer akrylamidu je neurotoxický. Toxický akrylamid selektivně poškozují axony gangliových neuronů, které projikují do parvocelulární vrstvy corpus geniculatum laterale. Otázka možné spontánní konverze však stále není objasněna, ale nelze ji v současné době ani vyloučit. Po toxikologické stránce jsou známy periferní neuropatie po expozici akrylamidu, bývají však reverzibilní. Popisuje se úprava funkcí i za 5–6 měsíců. U zrakového nervu po přímé embolizaci ACR nelze očekávat významnější návrat funkcí. Nicméně pro podporu této hypotézy u naší pacientky došlo, kromě zornicových reakcí, k podstatné úpravě (tj. hybnosti bulbu, ptóza horního víčka). To svědčí o jisté míře regeneračního procesu včetně inervace. Zda je tato regenerace projevem ustupujícího toxického vlivu mikrosfér nebo mechanicky odezněním edému tkáně a zklidněním zánětlivého procesu, lze pouze spekulovat.

ZÁVĚR

Nemůžeme jednoznačně určit hlavní příčinu komplikací. Obě možné teorie – jak zánětlivá, tak toxoalergická reakce – mají své logické vysvětlení, mohou se vzájemně potencovat. Embolizace polymerizovanými akrylamidy v oblasti očníce při řešení AVM a onkologických onemocnění v orofaciální oblasti cestou arteria carotis interna může být sledována velmi závažnými a trvalými komplikacemi. Jejich závažnost by měla být brána v úvahu při stanovení indikaci k výkonu. Možné oční komplikace, i když raritní, by měly být součástí informovaného souhlasu před provedeným výkonem.

LITERATURA

1. **Bendszus, M., Monoranu, C.M., Schütz, A. et al.:** Neurologic complications after particle embolisation of intracranial meningiomas, *Amer. J. Neurorad.*, 26, 2005, June-July: 1413-1419

2. **Cromwell, L.D., Freeny, P.C., Kerber, C.W., et al.:** Histologic analysis of tissue response to bucrylatepantopaque mixture, *Amer. J. Roentgenol.*, 147, 1986, September: 627-631
3. **Derdeyn, C.P., Graves, V.B., Salamat, M.S. et al.:** Collagen-coated acrylic microspheres for embolotherapy: in vivo and in vitro characteristics, *Amer. J. Neurorad.*, 18, 1997, April: 647-653
4. **Goldman, M.L., Philip, P.K., Sarrafizadeh, M.S., et al.:** Transcatheter embolisation with bucrylate (in 100 patients), *Radiographics*, 2, 1982, August: 340-375
5. **Pelz, D.M., Lownie, S.P., Fox, A.J. et al.:** Symptomatic pulmonary complications from liquid acrylate embolisation of brain arteriovenous malformations, *Amer. J. Neurorad.*, 16, 1995, January: 19-25
6. **Turjman, F., Massoud, T.F., Vinters, H.V. et al.:** Collagen microbeads: experimental evaluation of an embolic agent in the rete mirabile of the swine, *Amer. J. Neurorad.*, 16, 1995, May:1031-36
7. **Vinters, H.V., Lundie, M.J., Kaufmann, J.C.E., et al.:** Long-term pathologic follow-up of cerebral arteriovenous malformations treated by embolization with bucrylate, *New England Journal of Medicine*, 8, 1986, February: 477-483

MUDr. Ernest Jan, Ph.D.
Oční klinika 1. LF a ÚVN Praha
U Vojenské nemocnice 1200
169 02 Praha 6
email: jan.ernest@uvn.cz



PÉČE O CELÉ TĚLO ANEB KOSMETIKA BEZ POVĚR A ILUZÍ

Vlasta Feřteková

Asi každá žena chce vypadat co nejlépe a co nejefektivněji zabránit předčasnému stárnutí. Obzvláště v dnešní době, která je ve znamení zdravých a mladých idolů. Na každém rohu po nás pokukují takzvané „dokonalé“ ženy a ukazují nám, jak je správné vypadat.

Důležitým pomocníkem na cestě za krásou a spolubojovníkem s nepřitelem jménem Stáří je kosmetika. Ačkoliv to tak nemusí vypadat, nejedná se o žádné umění. Kosmetické péči se lze naučit stejně, jako se naučíte například jezdit autem. Stačí si přečíst knížku Vlasty Feřtekové, renomované kosmetičky s dlouholetou praxí. Její publikace s názvem Péče o celé tělo, aneb

Kosmetika bez pověr a iluzí vás seznámí s obsahem a významem kosmetické péče, uvede na pravou míru sugestivní reklamní slogany a poradí, jak pečovat o celé tělo. Vždyť tělo není jenom obličej a dekolt. Přejeme vám proto mnoho úspěchů na cestě za přirozenou krásou.

Vydalo nakladatelství Grada Publishing a.s., formát A5, šitá vazba, 148 stran, cena 159 Kč, (253 Sk), ISBN 978-80-247-1513-1, kat. číslo 1971.

Objednávku můžete poslat na adresu: Nakladatelské a tiskové středisko ČLS JEP, Sokolská 31, 120 26 Praha 2, fax: 224 266 226, e-mail: nts@cls.cz.

Na objednávce laskavě uveďte i jméno časopisu, v němž jste se o knize dozvěděli.