

Syndrom vlající duhovky versus čočkoduhovkový retropulsní syndrom

Mazal Z.

Oční oddělení, Oblastní nemocnice Mladá Boleslav, a.s., primář MUDr. Zdeněk Mazal

SOUHRN

Syndrom vlající duhovky (dále IFIS) i čočko-duhovkový retropulsní syndrom (dále LIDRS) mohou nepříznivě ovlivnit průběh moderní operace katarakty. Při současném výskytu obou fenoménů může LIDRS operaci paradoxně ulehčit částečnou nebo přechodnou eliminací IFIS. Způsobuje totiž roztahování zornice, zatlačování duhovky dozadu a prohlubování přední komory, tím omezuje „plápolání“ duhovky a umožňuje provést důležité fáze operace, kdy se pohybujeme v blízkosti zornice. Po spontánním přerušení LIDRS jej v případě koincidence s IFIS můžeme opakovaně vyvolat vypnutím irigace a po změření přední komory jejím opětovným zapnutím.

Klíčová slova: IFIS, LIDRS

SUMMARY

Intraoperative Floppy Iris Syndrome versus Lens-Iris Diaphragm Retropulsion Syndrome

Intraoperative floppy iris syndrome (IFIS) as well as lens-iris diaphragm retropulsion syndrome (LIDRS) may negatively influence the course of the modern cataract procedure. In case of simultaneous presence of both syndromes, the LIDRS may paradoxically ease the surgery by means of partial or transient elimination of the IFIS. It causes the dilatation of the pupil, pushes the iris back, and deepens the anterior chamber and this way reduces the fluttering of the iris and makes possible to perform important phases of the surgery, during that we are working in the proximity of the pupil. In case of coincidence with the IFIS, after the spontaneous interruption of the LIDRS, we can repeatedly induce it by means of switching the irrigation off and after shallowing of the anterior chamber by turning the irrigation on again.

Key words: IFIS, LIDRS

Čes. a slov. Oftal., 64, 2008, No. 6, p. 231–233

ÚVOD

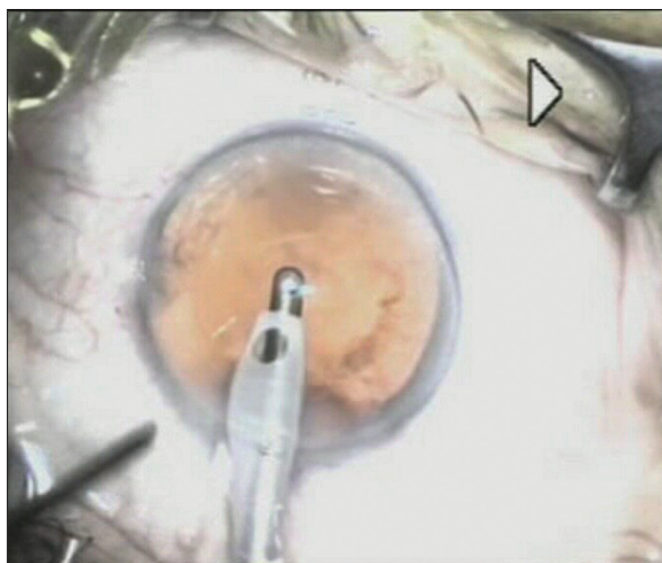
IFIS – Intraoperative Floppy Iris Syndrome – syndrom vlající duhovky byl popsán poprvé Changem a Cambelem (3) v roce 2005, u nás publikoval velký soubor pacientů v roce 2007 Mazal (5).

Hlavními charakteristikami tohoto syndromu jsou: nedokonalá mydriáza, zužování zornice během operace, elasticita pupilárního okraje a vlající, vzdouvající se a ochablá duhovka s velkou tendencí k prolapsům a nasávání do fakovitidy nebo aspirační sondy. Výskyt syndromu je pravidelný a velmi pravděpodobný u pacientů užívajících tamulosin. V našem souboru to bylo téměř v 96 % (5). Poměrně vzácně, či v jen v naznačených formách bývá pozorován u jiných alfa-1-sympatolytik. Výrazné formy se ale mohou objevit při užívání především různých antipsychotik, především neuroleptik (thioridazin, chlorprothixen, tisericin).

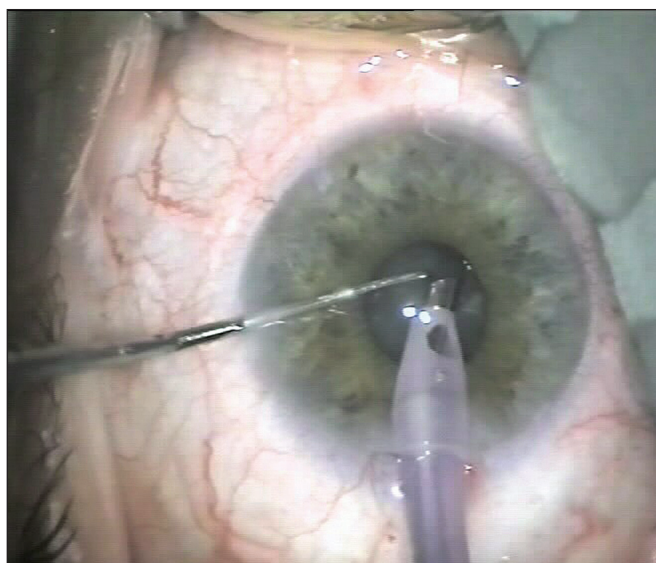
LIDRS – Lens Iris Diaphragm Retropulsion Syndrome – čočkoduhovkový retropulsní syndrom popsal v roce 1992 Zauberman (8), další práce uveřejnil Cioni (2), Bacsal (1) a další (4, 6, 7).

Hlavními charakteristikami tohoto syndromu jsou: po spuštění irigace dochází k extrémnímu prohloubení přední komory (dále PK), konkávnímu prohnutí duhovky, často k extrémní dilataci zornice, a u pacientů v topické aneste-

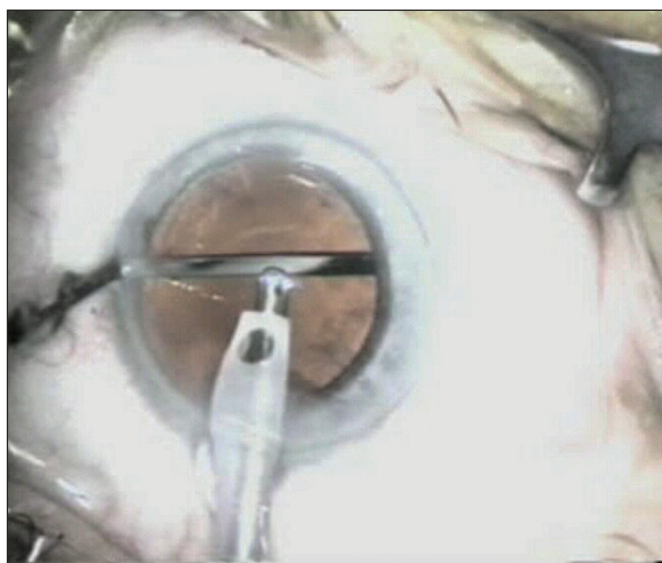zii často k diskomfortu a bolesti. Ke vzniku syndromu je nutný cirkulární kontakt mezi zadní plochou duhovky a předním pouzdrém – tlak v PK převyšuje tlak v zadní komoře a sklivci – vzniká reverzní pupilární blok s omezením cirkulace mezi přední a zadní komorou – tlak tekutiny roztlačí duhovku a zatlačí čočku i duhovku dozadu (2). Vyskytuje se hlavně u myopů, u primárně hluboké PK, u oslabené, volné zonuly, u syndromu pigmentové disperze. Slabé formy jsou časté. U normálních očí ale tonus duhovky a opora sklivce fenomén ihned přeruší. Stupeň syndromu nelze předvídat podle výšky myopie nebo hloubky PK. Fenomén je nejvýraznější při střední mydriáze, kde je velký kontakt mezi duhovkou a předním pouzdrém. Bylo popsáno několik způsobů řešení této situace: snížení in-fuze (mívá omezený účinek), periferní iridektomie (6), založení duhovkových háčků (7). Nejúčinnější je separace duhovky od předního pouzdra. Buď nazvednutím zornicového okraje špátlí (1), nebo výhodněji zatlačením na okraj předního pouzdra (2). Tím dochází k obnovení cirkulace mezi přední a zadní komorou, přerušení reverzního pupilárního bloku, vyrovnání tlaků v obou komorách a normalizaci hloubky PK a šíře zornice (obr. 1 a 2). Od tohoto syndromu musíme odlišit podobný stav, který vzniká u velkých hypotonií, zvláště při velké mydriáze. Je to hlavně po předchozích vitrektomiích, kde není opora sklivce nebo po velké okulopresi. V těchto případech separace duhovky od předního pouzdra většinou nepomůže a je nutné velké omezení irigace.



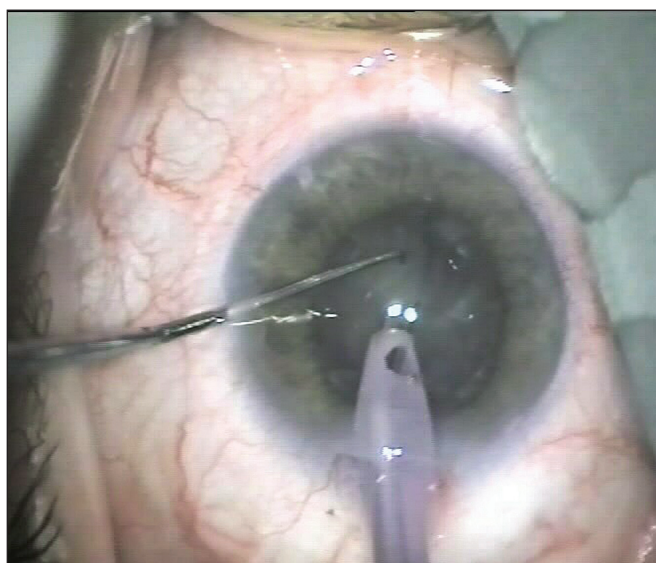
Obr. 1. LIDRS



Obr. 3. IFIS



Obr. 2. LIDRS – separace předního pouzdra a duhovky



Obr. 4. IFIS a LIDRS

VLASTNÍ POZOROVÁNÍ

Setkali jsme se s dvěma pacienty užívajícími Tamsulosin, u kterých se při operaci katarakty současně vyskytl výrazný IFIS a rovněž zřetelný LIDRS. Retropulsní syndrom chvílemi paradoxně operaci usnadňoval prohloubením PK a rozšířením zornice. Tím přechodně eliminoval IFIS a dovozoval bezpečně provést některé fáze operace (Quick chop, aspirace fragmentů poblíž okraje duhovky apod.). Využili jsme tohoto poznatku a při vymizení LIDRS jsme jej opakovaně vyvolali přechodným vypnutím irigace až do změlčování PK s následným opětovným spuštěním irigace. To značně ulehčilo průběh operace, jinak výrazně ztížený IFISem (obr. 3. a 4.).

DISKUSE

Oba uvedené syndromy samy o sobě mohou výrazně ztížit průběh moderní operace šedého zákalu fakoemulzifikací a iri-

goaspirací. Především výrazný IFIS může domněle bezproblémovou operaci proměnit na velmi náročný výkon s možností vážných peroperačních komplikací. Pokud se ale současně vyskytne i LIDRS, může nám to paradoxně operaci ulehčit částečnou eliminací průvodních znaků IFISu.

Z vlastních zkušeností doporučuji:

- ponechat na okraji zornice viskomateriál, který napomůže blokovat cirkulaci mezi přední a zadní komorou,
- opatrně manipulovat v PK nástroji tak, aby nedošlo k nazvednutí zornicového okraje a přímému proniknutí irigační tekutiny pod duhovku,
- při „spontánním“ vymizení LIDRS jej znovu vyvolat krátkým vypnutím a znovuzapnutím irigace, třeba opakovaně.

ZÁVĚR

Pokud se při syndromu vlající duhovky (IFIS) současně objeví i čochoduhovkový retropulsní syndrom (LIDRS), lze toho využít k usnadnění operace. LIDRS v takových případech zčásti eliminuje IFIS.

LITERATURA

1. **Bacsal, K.:** Modified technique for management of LIDRS (letter). J. Cataract. Refract. Surg., 33, 2007, 1: 4–5.
2. **Cionni, R J, Bartoš, MG, Osher, RH:** Management of lens-iris diaphragm retropulsion syndrome during phacoemulsification. J. Cataract. Refract. Surg., 30, 2004, 5: 953–956.
3. **Chang, D F, Cambell, J R:** Intraoperative floppy iris syndrome associated with tamsulosin. J. Cataract. Refract. Surg., 31, 2005, 4: 664–673.
4. **Chee, S P, Bacal, K.:** Management of lens-iris diaphragm retropulsion syndrome (letter). J. Cataract. Refract. Surg., 31, 2005, 1272–1273.
5. **Mazal, Z.:** IFIS-syndrom „vlající“ duhovky. Čes. a slov. Oftal., 63, 2007: 91–94.
6. **Mendicute, J., Bidaguren, A.:** Lens-iris diaphragm retropulsion syndrome and iridotomies (letter). J. Cataract. Refract. Surg., 33, 2007, 2: 177.
7. **Vishwanath, M R:** Lens - iris diaphragm retropulsion syndrome and iris hooks (letter). J. Cataract. Refract. Surg., 32, 2006: 708.
8. **Zauberman, H.:** Extreme deepening of anterior chamber during phacoemulsification. Ophthalmic. Surg., 23, 1992: 555–556.

MUDr. Z. Mazal
Havlíčková 880
293 01 Mladá Boleslav
e-mail: zdenek.mazal@onmb.cz

Klinika Gemini (www.gemini.cz)

hledá pro své pracoviště v Českých Budějovicích

oftalmologa (zatím na poloviční úvazek)

Požadujeme:

- zařazení do oboru oftalmologie, atestace z oftalmologie výhodou
- zájem o laserové operace oka
- znalost němčiny na konverzační úrovni
- vstřícný přístup k pacientům

Nabízíme:

- zaškolení na nejmodernější operační technice
- nadstandardní odměnu
- pomoc s příp. řešením ubytování v místě

V případě zájmu zašlete laskavě své profesní CV na: prace@gemini.cz.