

Septo-optická dysplázia – opomínaná medziodborová klinická jednotka: popis troch prípadov

Podobová K.^{1*}, Urbánková H.^{2*}, Kriššáková S.³, Kantorová M.⁴, Šmoldas M.⁵, Pura M.²

¹Očné oddelenie, Ústredná vojenská nemocnica, Ružomberok, Slovensko, vedúci prim. MUDr. Ján Čuvala, Ph.D.

²Endokrinologické oddelenie, Národný endokrinologický a diabetologický ústav, Lubochňa, Slovensko, vedúci prim. MUDr. Peter Vaňuga, Ph.D.

³Pracovisko magnetickej rezonancie, Medicínske centrum NovaMed, Banská Bystrica, Slovensko, vedúci prim. MUDr. Lubomír Miština, CSc.

⁴Laboratórium evokovaných potenciálov, Neurologická klinika MFN a JLF UK, Martin, Slovensko, prednosta doc. MUDr. Egon Kurča, Ph.D.

⁵Detské oddelenie, Národný endokrinologický a diabetologický ústav, Lubochňa, Slovensko, vedúci prim. MUDr. Eva Mendelová

* títo autori prispeli k práci rovnocenne

SÚHRN

Na príklade kazuistik troch pacientov so septo-optickou dyspláziou autori prezentujú zriedkavú klinickú jednotku zahŕňajúcu kombinované postihnutie endokrinného a neurologického systému v podobe variabilne vyjadrenej triády: 1. aplázie/dysplázie hypofýzy s deficitom hormónov adenohipofýzy, 2. poruchy vývoja stredočiarových štruktúr mozgu (corpus callosum a septum pellucidum) a 3. dysplastických zmien optických nervov. Vedomosť o ďalších súčastiach ochorenia, ktoré nepatria do kompetencie toho ktorého špecialistu a predovšetkým uvedomenie si následkov neliečeného hypopituitarizmu sú imperatívom medziodborovej spolupráce oftalmológa, neurológa, rádiológa a endokrinológa, ako aj predpokladom včasného zahájenia adekvátnej a často vitálnej liečby. Realizácia molekulárno-genetických štúdií u pacientov so septo-optickou dyspláziou je cestou k prehĺbeniu nášho poznania o včasných štádiách vývojových procesov hypofýzy a mozgu.

Kľúčové slová: septo-optická dysplázia, hypopituitarizmus, kombinovaný deficit hormónov hypofýzy, hypoplázia optického nervu, gén HESX1

SUMMARY

Septo-optic Dysplasia – Omitted Interdisciplinary Clinic Entity: Report on Three Patients

On example of three patients with septo-optic dysplasia the authors present a rare clinical entity involving combined disturbances of endocrine and neurologic systems and variable expressed clinical triad: 1) pituitary aplasia/dysplasia with pituitary hormones deficiency, 2) developmental disturbance of the middle-brain structures (corpus callosum and septum pellucidum), and 3) dysplastic changes of the optic nerve. The knowledge about components belonging to the competence of other specialists and awareness of consequences of untreated hypopituitarism, are imperatives for interdisciplinary cooperation of ophthalmologist, neurologist, radiologist, and endocrinologist. Moreover, they predict early initiation of the adequate and often vital therapy. Molecular-genetic studies in patients with septo-optic dysplasia represent a way to better knowledge about early stages of the pituitary gland and brain development.

Key words: septo-optic dysplasia, hypopituitarism, combined pituitary hormone deficiency, optic nerve hypoplasia, gene HESX1

Čes. a slov. Oftal., 65, 2009, No. 2, p. 59–63

ÚVOD

Septo-optická dysplázia (SOD) (OMIM # 182230), syndróm popísaný v roku 1956 švajčiarskym neurológom Georgesom de Morsierom [7] (syn. de Morsierov syndróm) je klinickou jednotkou, ktorú charakterizuje konštelácia: 1. vývojových porúch stredočiarových štruktúr mozgu, 2. hypoplázie optických nervov a 3. hypoplázie hypofýzy s hypopituitarizmom. Diagnóza SOD je podmienená prítomnosťou dvoch z troch uvedených súčastí, u tretiny pacientov je vyjadrená kompletná triáda [1]. V niektorých prípadoch boli navyše popísané aj abnormality prstov ako syndaktília, polydaktília, polysyndaktília a hypoplázia prstov [4, 9, 10].

U časti pacientov sú podkladom ochorenia mutácie génu *HESX1* (Homeobox gene expressed in embryonic stem cells) [5], lokalizovaného na krátkom ramienku 3. chromozómu (3p21.2-21.1) [3]. Zatiaľ bolo identifikovaných päť mutácií spojených s autozomálne recesívnou formou ochorenia a päť mutácií spájajúcich sa s autozomálne dominantnou formou ochorenia [6]. Aj keď je SOD pravidelne uvádzanou „učebnicovou“ etiologickou príčinou vrodených foriem hypopituitarizmu, v klinickej praxi sa s pacientmi s diagnózou SOD stretávame iba zriedka. V zahraničnej, ako aj československej odbornej spisbe je SOD predovšetkým predmetom záujmu endokrinológov [13]. S cieľom upozorniť oftalmologickú odbornú obec na toto „medziodborové“ ochorenie, v nasledujúcom texte autori podávajú popis troch pacientok s variabilne vyjadreným fenotypom SOD.

POPIS PRÍPADU

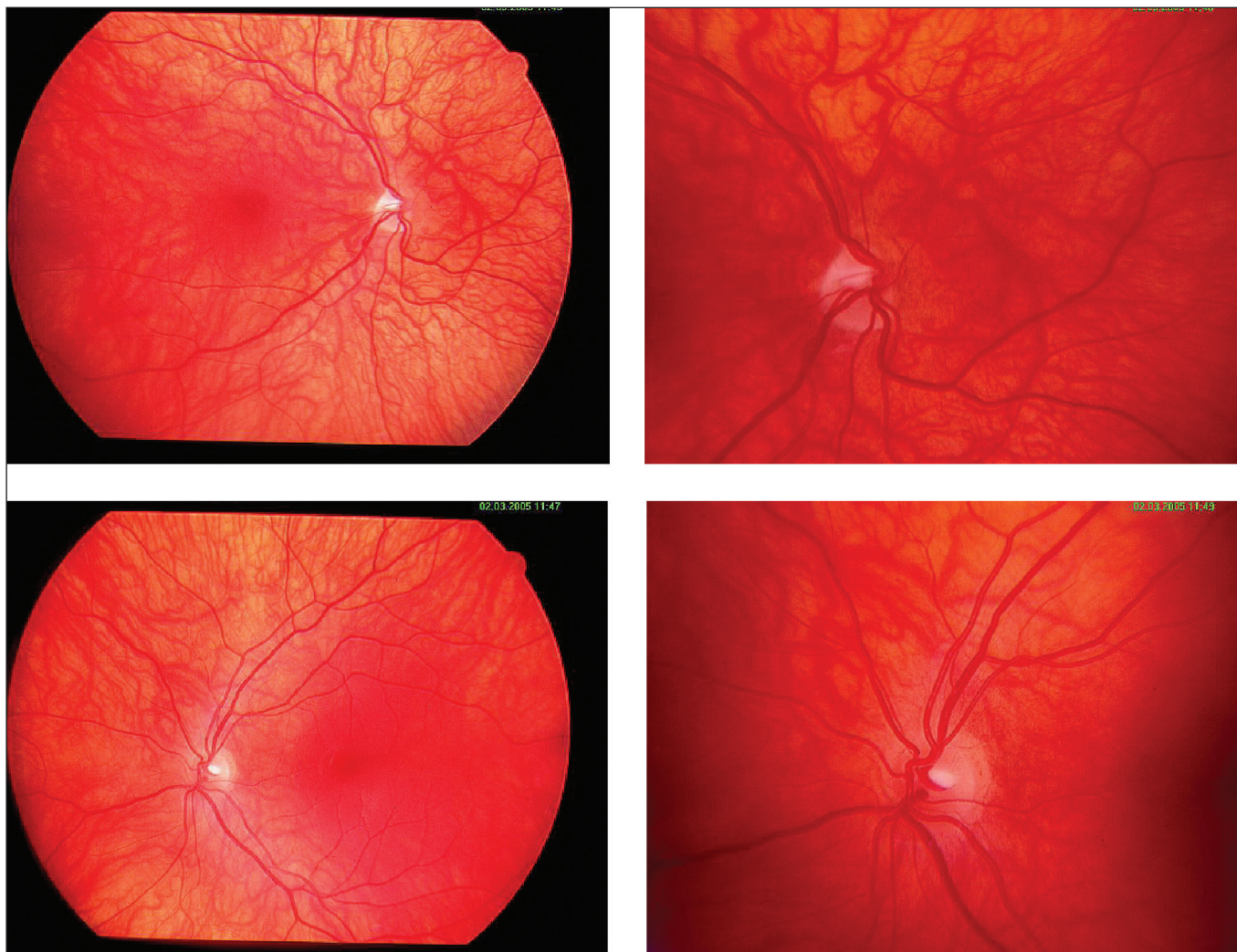
Prípád č. 1

Pacientka dnes 25-ročná (165 cm, 68 kg), dieťa z druhej tehotnosti fyziologického priebehu, narodená v termíne, spontánne, záhlavím. Pôrodné parametre 3150 g/50 cm, popôrodná adaptácia alterovaná, diagnostikovaná bola hemodynamicky nezávažná istmická stenóza aorty, pre ktorú bola prechodne dispenzarizovaná v kardiologickej ambulancii.

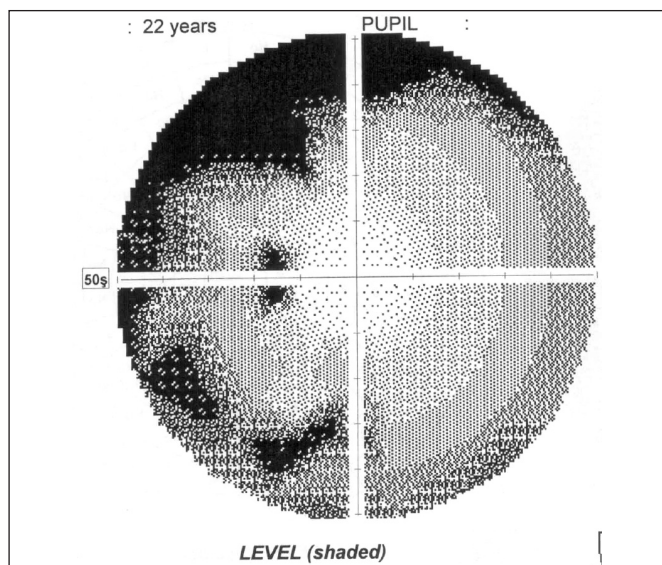
Vo veku 11 rokov a 11/12 mesiacov diagnostikovaná centrálna hypothyreóza (TSH 1,060 mU/l, fT4 8,7 pmol/l), vo veku 14 rokov a 3/12 mesiacov ozrejmý centrálny hypokortizmus (nízko polohovaná kortizoliémia 42 nmol/l, s neadekvátne nízkou hodnotou ACTH 22,7 pg/ml) a hypogonadizmus, keď klinicky bola konštatovaná absencia axilárneho a pubického ochlpenia, ultrasonograficky hypoplázia uteru infantilného typu bez diferencovateľných ovárií a laboratórne konštelácia centrálného hypogonadizmu (LH 2,0 U/l, FSH 2,5 U/L, estradiol 0,00 nmol/l). Vzhľadom na telesné parametre – 59 kg/162 cm (+ 0,7 SDS) nebolo vyslovené podozrenie na deficit rastového hormónu, tento bol potvrdený až vo veku 22 rokov a 2/12 me-

Tab. 1. Výsledky stimulačných testov s postinzulínovou hypoglykémiou u pacientky č. 1 a pacientky č. 2

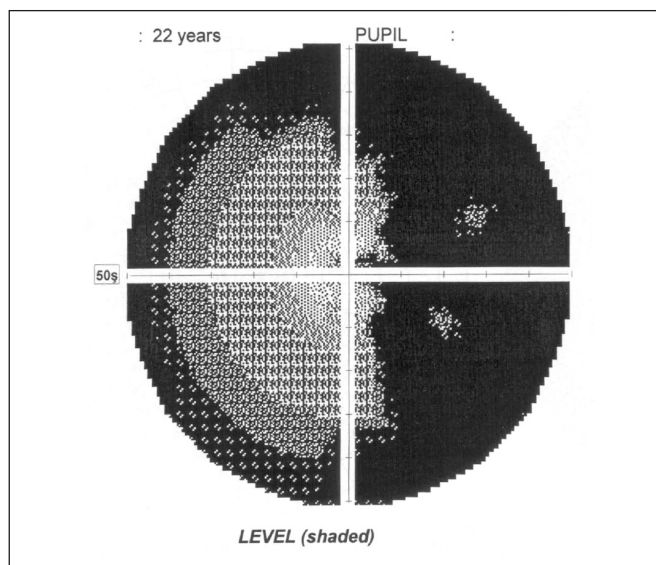
	0. min	30. min	45. min	60. min	90. min	Norma
pacientka č. 1						
glykémia _{min} (mmol/l)	–	1,6	–	–	–	< 2,2
rastový hormón (ng/ml)	0,07	0,05	0,04	0,05	0,01	> 5,0
kortizol (nmol/l)	20	20	35	11	60	> 500
pacientka č. 2						
glykémia _{min} (mmol/l)	–	1,0	–	–	–	< 2,2
rastový hormón (ng/ml)	0,01	0,01	0,01	0,01	0,01	> 5,0
kortizol (nmol/l)	53	50	55	58	43	> 500



Obr. 1. Retinogram pacientky č. 1 (horný rad – pravé oko, dolný rad – ľavé oko)



a



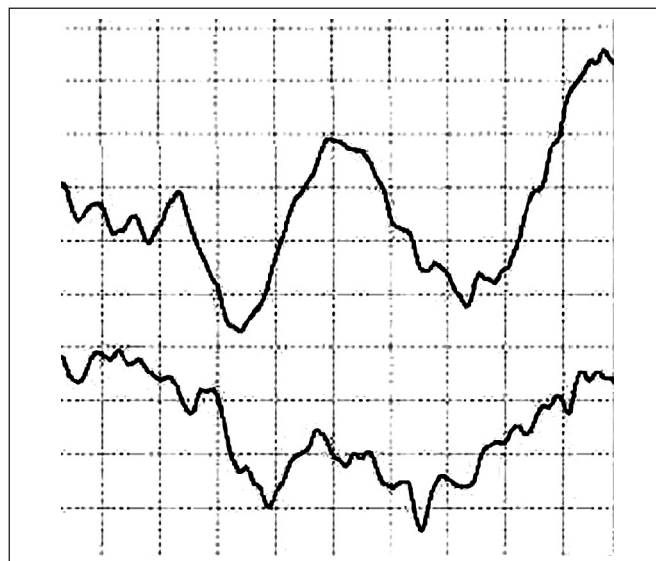
b

Obr. 2. Nález z vyšetrenia počítačovým perimetrom u pacientky č. 1 (a) – ľavé oko, b) – pravé oko)

siace (tab. 1), kedy bola konštatovaná aj funkčná hyperprolaktinémia mierneho stupňa (PRL 1103 mU/l). Pri vyšetrení magnetickou rezonanciou (MR) popísaná hypoplastická hypofýza „piškótovitého“ tvaru, bez zobrazenia hypofyzárnej stopky, slepo sa končiacie infundibulum; stredočiarové štruktúry bez presunu a hypoplázia optických nervov. Po prechode do dospeljej endokrinologickej starostlivosti doplnené oftalmologické vyšetrenie. Pri vyšetrení očného pozadia konštatované nablednutie terčov zrakových nervov (obr. 1), počítačovým perimetrom ozrejmenej temporálna hemianopsia vpravo, vľavo depresia zorného poľa v hornom kvadrante so skotomizáciou v dolnom temporálnom, ako aj nazálnom kvadrante (obr. 2). Pri vyšetrení vizuálnych evokovaných potenciálov potvrdená demyelinizačná lézia zrakovej dráhy vpravo ľahkého stupňa, s axonálnou komponentou lézie (stimulácia zrakovej dráhy vľavo: P100 100,3 ms, amplitúda 3,7 μ V, stimulácia zrakovej dráhy vpravo: P100 116,5 ms, amplitúda 1,5 μ V) (obr. 3). Nálezy svedčia pre dyspláziu optických nervov, výraznejšie vyjadrenú vpravo.

Prípád č. 2

Pacientka dnes 26-ročná (150 cm, 84 kg), dieťa z prvej tehotnosti zdravých rodičov, narodená v 43. týždni indukovaným pôrodom, záhlavím, s pôrodnými parametrami 3280 g/50 cm, s dobrou včasnou popôrodnou adaptáciou. Vo veku 7 mesiacov diagnostikovaná amauroza na podklade hypoplázie optických nervov, konvergentný strabizmus s nystagmom. Vo veku 14 rokov a 9/12 mesiacov odoslaná na naše pracovisko pre zaostávanie v raste (140 cm; -3 SDS). V stimulačnom teste s postinzulínovou hypoglykémiou potvrdený hyposomatotropizmus a hypokorticismus (tab. 1). Zároveň konštatovaná primárna amenorea, chýbajúce pubické a axilárne ochorenie, pri USG vyšetrení výrazná hypoplázia vnútorného genitálu, hodnoty gonadotropínov a estradiolu v konštelácii centrálného hypogonadizmu (LH 1,15 U/l, FSH 3,83 U/l, estradiol 0,01 nmol/l). Pri USG vyšetrení hypoplastická štítina žľaza (ľavý lalok s rozmermi 8x8x23 mm, objem 0,7 ml, pravý lalok s rozmermi 9 x 8 x 30 mm, objem 1,03 ml, spolu 1,73 ml), laboratórne centrálna hypothyreóza (TSH 0,044 mU/l, fT4 12,7 pmol/l), u pacientky bola vzápätí zahájená substitučná panhypopituitarizmus. Pri následne prevedenom vyšetrení MR ozrejmenej anomália hypotalamo-hypofyzárnej osi – absencia infundibula hypofýzy, ektopia neurohypofýzy, zároveň verifikovaná ľahká hypoplázia optických nervov intraorbitálne

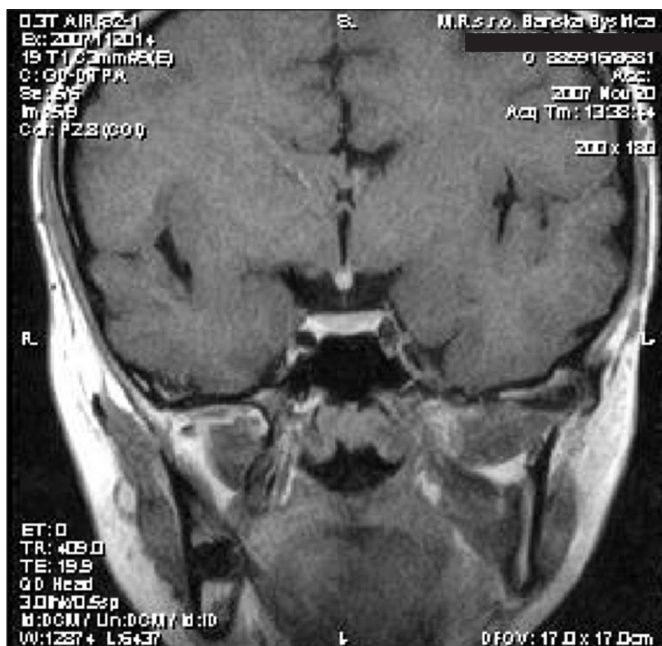


Obr. 3. Sumačné krivky z vyšetrenia vizuálnych evokovaných potenciálov u pacientky č. 1 (horná krivka – ľavé oko, dolná krivka – pravé oko)

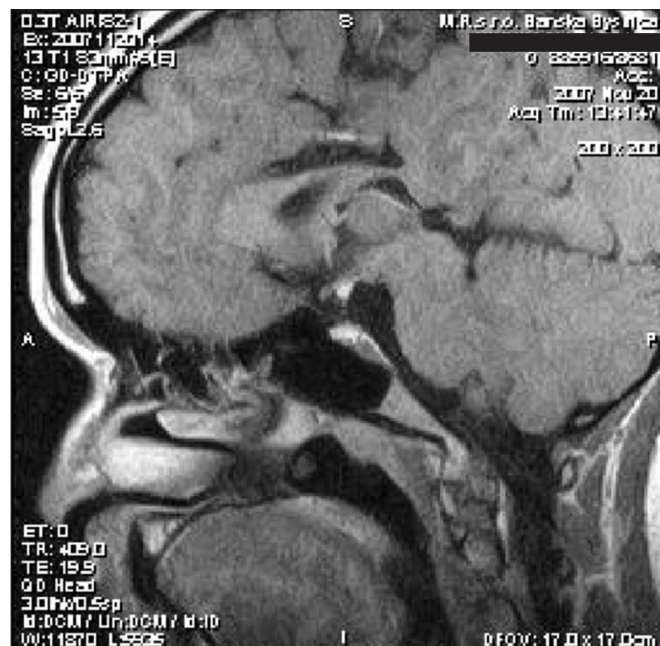a hypoplázia optických nervov ťažkého stupňa v prechiazmatickej časti a v oblasti chiazmy.

Prípád č. 3

Pacientka t.č. 19-ročná, s aktuálnymi telesnými parametrami 155 cm, 45 kg, z rizikovej gravidity, pôrodu sekciou, s pôrodnými parametrami 3580 g/50 cm, perinatálne konštatovaná fraktúra klavikuly, paréza brachiálneho plexu a pes equinovarus vľavo. Vo veku 6 rokov diagnostikovaný izolovaný deficit rastového hormónu, postupne pridružená centrálna hypothyreóza a centrálny hypokorticismus. Liečba rastovým hormónom ukončená vo veku 15 rokov pre uzavretie rastových štrbín. Po dosiahnutí dospelosti pacientka detským endokrinológom odoslaná na pracovisko autorov, kde pri prevzatí do starostlivosti indikované morfológické zobrazovacie vyšetrenie hypofýzy MR. Pri vyšetrení (toto prevedené technikou T2, T1 natív COR, T1 Omniscan i. v. dynamické sekvencie COR, oneskorené sekvencie COR, SAG) zobrazená adenohy-



a



b

Obr. 4. Postkontrastný (k.i. gadolínium-DTPA) T1 vážený obraz pri vyšetrení magnetickou rezonanciou u pacientky č. 3 – a) koronárny rez, b) sagitálny rez

poľzya primeraného uloženia, konfigurácie a veľkosti, diafragma sellae bez elevácie. Po aplikácii kontrastnej látky homogénny enhancement intraselárnych štruktúr, na oneskorených sekvenciách homogénna intenzita adenohypofýzy. Neurohypofýza ektopicky uložená pri dolnom okraji hypotalamu, tesne za optickou chiazmou. Samotná optická chiazma bez patologického nálezu. Ako vedľajší nález ozrejmenej parciálna agenéza tela svorového tela (truncus corporis callosum) s asymetriou tiel postranných komôr, susp. komunikácia ľavej postrannej komory s interhemisferálnou fisúrou (obr. 4). Vzhľadom na koincidienciu hypopituitarizmu a vývojovej anomálie stredočiarových štruktúr mozgu vyslovujeme podozrenie na SOD a dopĺňame detailné oftalmologické vyšetrenie. Pri tomto bol konštatovaný fyziologický nález na očné pozadí – papily zrakového disku v niveau sietnice, ružovej farby, bez známok mestnania alebo atrofie, sietnica priložená, makula neporušená, foveolárny reflex živý.

Koincidiencia hypopituitarizmu a/alebo vývojových anomálií stredočiarových štruktúr mozgu a hypofýzy a/alebo dysplázie optického nervu nás viedli v prípadoch vyššie popísaných pacientiek k stanoveniu diagnózy SOD. V súčasnosti preto u všetkých troch pacientiek realizujeme molekulárno-genetickú analýzu *HESX1* génu.

DISKUSIA

Napriek tomu, že SOD je klinickou jednotkou popísanou v medicínskej literatúre pred vyše 50 rokmi [7] a predstavuje jedno z množstva tzv. mediodborových ochorení, v diagnostických záveroch z očných, neurologických, resp. endokrinologických vyšetrení sa nachádza iba výnimočne. Po identifikácii prvých pacientov s mutáciami génu *HESX1* sa predpokladalo, že SOD môže predstavovať jedno z monogénne podmienených ochorení. S narastajúcim počtom prípadov SOD však pribúdali pacienti bez identifikácie mutácií v kódujúcej sekvencii génu *HESX1* a dnes je zjavné, že ide o multifaktoriálne podmienené ochorenie. V nedávnej štúdií s pravdepodobne najväčším počtom pacientov (celkovo 927 pacientov s prítomným

minimálne jedným príznakom z triády SOD) boli mutácie génu *HESX1* identifikované v menej ako 1 % prípadov [6]. Z literárnych údajov vyplýva, že ochorenie sa častejšie vyskytuje u detí mladých matiek, resp. matiek rodiacich v teenagerskom veku [8, 11]. Okrem genetických faktorov [14] sa uvažuje o environmentálnych vplyvoch (užívanie liekov, fajčenie matky, abúzus alkoholu a drog počas tehotenstva) [12].

Na príklade troch pacientiek s fenotypovo typicky vyjadrenou SOD autori prezentujú túto v literatúre síce uvádzanú, ale v praxi opomínanú klinickú jednotku. V našej klinickej praxi sa iba zriedkavo stretávame s pacientmi odosielanými na endokrinologické vyšetrenie oftalmológmi pre ozrejmenej dyspláziu optických nervov, iba výnimočne s pacientmi odosielanými priamo od rádiológov po realizácii zobrazovacieho vyšetrenia s nálezom anomálií stredočiarových štruktúr mozgu. Na druhej strane, diagnóza SOD bola u všetkých vyššie popísaných pacientiek stanovená *ex post* až v dospelosti, po ich prevzatí od pediatrických endokrinológov a po zhodnotení pridružených (zdanlivo nesúvisiacich) ochorení.

Fenotypové spektrum SOD je pestré, čo potvrdzujú aj nami prezentované kauzistiky. U pacientov s miernou formou môže byť prítomný iba izolovaný deficit rastového hormónu, zatiaľ čo pre plne vyjadrenú formu SOD je charakteristický panhypopituitarizmus, aplázia/hyoplázia adenohypofýzy, ektopia neurohypofýzy, agenéza corpus callosum, absencia septum pellucidum a hyoplázia optických nervov. Variabilným je aj čas manifestácie a poradie nástupu deficitov jednotlivých hormónov hypofýzy. V štúdií 55 pacientov s hyopláziou optických nervov Birkebaek a spol. zistili, že 49 % pacientov malo abnormalne septum pellucidum a 64 % pacientov malo abnormality hypotalamo-hypofyzárnej osi v MR obraze [2]. Frekvencia endokrinných porúch, ako aj závažnosť endokrinopatie (kombinovaný deficit hormónov hypofýzy) boli vyššie u pacientov s abnormalitami septum pellucidum a anomáliami hypotalamo-hypofyzárneho komplexu, v porovnaní s pacientmi s normálnym MR obrazom uvedených štruktúr. Tieto sa preto pokladajú za prediktory pravdepodobnosti a závažnosti spektra deficitu hormónov hypofýzy [2].

Vzájomné odosielanie pacientov medzi špecialistami (oftalmológ, neurológ, rádiológ, endokrinológ) po diagnostikovaní prvej zo súčastí je cestou k identifikácii ďalších zložiek klinic-

kej triády SOD. U pacientov s hypopláziou optických nervov, resp. závažnou poruchou zraku, ako aj u pacientov s anomáliami stredočiarových štruktúr mozgu je indikované detailné a opakované endokrinologické vyšetrenie, *vice versa* u pacientov s „idiopatickým“ izolovaným deficitom rastového hormónu alebo s „idiopatickým“ kombinovaným deficitom hormónov hypofýzy je nutné v rámci diferenciálnej diagnózy uvažovať o SOD a pomocou armamentária vyšetrovacích metódik identifikovať prípadné dve ostávajúce súčasti syndrómu. Iba včasná diagnostika a adekvátna liečba môžu zabrániť fatálnym následkom (napr. neliečeného hypokortizmu), resp. zlepšiť kvalitu života pacientov so SOD (napr. elimináciou sociálneho handicapu nízkeho veku po liečbe rastovým hormónom). Realizácia molekulárno-genetických štúdií u pacientov so SOD je cestou k prehĺbeniu nášho poznania o včasných fázach vývoja hypofýzy a zodpovedaniu aktuálne nastolených otázok, ako je napr. potvrdenie predpokladanej centrálnej úlohy *HESX1* v supresii *PROP1*-mediovanej aktivácie transkripcie [6].

LITERATÚRA

1. Arslanian, S. A., Rothfus, W. E., Foley jr., T. P.: Hormonal, metabolic, and neuroradiologic abnormalities associated with septo-optic dysplasia. *Acta Endocrinol. Copenh.* 107, 1984; 2: 282–288.
2. Birkebaek, N. H., Patel, L., Wright, N. B. et al.: Endocrine status in patients with optic nerve hypoplasia: relationship to midline central nervous system abnormalities and appearance of the hypothalamic-pituitary axis on magnetic resonance imaging. *J. Clin. Endocrinol. Metab.* 88, 2003; 11: 5281–5286.
3. Dattani, M. T., Martinez-Barbera, J.-P., Thomas, P. Q., et al.: Mutations in the homeobox gene *HESX1/Hesx1* associated with septo-optic dysplasia in human and mouse. *Nature Genet.* 19, 1998; 2: 125–133.
4. Harrison, I. M., Brosnahan, D., Phelan, E. et al.: Septo-optic dysplasia with digital anomalies – a recurrent pattern syndrome. *Am. J. Med. Genet.* 131, 2004; 1: 82–85.
5. Hermesz, E., Mackem, S., Mahon, K. A.: Rpx: a novel anterior-restricted homeobox gene progressively activated in the prechordal plate, anterior neural plate and Rathke's pouch of the mouse embryo. *Development.* 122, 1996; 1: 41–52.
6. McNay, D. E. G., Turton, J. P., Kelberman, D. et al.: *HESX1* mutations are an uncommon cause of septo-optic dysplasia and hypopituitarism. *J. Clin. Endocrinol. Metab.* 92, 2007; 2: 691–697.
7. de Morsier, G.: Études sur les dysraphies, crânioencéphaliques. III. Agénésie du septum pallidum avec malformation du tractus optique. La dysplasie septo-optique. *Schweizer Archiv für Neurologie und Psychiatrie, Zurich*, 77, 1956; 267–292.
8. Murray, P. G., Paterson, W. F., Donaldson, M. D.: Maternal age in patients with septo-optic dysplasia. *J. Pediatr. Endocrinol. Metab.* 18, 2005; 5: 471–476.
9. Orrico, A., Galli, L., Zappella, M.: Septo-optic dysplasia with digital anomalies associated with maternal multidrug abuse during pregnancy. *Eur. J. Neurol.* 9, 2002; 6: 679–682.
10. Pagon, R. A., Stephan, M. J.: Septo-optic dysplasia with digital anomalies. *J. Pediatr.* 105, 1984; 6: 966–968.
11. Patel, L., McNally, R. J., Harrison, E. et al.: Geographical distribution of optic nerve hypoplasia and septo-optic dysplasia in Northwest England. *J. Pediatr.* 148, 2006; 1: 85–88.
12. Rainbow, L. A., Rees, S. A., Shaikh, M. G. et al.: Mutation analysis of *POUF-1*, *PROP-1* and *HESX-1* show low frequency of mutations in children with sporadic forms of combined pituitary hormone deficiency and septo-optic dysplasia. *Clin Endocrinol (Oxf)*. 62, 2005; 2: 163–168.
13. Vosáhlo, J., Krásný, J., Srp, A. et al.: Septo-optická dysplázie: morfológické, oftalmologické a endokrinné nálezy u 11 pacientů. *Čes.-slov. Pediat.* 5, 2003; 5: 287–290.
14. Wales, J. K., Quarrell, O. W.: Evidence for possible Mendelian inheritance of septo-optic dysplasia. *Acta Paediatr.* 85, 1996; 3: 391–392.

MUDr. Mikuláš Pura
Endokrinologické oddelenie,
Národný endokrinologický a diabetologický ústav,
034 91 Lubochňa, Slovensko
tel.: +421-44-4306 214
fax: +421-44-4306 322
e-mail: mikulas.pura@nedu.sk

OZNÁMENÍ

Nejlepší přednášky mladých oftalmologů do 35 let s vitreoretinální problematikou vyhlášené na VIII. kongresu ČVRS v listopadu 2008

1. místo:

MUDr. Matúš Rehák, Ph.D., Oční klinika FN a LF UP Olomouc: „Role hematokoagulačních poruch u pacientů s okluzí retinální vény. Meta-analýza a doporučení pro klinickou praxi“.
Přednesena na 9. Vejdovského olomouckém vědeckém dni.

2. místo:

MUDr. Martin Šín, Oční klinika FN a LF UP Olomouc: „Trhlina retinálního pigmentového epitelu jako možná komplikace intravitreální aplikace Avastinu (bevacizumab)“.
Přednesena na 7. Kongresu ČVRS v Průhonicích.

3. – 4. místo:

MUDr. Jan Kalvoda, Oční klinika VFN Praha: „Vitrektomie u diabetického makulárního edému“.
Přednesena na 9. Vejdovského olomouckém vědeckém dni.
MUDr. M. Kozová, Oční klinika FN Plzeň: „Přínos stanovení promotorů angiogeneze u pacientů s proliferativní diabetickou retinopatií“.
Přednesena na 16. Výroční sjezdu ČOS ve Špindlerově Mlýně.