

Změny v tloušťce nervových vláken u non-arteritické formy AION na OCT

Pazderová M., Novák J.

Oční oddělení Pardubické krajské nemocnice, a. s., přednosta doc. MUDr. Jan Novák, CSc.

Předneseno v částech na XV. sjezdu České oftalmologické společnosti 21.–23. 6. 2007 v Brně, formou posteru prezentováno na sjezdu Německé oftalmologické společnosti 20.–23. 9. 2007 v Berlíně

SOUHRN

Cílem práce bylo zjistit přínos OCT v diagnostice a sledování průběhu non-arteritické formy AION a dále zjistit kvantitativní změny tloušťky vrstvy nervových vláken (RNFL) peripapilárně a v makulární oblasti

V souboru 12 očí s non-arteritickou formou přední ischemické neuropatie optiku (AION) jsme provedli měření průměrné tloušťky vrstvy nervových vláken sítnice pomocí OCT (optické koherentní tomografie). Měření jsme prováděli peripapilárně a v makulární oblasti. Tato vyšetření jsme provedli v akutní fázi onemocnění a při kontrole, stanovené jako doba nejméně za tři měsíce od začátku choroby. Dále jsme v obou fázích provedli vyšetření statickou perimetrií. Všechny nálezy jsme navzájem porovnali.

Ve sledovaném časovém období jsme prokázali statisticky významný pokles tloušťky RNFL. Průměrná tloušťka (průměr \pm SD) $219,26 \pm 61,02 \mu\text{m}$ v akutní fázi edému poklesla při kontrole na hodnotu $69,44 \pm 20,40 \mu\text{m}$. Tato hodnota odpovídající postischemické atrofii byla vždy nižší než tloušťka RNFL na druhém, nepostiženém oku. Poškození bylo v úzkém vztahu se změnami na perimetru.

Klíčová slova: OCT, AION, perimetrie

SUMMARY

Changes in the Retinal Nerve Fiber Layer in Non-Arteritic Anterior Ischemic Optic Neuropathy Revealed by Means of the Optical Coherence Tomography

Aim of this study was to reveal the contribution of the Optical Coherence Tomography (OCT) to the diagnosis and the follow-up of the non-arteritic form of the anterior ischemic optic neuropathy (AION) and to establish quantitative changes of the thickness of the retinal nerve fiber layer (RNFL) in the peripapillary and the macular regions.

In a group of 12 eyes with non-arteritic AION the authors performed the measurements of the average RNFL thickness by means of OCT. The measurements were taken peripapillary and in the macular region. The measurements were taken in the acute phase of the disease and at least three months after the beginning of the disease during a follow-up control. At the time of both examinations, the static perimetry was performed as well. All findings were compared to each other.

During the follow-up period, the authors proved statistically significant decrease of the thickness of the RNFL. The mean thickness in the acute phase (mean \pm SD) was $219.26 \pm 61.02 \mu\text{m}$, decreased at the follow-up control to $69.44 \pm 20.40 \mu\text{m}$. This value corresponds to the postischemic atrophy and was always lower than the measurement in the other, healthy eye. The damages were in strong correlation to the perimetry changes.

Key words: OCT, AION, perimetry

Čes. a slov. Oftal., 65, 2009, No. 3, p. 87–90

ÚVOD

Přední ischemická neuropatie optiku je onemocněním postižující pacienty středního věku, vyznačující se náhlou, neobestivou a zpravidla výraznou poruchou vizu. Podstatou tohoto onemocnění je uzávěr zadních krátkých ciliárních arterií. Etiologicky lze toto onemocnění rozdělit na formu arteritickou – patřící do obrazu gigantocelulární temporální arteritidy, a nearteritickou, idiopatickou.

Non-arteritická forma, která byla i předmětem naší práce, se vyskytuje ve věkové skupině 45–65 let, často u zcela zdravých osob, nebo osob léčících se s hypertenzí. Onemocnění se vyskytuje většinou jednostranně, ovšem asi u 25 % pacientů dochází v průběhu let k postižení druhého oka. Velice typický je perimetrický obraz – altitudinální hemianopsie, tedy výpad poloviny zorného pole. Nejčastěji se jedná o výpad dolní polo-

viny. Ovšem nejsou vyloučeny také jiné defekty zorného pole. V oftalmoskopickém obraze dominuje bledý edém papily zrakového nervu, často s třískovitými hemoragiemi, či vatovitými ložisky. Po odeznění akutní fáze dochází pozvolna k ohraničování papily zrakového nervu a během jednoho až dvou týdnů se vyvíjí obraz totální či parciální atrofie. Postupně s ústupem edému také dochází k navrácení zrakových funkcí, které ale takřka nikdy není ad integrum. Ve většině případů přetrvává omezení zorného pole způsobené právě úbytkem nervových vláken sítnice [2]. Jednou z možných zobrazovacích metod u tohoto onemocnění je OCT [1]. Časové relace ve vývoji AION zobrazené pomocí OCT nebyly dosud zpracovány.

V současné době neexistuje adekvátní terapie non-arteritické formy AION. Přetrvává názor o vhodnosti aplikace kortikosteroidních preparátů, a to buď intravenózně, nebo perorálně, ovšem přesvědčivý efekt nebyl nikdy prokázán. Dále se na některých pracovištích experimentálně provádí dekomprese optického nervu a optická neurotomie.

SOUBOR

Náš soubor tvořilo 12 pacientů (12 očí) ve věku 43 až 71 let, 7 žen a 5 mužů. Ve všech případech se jednalo o non-arteriickou formu AION a u 11 pacientů bylo postižení jednostranné. V jednom případě šlo o druhou ataku AION na druhém oku. Vždy jsme hodnotili obě oči.

METODIKA

U všech pacientů jsme provedli stanovení vizu, nitrooční tenze, vyšetření na štěrbinové lampě, oftalmoskopické vyšetření, vyšetření optickou koherentní tomografií, statickou perimetrií a zhotovili jsme foto očního pozadí. Tato vyšetření jsme provedli v akutní fázi – při první návštěvě pacienta v ambulanci a při kontrole. Kontrolou nazýváme dobu nejméně tři měsíce

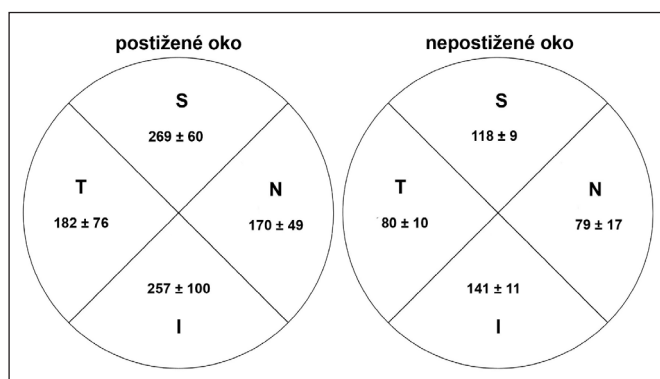
Fast optic – 6 radiálních scanů se středem ve středu papily zrakového nervu, z nichž získáme 6 řezů zrakovým nervem. Kvantitativně hodnotí poměr C/D (cup to disc), objem exkavace a další parametry.

Fast RNFL – kruhový scan o průměru 3,4 mm se středem ve středu papily zrakového nervu. Kvantitativně hodnotí průměrnou tloušťku vrstvy nervových vláken v místě scanu a dále graficky zobrazuje tloušťku vrstvy nervových vláken v jednotlivých oblastech – horní, dolní, nazální a temporální.

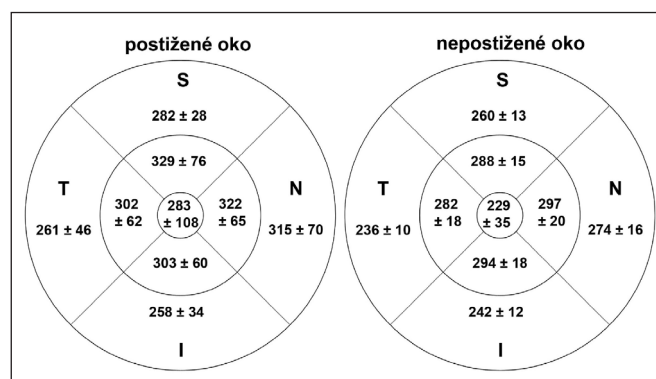
Fast macular – 6 radiálních scanů se středem ve středu makuly, z nichž získáme 6 řezů makulární krajinou. Kvantitativně hodnotí objem makuly, foveolární tloušťku vrstvy nervových vláken a další parametry.

Zorné pole jsme vyšetřili statickou perimetrií na přístroji Medmont Studio verze 3.9.5, opět za standardních podmínek – správná korekce dioptrické vady do dálky, okluze druhého, nevyšetřovaného oka.

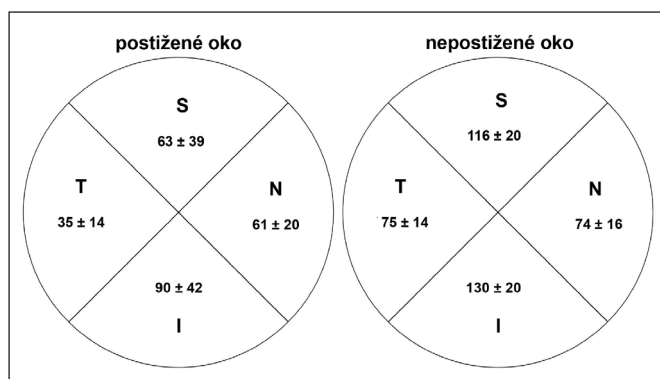
Ke statistickému hodnocení jsme použili znaménkový (signum) test.



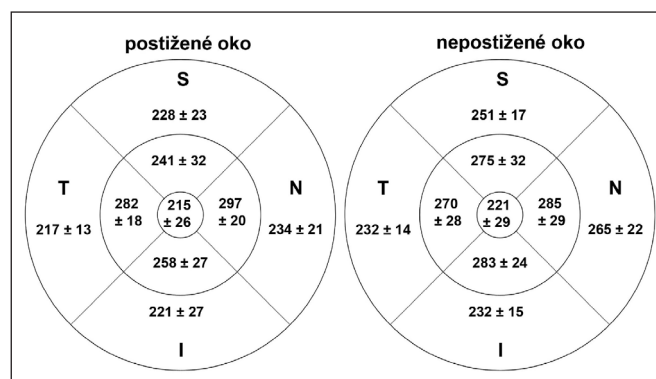
Obr. 1. Tloušťka vrstvy nervových vláken peripapilárně u postiženého oka a nepostiženého oka v akutní fázi AION v jednotlivých oblastech (S = superior = horní, I = inferior = dolní, N = nasal = nazální, T = temporal = temporální)



Obr. 3. Tloušťka vrstvy nervových vláken v makule v akutní fázi AION v jednotlivých oblastech u postiženého a nepostiženého oka (S = superior = horní, I = inferior = dolní, N = nasal = nazální, T = temporal = temporální)



Obr. 2. Tloušťka vrstvy nervových vláken peripapilárně u postiženého a nepostiženého oka při kontrolním vyšetření nejméně za 3 měsíce po akutní atace AION v jednotlivých oblastech (S = superior = horní, I = inferior = dolní, N = nasal = nazální, T = temporal = temporální)



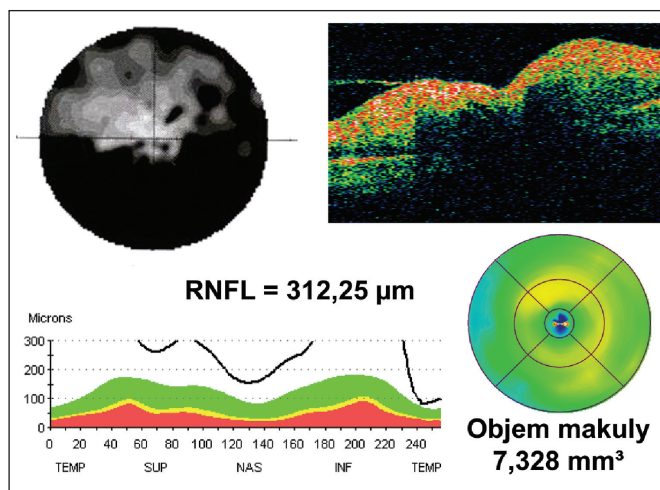
Obr. 4. Tloušťka vrstvy nervových vláken v makule při kontrolním vyšetření nejméně za 3 měsíce po akutní atace AION v jednotlivých oblastech u postiženého a nepostiženého oka (S = superior = horní, I = inferior = dolní, N = nasal = nazální, T = temporal = temporální)

po výskytu prvních příznaků choroby, kdy lze morfologický i funkční stav postiženého oka již považovat za definitivní.

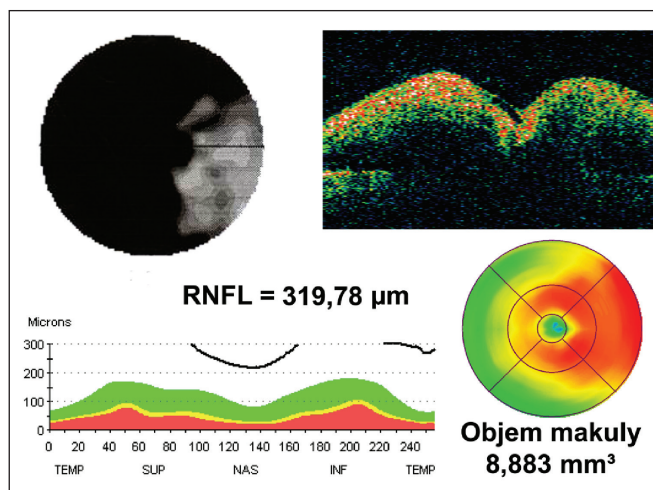
Tomogramy jsme pořizovali na přístroji Stratus OCT 3000 (Zeiss) za standardních podmínek. K těmto patřila arteficiální mydriáza, správná korekce dioptrické vady do dálky, okluze druhého, nevyšetřovaného oka. Použili jsme buď klasickou vnitřní fixaci, nebo u velice špatných vizí fixaci zevní. Vždy jsme vyšetřili obě oči. U obou očí jsem provedli tyto scany:

VÝSLEDKY

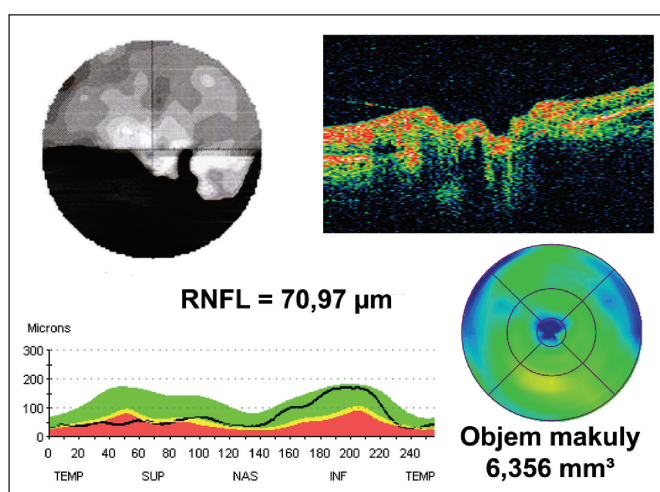
U postiženého oka jsme zaznamenali statisticky významný rozdíl v tloušťce RNFL peripapilárně v akutní fázi a při kontrole a to jak průměrně, tak v jednotlivých segmentech (horní, dolní,



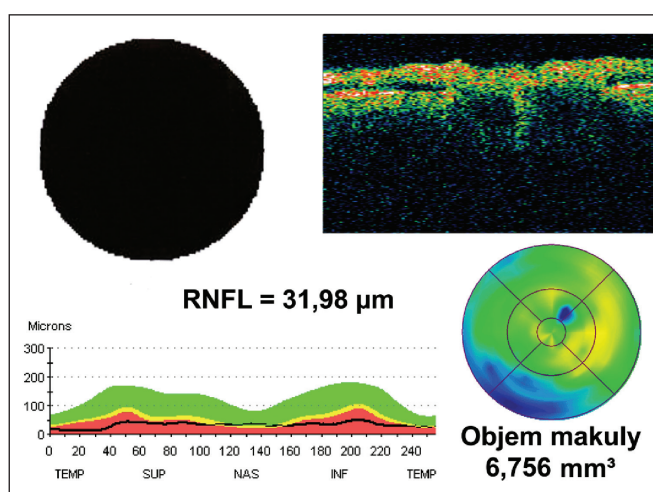
Obr. 5. Zorné pole pacienta v akutní fázi AION a odpovídající nálezy OCT



Obr. 7. Masivní edém papily zrakového nervu zasahující až do makulární oblasti v akutní fázi AION



Obr. 6. Zorné pole pacienta při kontrolním vyšetření nejméně za 3 měsíce po akutní atace AION a odpovídající nálezy OCT



Obr. 8. Atrofie RNFL ve všech oblastech a úplný výpadek zorného pole při kontrole za 3 měsíce po akutní atace AION

nasální, temporální). U nepostíženého (zdravého, kontrolního) oka jsme statisticky významný rozdíl nenašli (obr. 1, 2).

Průměrná tloušťka RNFL peripapilárně byla u postiženého oka v akutní fázi (průměr \pm SD) $219,26 \pm 61,02 \mu\text{m}$ (obraz ischemického edému) u nepostíženého $103,60 \pm 5,85 \mu\text{m}$ (normální nálezy). Při kontrolním vyšetření byla u postiženého oka průměrná tloušťka RNFL $69,44 \pm 20,40 \mu\text{m}$ (obraz postischemické atrofie) a u nepostíženého oka $100,15 \pm 12,69 \mu\text{m}$ (opět normální nálezy). Pacienta s druhou atakou AION na druhém oku jsme do této statistiky nezahrnuli.

Dále jsme zjistili změny objemu makuly a tloušťky nervových vláken v makulární oblasti ve všech segmentech (střed, horní vnitřní, dolní vnitřní, nasální vnitřní, temporální vnitřní, horní vnější, dolní vnější, nasální vnější, temporální vnější) (obr. 3, 4). Průměrná hodnota objemu makuly byla u postiženého oka v akutní fázi $8,033 \pm 1,184 \text{ mm}^3$, u nepostíženého oka $7,381 \pm 0,316 \text{ mm}^3$. Při kontrole byl průměrný objem makuly u postiženého oka $6,569 \pm 0,416 \text{ mm}^3$ a $7,129 \pm 0,489 \text{ mm}^3$ u nepostíženého oka.

Nejčastějším defektem v zorném poli byla dolní altitudinální hemianopsie, kterou jsme zaznamenali v 6 případech. Dále se v jednom případě jednalo o horní altitudinální hemianopsii, u jednoho pacienta jsme zaznamenali výpadek celého zorného pole a ve zbývajících 4 případech šlo o nespecifické změny na perimetru.

V neposlední řadě jsme zjistili závislost mezi nálezem na perimetru a na OCT. Změny tloušťky RNFL byly zaznamenány

vždy v oblasti odpovídající výpadu v zorném poli detekovaném perimetrem (obr. 5, 6)

Separátně od celé skupiny jsme posuzovali pacienta s již proběhlým AION na pravém oku (před 4 roky) a novou akutní atakou na oku levém. Pravé oko nemohlo být tedy posuzováno jako oko kontrolní, zdravé. Oboustranně byl zjištěn altitudinální výpadek dolních polovin zorného pole. Na OCT jsme potom zjistili v akutní fázi tloušťku RNFL peripapilárně vpravo $80,52 \mu\text{m}$ (postischemická atrofie po proběhlém AION před 4 lety), vlevo $204,47 \mu\text{m}$ (ischemický edém). Při kontrolním vyšetření došlo opět k poklesu tloušťky RNFL peripapilárně vlevo, a to na $74,5 \mu\text{m}$, při neměnném nálezů na oku pravém – $78,25 \mu\text{m}$ (již vyvinutá oboustranná postischemická atrofie). Objem makuly byl při prvním vyšetření vpravo $6,759 \text{ mm}^3$, vlevo $7,330 \text{ mm}^3$, při kontrole vpravo $6,935 \text{ mm}^3$ a vlevo $6,860 \text{ mm}^3$. Tedy opět došlo ke snížení objemu makuly vlevo. Perimetrický nálezy zůstal i při kontrole neměnný, tedy oboustranný výpadek dolní poloviny zorného pole. Vývoj nálezů na levém oku se tedy choval stejně jako u ostatních pacientů ze skupiny.

DISKUSE

Z naší práce je zřejmý přínos optické koherentní tomografie v monitorování průběhu non-arteritické AION. Míra strukturálního postižení – tedy míra edému v akutní fázi do jisté míry

předpovídá míru postižení po odeznění choroby. Z naší práce je patrné, že u pacientů s velkým edémem a těžkými změnami v zorném poli dojde k většímu úbytku nervových vláken sítnice a tedy i k horšímu funkčnímu postižení.

Příkladem může být pacientka s počátečním vizem prsty před okem a téměř totálním výpadem zorného pole. V akutní fázi onemocnění jsme při vyšetření OCT zjistili masivní edém papily s tloušťkou RNFL peripapilárně 319 μ m (obr. 7.) Při kontrolním vyšetření jsme našli bledou papilu, vizus byl stále prsty před okem. Perimetrie ukázala již výpadek celého zorného pole a OCT ukázalo silnou atrofii RNFL – 31,98 μ m, a to ve všech oblastech. Došlo také k významnému snížení objemu makuly, a to z 8,883 mm³ na 6,756 mm³ (obr. 8.).

Je třeba podotknout, že v akutní fázi onemocnění se jedná o edém vrstvy nervových vláken (jak peripapilárně, tak v makulární oblasti), nikoli o jejich zmnožení. Naproti tomu při vyšetření kontrolním se již jedná o kvantitativní úbytek nervových vláken. Rozdíl obou hodnot (akutní fáze – kontrola) v sobě tedy obsahuje součet úbytku tloušťky vrstvy nervových vláken vlivem odeznění edému (transsudátu), a skutečný úbytek počtu nervových vláken vlivem postischemické atrofie.

Nutno také zmínit důvod poměrně velké směrodatné odchylky u hodnoty objemu makuly v akutní fázi. Na rozdíl od tloušťky RNFL peripapilárně, kde byl edém v akutní fázi nalezen u všech pacientů (edém terče zrakového nervu), edém makuly vždy vyvinut nebyl. Detekovali jsme ho jen u pacientů s velkým edémem papily, který se právě až do makuly rozšířil. Proto bylo rozpětí objemů a tedy i směrodatná odchylka široké.

ZÁVĚR

Zjistili jsme, že OCT je vhodná diagnostická metoda ke sledování průběhu non-arteritické formy AION. Dokázali jsme, že v průběhu tohoto onemocnění dochází k úbytku nervových vláken jak peripapilárně, tak i v oblasti makuly. Změny v tloušťce nervových vláken zjištěné optickou koherentní tomografií jsou vždy shodné s výpadky v zorném poli detekovanými perimetrií.

LITERATURA

1. **Juany, D. et al.:** Anterior Ischemic Neuropathy. In: Juany, D. et al., Optical Coherence Tomography of Ocular Diseases, Thorofare, Slack, 2. vyd., 2004, s. 635–639
2. **Otradovec, J.:** Ischemický edém papily. In: Otradovec, J., Klinická neurooftalmologie, Praha, Grada Publishing, a. s., 2003, s. 184–186

MUDr. Martina Pazderová
Oční oddělení Pardubické krajské nemocnice a.s.
Kyjevská 44
532 03 Pardubice
e-mail: martina.pazderova@nemocnice-pardubice.cz