

Oklúzia hornej žily očnice – kazuistika

Káčerik M., Alexík M., Lipková B.

Očné oddelenie NsP, Žilina, primár MUDr. Michal Štubňa

SÚHRN

Trombóza hornej žily očnice (vena ophthalmica superior) je zriedkavý a vážny patologický stav. Autori prezentujú kazuistiku jednostranného izolovaného postihnutia hornej žily očnice trombózou u 76-ročnej ženy, u ktorej napriek liečbe došlo k vzniku amaurozy a sekundárnemu neovaskulárnemu glaukómu. V diferenciálno-diagnostickom procese sa autori zamerali na pátranie po zápalovom postihnutí očnice alebo jej okolia, tiež na lokálne aj celkové príčiny, vedúce k vzniku venózne trombózy. Neboli preukázané žiadne príčiny, u pacientky sa jednalo o zriedkavý nález izolovanej oklúzie hornej žily orbity.

Kľúčové slová: horná žila očnice, trombóza, očnica

SUMMARY

Oclusion of Upper Ophthalmic Vein – a Case Report

Thrombosis of upper ophthalmic vein is both rare and serious pathologic event. Authors present a case of isolated unilateral upper ophthalmic vein thrombosis in 76-year-old woman, who despite treatment ended with amaurosis and secondary neovascular glaucoma. In differential diagnosis authors focused on searching for inflammatory process of orbit with adjacent structures as well as local and general causes leading to venous thrombosis. None of these were proven; it was a rare case of a patient with isolated upper ophthalmic vein thrombosis.

Key words: upper ophthalmic vein, thrombosis, orbit

Čes. a slov. Oftal., 65, 2009, No. 4, p. 147–149

ÚVOD

Očnica je kostná štruktúra pyramidového tvaru v prednej časti lebky, obsahujúca oko, cievy a svalstvo očnice. Tento priestor je ohraničený z hornej, mediálnej a spodnej strany prínosnými dutinami. Kostné septá ohraničujúce očnicu od týchto dutín sú tenké a fenestrované, predovšetkým v mediálnej časti orbity, kde lamina papyracea ohraničuje ethmoideálne prínosné dutiny. Predná plocha očnice je vyznačená orbitálnym septom, efektívne tak separuje preseptálny priestor od priestoru očnice. V zadnej stene orbity sa nachádza kanál zrakového nervu, horná a dolná fisúra očnice. Žily očnice sú priamo drenované do bezchlopňovej hornej a dolnej orbitálnej žily. Tieto sú následne drenované cez mnohé anastomózy do kavernozného splavu. Horná orbitálna žila predstavuje hlavnú venóznú drenáž očnice. Infekcie očnice vznikajú buď priamou inokuláciou, šírením cez prífahlé štruktúry alebo hematogénym šírením. 60 % infekcií očnice vzniká priamym šírením pri sinusitíde, predovšetkým pri postihnutí ethmoidálnych prínosných dutín [1]. Infekcie sa taktiež môžu šíriť z preseptálneho priestoru, hltanu, stredného ucha, kože tváre, nosa, slznej žľazy alebo zubov.

Klasifikácia infekcií očnice (Smith a Spencer, modif. Chandler et al.) [2].

1. Celulitída preseptálnej oblasti
2. Celulitída orbity
3. Absces subperiostálneho priestoru
4. Absces orbity
5. Trombóza kavernozného splavu

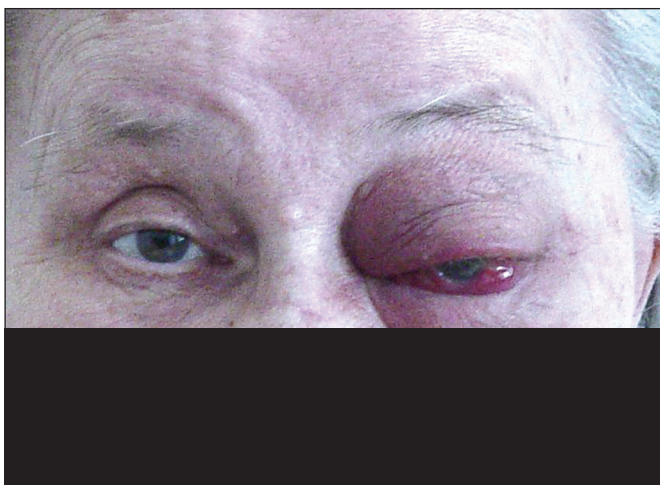
Trombóza hornej orbitálnej žily je zriedkavá a vážna komplikácia zápalov očnice. Ak nie je zápal očnice promptne

a správne liečený, môže dôjsť ku zvýšeniu intraorbitálneho tlaku a následne ku trombóze hornej orbitálnej žily. Následkom býva často slepota na postihnutej strane. V prípade trombózy kavernozného splavu je súčasťou klinického obrazu postihnutie viacerých hlavových nervov.

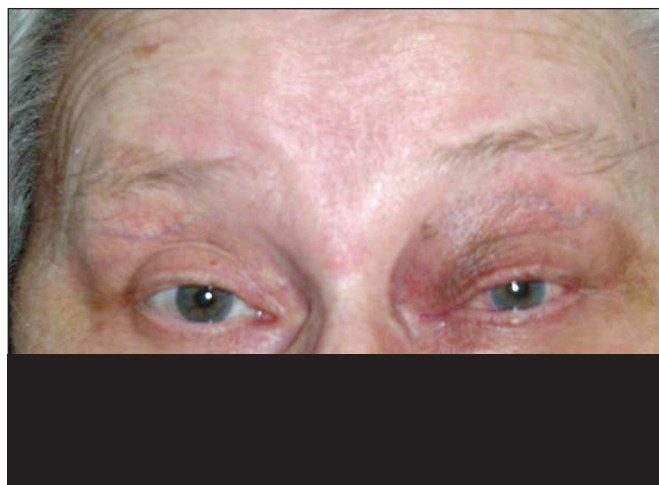
Diagnostika trombózy hornej orbitálnej žily je samostatným klinickým vyšetrením náročná. V diagnostike sú veľmi dôležité zobrazovacie vyšetrovacie metódy, ultrasonografia, počítačová tomografia a magnetická rezonancia.

MATERIÁL A METODIKA

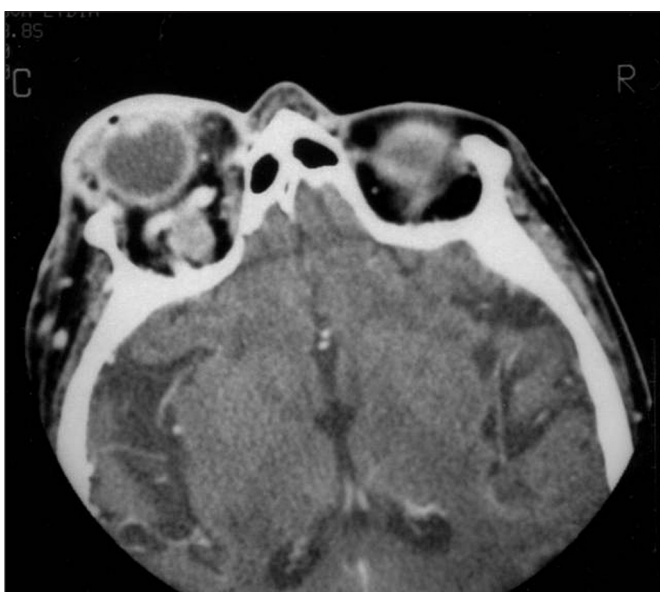Spádový oftalmológ odoslal na Očné oddelenie v Žiline 76-ročnú ženu, s týždňovou anamnézou slzenia a progresívneho, mierne bolestivého opuchu okolia ľavého oka a údajom poklesu zraku (obr. 1). Pri prvom vyšetrení sme zistili zrakovú ostrosť na úrovni svetlocitu bez projekcie, protrúziu ľavého bulbu 10 mm v porovnaní s druhým okom, s deviáciou inferotemporálne, bez hmatnej pulzácie, príznaky mali charakter syndrómu hrotu orbity [4]. Súčasťou klinického nálezu bol periokulárny edém, akinéza bulbu, chemóza bulbárnej spojovky, episklerálna venostáza, elevácia vnútroočnej tenzie na 50 mmHg. Priama aj nepriama fotoreakcia bola nevýbavná, na očnom pozadí edém papily zrakového nervu a početné plamienkovité krvácania sietnice. Pacientka nebola celkovo alterovaná, bola afebrilná, v sledovaní interného špecialistu pre arteriálnu hypertenziu a skoré štádium chronickej renálnej insuficiencie. Pacientka bola hospitalizovaná s pracovnou diagnózou orbitálnej celulitídy za účelom parenterálnej liečby antibiotikami: Cefotaxim 3 × 2 g intravenózne po dobu 10 dní. Vzhľadom na vážnosť lokálneho nálezu sme liečbu doplnili perorálnym kortikosteroidom, Prednison 1 mg/kg/deň s postupnou redukciou dávky o 10 mg po kaž-



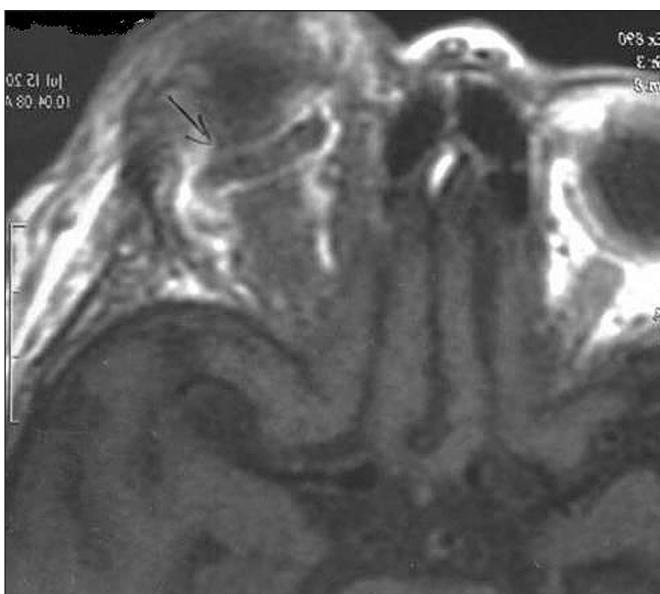Obr. 1. Lavé oko v protrúzii, výrazný periokulárny edém, chemóza spojivky



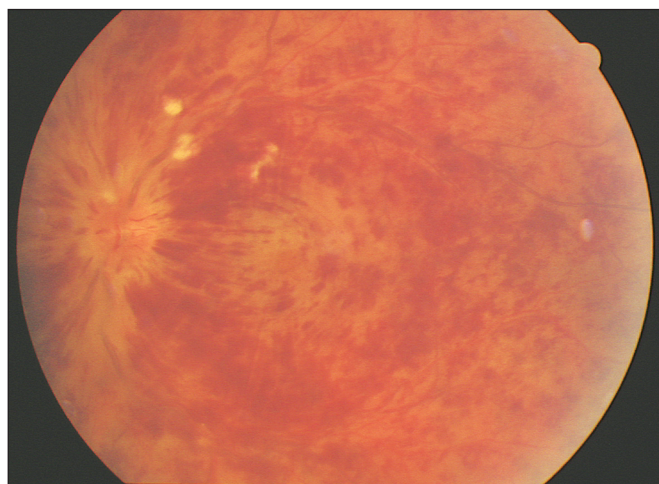
Obr. 4. Snímka po troch mesiacoch, bez protrúzie ľavého bulbu, periokulárna pigmentácia kože



Obr. 2. CT zobrazenie očníc, výrazná stranová diferenciacia, vľavo je dilatovaná horná žila očnice



Obr. 3. MR snímka očníc, šípkou je vyznačená dilatovaná ľavá horná žila očnice



Obr. 5. Nález oklúzie centrálnej sietnicovej žily

dom tretom dni. V priebehu týždňa došlo k vzniku úplnej slepoty na postihnutom oku. Sonografické vyšetrenie očnice preukázalo 4mm široký hypoechogénny pruh za bulbom, bez krvného prúdenia. Následne realizované CT (obr. 2) a MR (obr. 3) vyšetrenie odhalilo kompletnú trombózu hornej orbitálnej žily [7]. Laboratórnym vyšetrením sa preukázala pozitívna fibrín degradčných produktov a d-dimérov, ktoré poukazujú na prebiehajúci trombotický proces v organizme. Po konzultácii s hematológom sme do liečby pridali nízkomolekulárny heparín Clivarine 2 x 0,5 mg/deň. U pacientky sme zistili miernu eleváciu markerov zápalu (CRP, FW, leukocytóza). ORL vyšetrením nebola preukázaná infekcia prínosných dutín a okolia očnice. Taktiež stomatologické vyšetrenie nepotvrdilo dentálny zdroj infekcie. Kultivačným vyšetrením bol v spojkovom vaku zachytený *Staphylococcus aureus*. V diferenciálnej diagnostike sme sa zamerali okrem trombózy hornej žily očnice aj na vylúčenie nádorového ochorenia očnice a karotido-kavernózneho fistuly. Po intenzívnej terapii došlo k ústupu protrúzie bulbu (obr. 4) v priebehu 3 týždňov, na očné pozadí však pretrvával nález plne rozvinutej ťažkej oklúzie centrálnej sietnicovej žily (obr. 5). V ďalšom sledovaní došlo k vzniku neovaskulárneho glaukómu s rubeózou dúhovky na postihnutom oku približne po 10 týždňoch od vzniku ochorenia. Kontrolné CT, MR a sonografické nálezy nemáme k dispozícii pre odmietavý postoj pacientky podstúpiť kontrolné vyšetrenia.

DISKUSIA

Trombóza hornej orbitálnej žily je zriedkavý a vážny patologický proces očnice. Vzhľadom na neprítomnosť chlopní v tejto žile môže dôjsť k jej dilatácii pri karotido-kavernóznej fistule a trombóze kavernózneho splavu následkom retrogradného toku. Jednostranná dilatácia bola taktiež popísaná pri Gravesovej orbitopatii [6], pseudotumore očnice, varixe očnice a pri arteriovenózných malformáciách [3]. Pri zápaloch očnice, tumoroch a pri Gravesovej orbitopatii dochádza ku kompresii hornej orbitálnej žily extraokulárnym svalstvom a tuhou infiltráciou a edémom orbitálneho spojiva [4], následne môže dôjsť k jej trombóze pre krvnú stázu, poruchu cievnej stený a aktiváciu hemokoagulačných faktorov.

Nie je mnoho literárnych prác, ktoré sa zaoberajú touto problematikou. Najčastejšou príčinou dilatácie a trombózy hornej žily očnice je orbitocelulitída pri zápaloch prínosných dutín, pri ktorej môže vzniknúť až trombóza kavernózneho splavu [5]. Laboratórnym vyšetrením boli preukázané len mierne zvýšené zápalové parametre, ORL, stomatologické a celkové vyšetrenia zamerané na vyhľadanie zdroja infekcie boli negatívne. U popisovanej pacientky sa nepotvrdil nález karotido-kavernózneho fistuly ani inej cievnej malformácie. V tomto prípade nepredpokladáme ani zápal očnice za príčinu trombózy hornej žily očnice. Zvláštnosťou je, že nebola preukázaná infekcia prínosných dutín a očnice. Jedná sa o zriedkavý nález izolovanej oklúzie hornej žily orbity. Strata zraku vznikla následkom porušenej perfúzie sietnice s následnou hypoxiou. Môžeme len predpokladať, že skorší príchod pacientky na očné vyšetrenie by mohol zabezpečiť lepší výsledný efekt liečby s ohľadom na zrak. Sekundárny glaukóm v akútnej fáze ochorenia si vysvetľujeme zvýšeným venóznym tlakom v očnici, pri ktorom

sa porušil odtok komorového moku. Rubeóza dúhovky a neovaskulárny glaukóm bol následkom ischemických zmien sietnice a produkcie rastových faktorov. Úlohou oftalmológa je rýchla a presná diagnostika a následne promptná a adekvátna liečba, pretože potenciálna strata zraku záleží na intervale od začatia kauzálnej liečby.

LITERATÚRA

1. **Berenholz et al.:** Superior Ophthalmic Vein Thrombosis: Complication of Ethmoidal Rhinosinusitis Arch Otolaryngol Head Neck Surg., 124, 1998; 95–97.
2. **Chandler:** Langergrunner & Stevens laryngoscope, 80, 1970; 1414–1428.
3. **Peyster, R.G., Savino, P.J., Hoover, E.D. et al.:** Differential diagnosis of the enlarged superior ophthalmic vein. J Comput Assist Tomogr., 1984; 8:103–107.
4. **Otradovec, J.:** Choroby očnice. Avicenum, Praha 1986; 23, 209–218.
5. **Rootman, J.:** Diseases of the Orbit. LWW, 2002; 455–506.
6. **Shankar, Noonan, Mathew et al.:** Thyroid eye disease: an unusual presentation. Brit J Ophthalmol., 87, 2003; 7: 923–924.
7. **Younis, R.T., Anand, V.K., Davidson, B.:** The role of computed tomography and magnetic resonance imaging in patients with sinusitis with complications. Laryngoscope. 112, 2002; 2: 224–9.

Marek Káčerik

Jaseňová 10

010 07 Žilina

Slovenská republika

E-mail: marekkacerik@yahoo.com

Do redakcie doručeno dne 6. 11. 2008

Do tisku prijato dne 19. 5. 2009